泌尿紀要28巻3号
1982年3月

尿毒症をきたした膀胱・子宮脱の1例

滋賀医科大学医学部泌尿器科学教室（主任：友吉　唯夫教授）
朴　　勻・坂口　　昇
竹内秀雄・友吉唯夫

UREMIA DUE TO PROCIDENTIA UTERI: REPORT OF A CASE

Kyun PAK, Noboru SAKAGUCHI, Hideo TAKEUCHI and Tadao TOMOYOSHI
From the Department of Urology, Shiga University of Medical Science
(Director: Prof. T. Tomoyoshi)

A case of procidentia uteri which caused uremia was reported. A 76-year-old woman complained of dizziness, neck pain, involuntary convulsion and loss of appetite. She was admitted under the diagnosis of chronic renal failure in June 1980. She has been noting uterine prolapse for fifty years but she complained of neither difficulty in urination nor urinary incontinence. As renal function was not improved in spite of medical treatments, she was sent to our department. Retrograde indwelling of ureteral catheter into the renal pelvis relieved azotemia and the level of BUN returned to normal in 3 days. On the improvement of her general condition, procidentia uteri was repaired in success.

Occasional case reports of obstructive uropathy due to uterine prolapse are seen but this is not widely known. Potential urinary tract obstruction should be considered in every patient with a uterine prolapse.

Literatures about the mechanism of ureteral obstruction due to uterine prolapse were reviewed.

Keywords : Procidentia uteri, Ureteral obstruction, Hydroureteronephrosis, Uremia

はじめに

膀胱・子宮脱は，疾患の性質上，婦人科医に取り扱われることが多く，事実一機関で多数の治療成績が報告されている[1,2]．膀胱脱は子宮脱に合併してみられることが多く，泌尿器科と婦人科の境界領域の疾患と考えられ，婦人科側よりみれば膀胱脱は子宮脱の合併症であり，おもに子宮脱のことを，そして泌尿器科側よりみると子宮脱のことよりも膀胱脱に重きをおいた報告が多く，その着眼点にずれがある．

膀胱脱はそれのみでは上部尿路の拡張をきたすことはほとんどないが，子宮脱は尿管閉塞をおこし，水腎・水尿管，そしてまれではあるが腎不全をきたすことがある．われわれは膀胱脱をともなう子宮脱で，両側水腎水尿管をきたし，尿毒症をきたした患者に膣閉鎖術を施行し，腎不全の軽快をみたので報告するとともに，子宮脱の尿路閉塞機構に関して若干の文献的考察をおこなったので報告する．

症　　例

患　者：76歳，家婦

主　訴：排尿困難

家族歴：特記すべきものなし．

既往歴：23歳と25歳の2回の正常分娩．25歳のとき妊娠3カ月で，26歳のとき妊娠6カ月で自然流産．

現病歴：25歳の第2子を出産した頃より膣口に腫瘤を触れるようになったが，なんら症状もなかったので放置していた．そのご膣口より腫瘤が脱出するように

なったが，容易に還納できたのでとくに治療をうけなかった．60歳ごろから夏になると，めまい，頸部痛，そして発熱をきたすことがときどきあり，1～2時間意識消失をきたし近医の往診治療をうけることもあった．1979年の夏に，はじめて血液検査をうけ貧血を指摘された．1980年6月4日性器出血をきたし，婦人科医を受診して子宮脱を指摘され，その2日後に物をとろうとすると上肢に痙攣をきたすようになった．またこのころ全身に著明な浮腫を認めたが，近医に利尿剤の投与を受け数日で浮腫が消失した．上肢の痙攣が続くため，同年6月11日当院第3内科を初診し，慢性腎盂腎炎による慢性腎不全の診断のもとに同年6月23日同科へ入院した．入院後輸血，抗生物質投与，食事療法で経過をみていたが，腎機能検査で改善がみられず，排尿困難を訴えるようになり当科へ同年9月10日入院した．

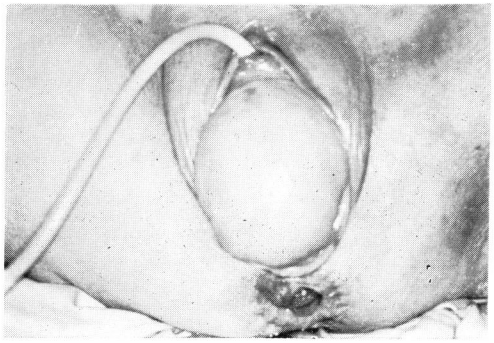

Fig. 1.　Gross appearance of the external genitalia

現症：身長 138.2 cm，体重 29.8 kg，血圧 94/58 mm Hg，脈拍 82/M，整　体温 36.8 °C，意識状態は清明であるが，応答は緩徐である．胸腹部の理学的所見で異常を認めず，下肢に浮腫なく，四肢の腱反射も正常．外陰部は Fig. 1 に示すごとく膣口より脱出した超手拳大，弾性軟，表面ほぼ平滑な腫瘤を認めた．用手圧迫により腫瘤を容易に還納することができたが，軽度の腹圧をかけさせることにより，腫瘤はすぐ脱出した．

Table　Laboratory data during hospital course.

	June 24	July 14	Aug. 4	Sept. 1	Sept. 29	Oct. 20
RBC (×10⁴)	198	203	206	262	238	283
Hb (g/dl)	7.0	7.2	7.1	8.1	7.2	9.1
Ht (%)	22.2	21.5	20.5	25.6	21.6	28.6
WBC	7200	4400	3400	6700	4800	6900
PLT (×10⁴)	36.9	21.5	30.6	28.8	34.9	31.4
T.P. (g/dl)	7.6	6.3	6.5	7.2	6.2	5.9
Alb. (g/dl)	4.0	3.6	3.4	4.1	3.5	3.4
A/G (%)	1.11	1.33	1.10	1.32	1.30	1.36
Chol (mg/dl)	194	121	130	186	192	160
GOT (I.U.)	13	10	9	11	11	9
GPT (I.U.)	8	5	5	5	3	3
γ-GTP(I.U.)	17	17	18	29	16	15
Al.Phos(K-Au)	29.9	54.6	50.3	50.3	26.2	16.0
T.Bil (mg/dl)	0.2	0.2	0.2	0.3	0.2	0.2
LDH (I.U.)	246	257	216	256	279	233
Na (mEq/L)	133	133	130	124	139	142
K (mEq/L)	4.4	3.6	3.9	3.5	4.6	3.9
Cl (mEq/L)	112	111	108	102	113	119
Ca (mg/dl)	8.2	8.3	7.4	8.7	8.7	8.5
P (mg/dl)	5.5	4.1	4.7	4.6	2.9	1.8
Uric Acid(mg/dl)	6.8	6.1	7.5	9.0	5.7	

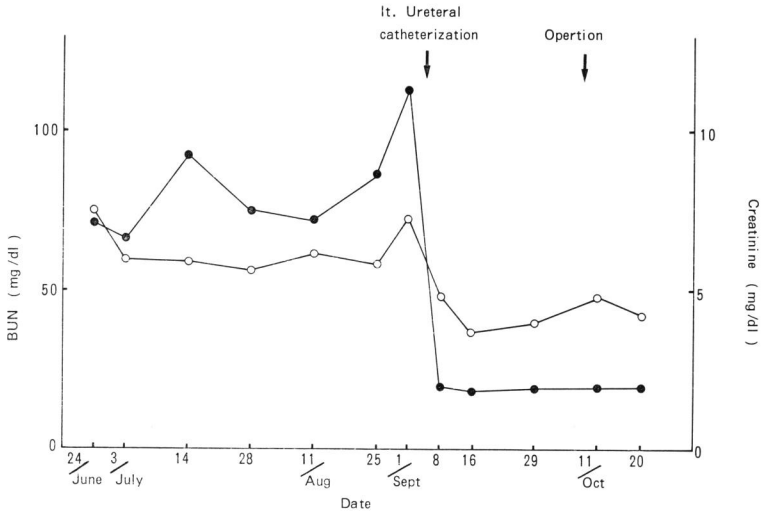

Fig. 2.　Data of BUN and serum creatinine during hospital course.
●; BUN ,　○; Creatinine

Fig. 2.　Data of BUN and serum creatinine during hospital course.
●; BUN,　○; Creatinine

検査成績：内科入院時よりのおもな検査成績をTableに経時的に示す．またBUNとクレアチニンについては，Fig. 2に示す．当科入院時の他の検査成績は血沈1時間値14 mm，2時間値37 mm，CRP (−)，STS (−)，Hb-Ag (−)，血清鉄57μg/dl，総鉄結合能231μg/dl，血清銅117 gμ/dl，血清エリスロポエチン38 mIU/ml，血清β_2-マイクログロブリン10.8 mg/Lであった．尿所見はpH 7.0，蛋白 (+)，糖(−)，比重1007，尿沈渣で赤血球10–15/1HVF，白血球50–60/1HVF，尿の細菌培養で*Proteus mirabilis*が同定された．

膀胱鏡検査：膣部腫瘤を還納してから施行した．膀胱容量は150 ml以上で，膀胱粘膜に軽度の肉柱形成を認めたが，他の異常所見なく両側尿管口の形，位置も正常であった．

レ線所見：胸部レ線で肺野に異常を認めず，CTRは0.75であった．KUBで右腎影はやや大きく，左腎影は不鮮明であり，異常石灰化陰影はなかった．DIP 2時間後の撮影でも腎盂像が得られなかった．膀胱造影では腫瘤が還納されているときは膀胱底が軽度低下しており，腫瘤が脱出しているときは膀胱全体が下降し，砂時計像を呈した．膀胱尿管逆流はみられなかった．腹部CT scanで左腎はほぼ正常大であったが，右腎は拡張した腎盂を呈していた．

^{99m}Tc-DMSA (2,3-dimercaptosuccinic acid) 腎シンチグラフィーで右腎部には取り込みがなく，左腎にはかすかな取り込みがみられるだけであった．

左腎盂にNo.5の尿管カテーテルを容易に逆行性に挿入することができ，尿管カテーテルの他端より著明な尿の滴下をみた．このカテーテルより左腎盂尿管を造影してみると左腎盂腎杯の軽度拡張，尿管のほぼ全長にわたる中等度の拡張像を得た．この尿管カテーテルを膀胱内に留置したバルーンカテーテルに固定して経過をみたが，BUNは3日後にはほぼ正常値に復したので (Fig. 2)，10月8日膀胱・子宮脱の診断のもとにLe Fortの膣閉鎖術を施行した．

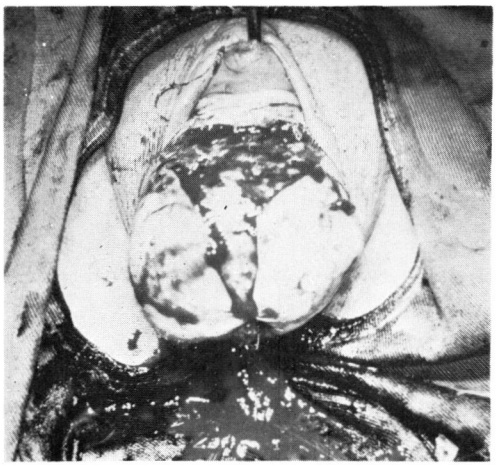

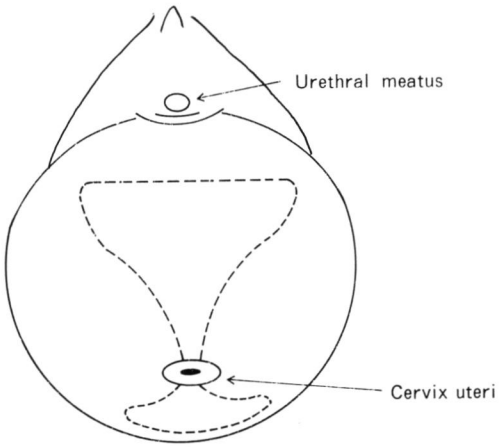

Fig. 3. Mucosal incision and the schema.

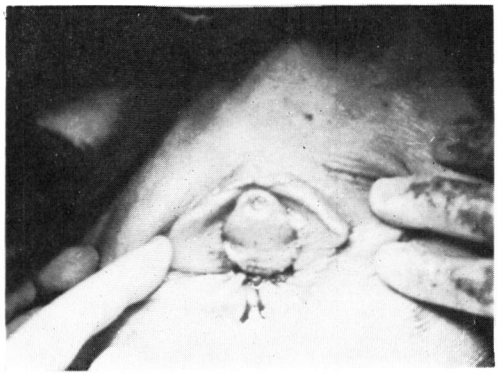

Fig. 4. Postoperative appearance of the external genitalia.

手術所見：硬膜外麻酔下に膣前壁および後壁にFig. 3のごとく切開を入れ，膣前後壁の対応部を縫合する膣閉鎖術を施行した (Fig. 4)．

術後経過は順調で，術後14日目にバルーンカテーテルを抜去した．以後自尿も順調で残尿をほとんど認めず，術後22日目のDIP 30分の撮影で両側腎盂腎杯が，鈍的で萎縮性ではあるが造影されるようになり，術後25日目に退院した．

考　　察

子宮脱が膀胱および直腸に及ぼす影響，すなわちcystoceleおよびrectoceleについてはよく報告され

ているが，子宮脱が上部尿路に及ぼす影響についてはあまり報告されておらず，子宮脱が水腎・水尿管を発生せしめることは意外に知られていない[3,4]．子宮脱と上部尿路の関係についての報告を歴史的にみると，1824年 Froriep[5] は子宮脱の患者に尿管拡張がみられたと報告しており，1847年 Virchow[6] は子宮脱にしばしば尿管拡張がみられるという報告をおこなっている．1907年 Halben と Tandler[7] は23例の子宮脱の患者の剖検例で15例に尿管拡張をみたと報告し，1908年に Mirabeau[8] は3例の子宮脱および3例の膀胱瘤患者に腎盂の拡張をみたと報告している．以後 Hirokawa[9]，Frank[10] が剖検例で尿路の拡張を報告している．1923年に Bettauer と Rubin[11] は臨床的に10人の患者のうち8例に水腎・水尿管をみとめたと報告している．

子宮脱が尿管拡張をきたす機構として，(1)尿道の屈曲による通過障害が，膀胱における尿の停滞を生じ尿管拡張を生じる[5]，(2)尿路遠位端が尿生殖隔膜裂孔部で圧迫され狭くなることによる[7]，(3)子宮血管が尿管遠位端を圧迫することによる[11]，ということが考えられている．Brettauer と Rubin[11] は(1)に対して子宮脱の患者は尿失禁を訴えることが多く，尿道の屈曲があれば排尿困難をきたすはずであり，(2)に対しては膀胱の充満度は一定ではなく，常に尿管を圧迫することはないと反論している．

Lieberthal と Frankenthal[12] は尿管カテーテルを留置することにより，子宮脱の程度と尿管の屈曲の程度をレ線的に観察した結果，広靱帯が尿管に対して吊り布のように作用して，子宮脱の症例では尿管を下方に引きおろすために尿管下部が鋭角を形成するようになる．そのため尿の通過障害をきたし，子宮脱の程度と尿管拡張の程度は比例すると報告している．

子宮脱はその程度により第1度から第3度に分けられ，第1度は子宮口が膣内にあるもの，第2度は膣口部にあるもの，第3度は膣外に脱出しているものをさし，第3度の子宮脱を Procidentia uteri ともいう[13]．子宮脱の症例において水腎・水尿管がみられる頻度について，Millin[14]は諸家の報告をまとめ，程度の強い脱出例の 50～80％にみられたと報告しているし，Stockli と Hochuli[15] は 300 例の脱出例中13例に水腎症をみたと報告している．Klempner[16] は 5,600 人の婦人科入院患者のうち子宮脱の患者は68人で，そのうち17例(25％)に水腎・水尿管がみられ，その程度は子宮脱の程度と比例すると報告している．また子宮脱と膀胱脱について，68人の子宮脱中65人に膀胱脱がみられたと報告しており，子宮脱に合併して膀胱脱が高頻度にみられることがわかる．一方，子宮脱のみられない膀胱脱の患者には水腎・水尿管がほとんどみられないことから膀胱脱そのものは水腎・水尿管と明らかな因果関係がないようであると述べている．

われわれの症例は膀胱脱を伴う第3度の子宮脱であり，一側ではあるが，尿管カテーテルを腎盂に留置してから急速に BUN 値が低下しており，逆行性腎盂造影の所見からも尿路通過障害は尿管下部におけるものであったと考えられるが，排尿困難を訴えており，膀胱粘膜に軽度ではあるが肉柱形成をみていることから，膀胱脱による下部尿路通過障害も上部尿路拡張に関与しているものと考えられる．他の報告例においても膀胱脱の主訴として排尿困難を訴えることは多く[17]，したがって膀胱脱を伴う子宮脱の症例では，尿管拡張をきたす機構として上記の(1)の機構も考慮すべきである．

以上，子宮脱による尿管拡張の発生機構について文献的考察をおこなってきたが，子宮脱はその程度が強くなければ無症状であることが多く，発症から治療をうけるまでの期間も長い[18,19]．われわれの症例は約50年という長い経過をとっており，尿毒症症状を呈するようになってから子宮脱の治療をうけたが，無症状の子宮脱症例についても上部尿路を検討しておくことは尿路合併症を予防するうえでも重要である．

結　　語

1) 76歳家婦で膀胱・子宮脱により腎不全を発生した症例を報告した．
2) 子宮脱による尿管拡張発生機構に関する文献的考察をおこなった．

文　　献

1) 品川信良・大倉俊弥・村田善保・高野　敦：前膣壁・Cooper 靱帯固定術による膀胱子宮脱52例の治療経験．産婦人科の実際 **17**: 897～902, 1968
2) 遠藤幸三・高崎秀雄：性器脱垂整形手術の批判．309例の経験を基礎として，産科と婦人科 **26**: 493～499, 1959
3) Chapman RH: Ureteric obstruction due to uterine prolapse. Brit J Urol **47**: 531～534, 1975
4) Mueller-Heubach E: Prolapsus uteri causing hydronephrosis. J Am Geriatr Soc **17**: 1055～1063, 1969
5) Froriep R: Chirurgische Kupfertafeln, Weimar 1824; Table 388, figure 6; table 416, figs. 3

and 4. 4) より引用.

6) Virchow R: Verhandl. d. Gesellsch. f. Geburtsh. Berlin, **2**: 205, 1846 9) より引用.

7) Halben J and Tandler J: Anatomie und Aetiologie der Genitalprolapse beim Weibe. W. Braumueller, Wein und Leipzig, pp.176～180, 1907 4) より引用.

8) Mirabeau S: Über den Zusammenhang der intermittierenden Hydronephrose mit Genitalleiden bei Frauen. Ztschr. f gynäk Urol **1**: 15～36, 1909

9) Hirokawa W: Über das Verhalten der Ureteren beim Genitalprolaps des Weibes. Deutsche Ztschr f Chir **109**: 1～19, 1911

10) Frank RT: Fatal uremia due to complete prolapse of the uterus. Am J Obstet Gynecol **22**: 270～272, 1931

11) Brettauer J and Rubin IC: Hydroureter and hydronephrosis: a frequent secondary finding in cases of prolapse of the uterus and bladder. Am J Obstet Gynecol **6**: 696～709, 1923

12) Lieberthal F and Frankenthal L Jr: The mechanism of ureteral obstruction in prolapse of the uterus. Surg Gynecol Obstet **73**: 828～832, 1941

13) Novak ER, Jones GS and Jones HW Jr: Relaxations, incontinence, fistulas, and malpositions. In: Novak's Textbook of Gynecology. 8th ed., p251～288, Williams & Wilkins Co., Baltimore, 1970

14) Millin T: The ureter, the gynaecologist and the urologist. Proc Roy Soc Med **42**: 37～46, 1949

15) Stöckli A and Hochuli E: Hydronephrose und Genitalprolaps. Gynaecologia **148**: 313～318, 1959

16) Klempner E: Gynecological lesions and ureterohydronephrosis. Am J Obstet Gynecol **64**: 1232～1241 1952

17) 斯波光生・六条正俊：膀胱膣脱について．臨床皮泌 **18**: 1245～1249, 1964

18) Riddle PR, Shawdon HH and Clay B: Procidentia and ureteric obstruction. Brit J Urol **47**: 387～390, 1975

19) Wallingford AJ: The changes of the urinary tract associated with prolapse of the uterus. Am J Obstet Gynecol **38**: 489～494, 1939

(1981年7月3日受付)