泌尿紀要28巻5号
1982年5月

膀胱原発悪性リンパ腫の1例

兵庫医科大学泌尿器科学教室（主任：生駒文彦教授）
木野田　茂・藤末　健
島田憲次・森　義則

A CASE OF PRIMARY MALIGNANT LYMPHOMA OF THE BLADDER

Shigeru KINODA, Ken FUJISUE, Kenji SHIMADA and Yoshinori MORI
From the Department of Urology, Hyogo College of Medicine
(Director: Prof. F. Ikoma)

A case of primary malignant lymphoma of the bladder is reported. The patient was a 74-year-old woman who complained of gross hematuria, pollakisuria and pain on urination for about one year. Preoperative examinations with cystography, CT and transurethral tumor biopsy suggested malignant non-epithelial tumor of the bladder. Total cystectomy and bilateral cutaneous ureterostomy were done on March 21, 1980. The operations revealed that the tumor infiltrated through the bladder wall, but that the nearby organs were free of tumorous growth. Histological examination of the extirpated bladder showed severe infiltration of lymphoma cells in the entire bladder wall. Precise histological diagnosis was diffuse poorly differentiated lymphocytic lymphoma by the classification of Rappaport. Postoperative course was uneventful. The patient has been doing well without any clinical evidence of recurrence during the period of two years following the operation.

Key words: Urinary bladder, Malignant lymphoma

膀胱原発の悪性リンパ腫は，きわめてまれな疾患であり，欧米においても現在までに，Mäkinen ら[1]の報告した症例を合わせて42例にすぎない．本邦においては，1943年緒方[2]により第1例が報告されて以来，現在まで7例の報告を認めるのみである．われわれは最近，原発性膀胱悪性リンパ腫を経験したので報告する．

症　　例

74歳，女子．

主訴：肉眼的血尿．

家族歴：父が胃癌にて死亡．

既往歴：54歳の時，子宮筋腫にて単純性子宮全摘除術を受けた．64歳の時より，狭心症と高血圧にて治療中．

現病歴：6年前より時々下腹部鋭痛を認めていた．昭和54年3月頃から凝血塊を含む肉眼的血尿，頻尿，および排尿時痛が出現したため，当科を受診した．発熱および体重減少はなかった．

現症：身長 142.5 cm，体重 41 kg，血圧 160/90 mmHg，眼瞼結膜に軽度貧血を認める．口腔内に異常認めず．頸部リンパ節，腋窩リンパ節，および鼠径部リンパ節などの表在リンパ節の腫大なし．肝脾も触知せず．双手診で，膀胱部に一致して小児頭大の硬い腫瘤を触知した．

血液および血液化学所見：RBC $241\times10^4/mm^3$, WBC 11,800/mm^3, Ht 20.6%, Hb 6.1 g/dl, 白血球分類：St 1%, Seg 79%, Lym 16%, Mo 1%, Eo 1%, Ba 0%, 異型リンパ球 0%, TP 7.8 g/dl, A/G 0.9, GOT 41 U, GPT 25 U, BUN 26.7 mg/dl, uric acid 4.9 mg/dl, creatinine 1.4 mg/dl, Na 146 mEq/l, K 3.3 mEq/l, Cl 112 mEq/l, Al-p 3.8 U, LDH 584 U, 空腹時血糖 86 mg/dl, CEA 2.0 ng/ml, α-FP 2.5 ng/ml, 血小板 $28.5\times10^4/mm^3$, 蛋白分画：alb 46.4%, glob：α_1 7.5%, α_2 12.0%, β 8.5%, γ 25.3%

検尿所見：pH 7.0, 蛋白（＋），糖（－），RBC 無数/F, WBC 5～10/F.

尿細胞診：2回施行されたが Papanicolaou II～III であった．

膀胱鏡所見：膀胱内粘膜は充血強く，全体に浮腫状を呈し，膀胱頸部より右側三角部にかけ著明な腫瘤様隆起を認めた．膀胱容量は約 50 ml と著明に減少していた．腫瘤は広基性で，表面は平滑で，浮頭状変化あるいは潰瘍形成を認めなかった．両側尿管口は腫瘤のため確認できなかった．

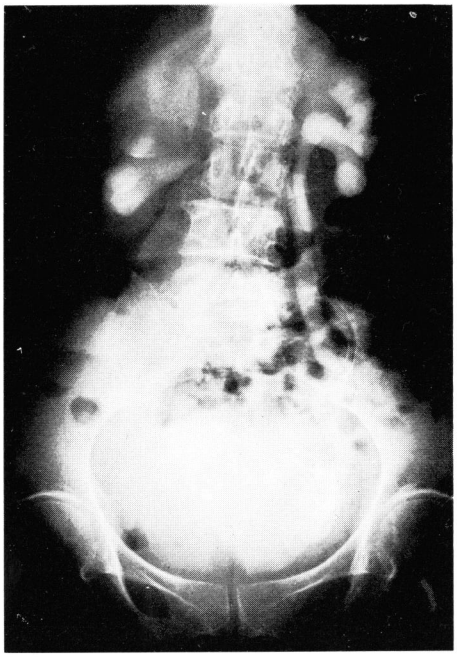

Fig. 1.　排泄性腎盂造影立位（30分）
腎盂腎杯，尿管の高度拡張と膀胱右側に陰影欠損を認める．

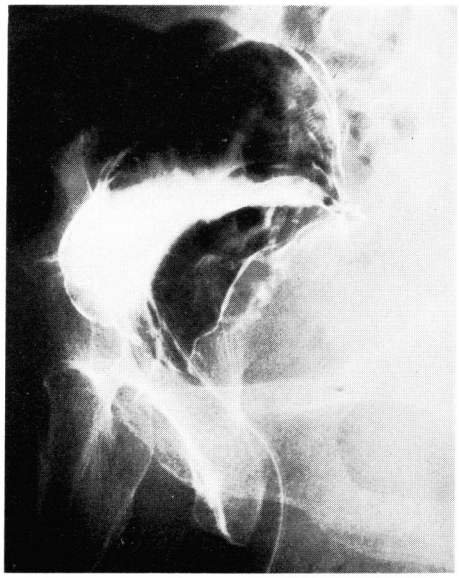

Fig. 2.　膀胱二重造影
膀胱底部から後壁にかけ，隆起性病変があり，その辺縁は不整である．

レ線所見：胸部レ線像には著変認めず．排泄性腎盂レ線像（Fig 1）にて，両側腎盂尿管の拡張，膀胱右側の陰影欠損を認めた．膀胱二重造影レ線像（Fig 2）では，膀胱底部に隆起性病変があり，その辺縁は不整であった．骨盤部 CT（Fig 3）では，正常膀胱壁は一部のみで他の大部分の膀胱壁に肥厚を認めた．

経尿道的腫瘍生検：内視鏡的に粘膜隆起部の生検をおこない，組織学的に未分化細胞癌あるいは，悪性リンパ腫を疑う所見が得られた．

以上より非上皮性膀胱腫瘍の術前診断のもとに，1980年3月21日，膀胱全摘除術，および両側尿管皮膚瘻術を施行した．

手術時所見：全身麻酔下で，下腹部正中切開を加え，膀胱に達した．膀胱と腹膜との癒着はなく，剝離は容易であった．膀胱部の腫瘍は，ほとんど大部分をしめ小骨盤腔内一杯であり，双手診で小児頭大で，硬く，特に右方へ突出していた．しかし可動性あり周囲組織との癒着は認められなかった．内・外腸骨リンパ節，大動脈周囲リンパ節には腫大を認めなかった．両側尿管は，直径約 1.5 cm 大に拡張しており，両側尿管皮膚瘻を造設した．

摘出標本（Fig 4）：摘出膀胱を切開したところ，膀胱壁は全体に厚く，灰白色で，特に三角部から右壁にかけて著明に肥厚していた．粘膜面は浮腫状変化のみで，浮頭状腫瘍は認められなかった．肉眼的に腫瘍は筋層深部までおよんでいた．

組織学的所見（Fig 5）：膀胱壁粘膜下固有層から筋層にかけて，きわめて未分化な，クロマチンに富んだ，異型性の強い，リンパ球様細胞のびまん性浸潤を認めた．全般的に中等大の円形細胞よりなり，一部大型細胞を混んじていた．核は円形で，細胞質に乏しく，1から2個の核小体を認めた．以上の所見より，従来言われているリンパ肉腫で，Rappaport の分類[3] では，diffuse poorly differentiated lymphocytic lymphoma に相当する．

術後経過：術後2カ月目より Co^{60} 照射を開始したが，肝機能障害が出現し 480 rad にて中止せざるを得なかった．現在，術後2年で再発は認められない．

考　　察

膀胱原発の悪性リンパ腫は，きわめてまれな疾患であり，現在までに欧米では Mäkinen ら[1] によると，42例の報告をみるにすぎない．われわれの集めえた限

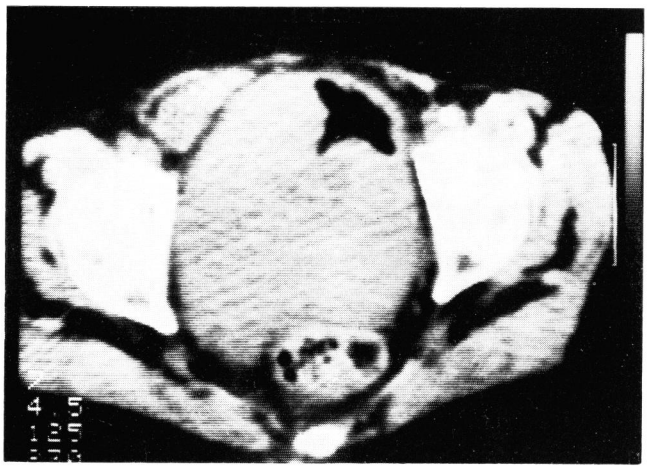

Fig. 3. 骨　盤　部　CT
膀胱前壁を除き，膀胱壁全体が均一で，巨大な腫瘍性病変で占められている．

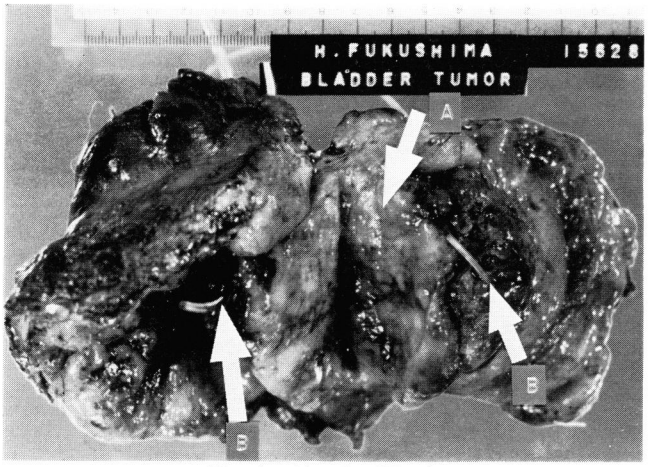

Fig. 4. 摘　出　標　本
A：膀胱壁は全体に浮腫状で，腫瘍の浸潤を認める．　B：両側尿管口

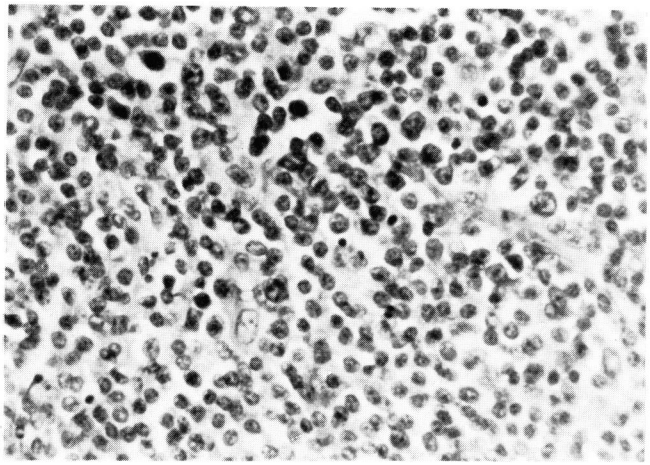

Fig. 5. 病　理　組　織　像
細胞は全般的に円形細胞よりなり，核は楕円形で，中型細胞は小型核小体を1個有し，大型細胞は1～2ケの中型核小体を有する（H-E 染色）．

Table 1.

(本邦報告例)

	年代	報告者名	組織診断	症例	主訴	治療	転帰
①	1943	緒方	細網肉腫	60才♂	血尿、尿閉	剖検例	死亡
②	1950	辻	細網肉腫	52才♂	血尿、頻尿	膀胱腫瘍切除術	死亡
③	1951	辻	細網肉腫	39才♂	血尿、排尿痛	不明	死亡
④	1955	柿崎、石山	細網肉腫	51才♂	不明	膀胱亜全摘除術	不明
⑤	1974	日江井ら	リンパ肉腫	65才♀	血尿	膀胱全摘除術、^{60}Co照射	健在
⑥	1975	湊ら	細網肉腫	56才♂	血尿	膀胱部分切除術、化学療法、^{60}Co照射	健在
⑦	1976	三宅ら	細網肉腫	45才♂	血尿、排尿痛	膀胱全摘除術	健在
⑧	1980	自験例	リンパ肉腫	74才♀	血尿	膀胱全摘除術、^{60}Co照射	健在

りでは，本邦では自験例を含めて8例である[2,4~9] (Table 1).

組織分類上，膀胱腫瘍の頻度は，上皮性腫瘍が，95%，非上皮性腫瘍が4%で，それぞれ良性，悪性に区別されるが，膀胱悪性リンパ腫などの悪性非上皮性腫瘍の頻度は0.5%以下にすぎない[10].

膀胱原発の悪性リンパ腫における年齢および性については，Santinoら[11]の報告によると，50～80歳に多く，男女比は1：2.7と女性に多いと言われるが，本邦では3：1と男性に多くなっている.

本症の発生病理については，以前より慢性膀胱炎の刺激によって発生するのではないか，という仮説があったが，Bhansali and Cameron[12]は，彼等の8例の報告中1例も慢性膀胱炎の既往がなかったので，膀胱原発の悪性リンパ腫と慢性膀胱炎との因果関係はないと述べている．しかし，Mäkinenら[1]は，彼等の報告した2例において，腫瘍部位の生検をおこなったところ，膀胱壁の粘膜固有層から浅部筋層にかけて，germinal center を伴う著明な炎症細胞浸潤が見られた事実から，膀胱原発の悪性リンパ腫は，慢性膀胱炎と関係があると述べている．Aquilina and Bugeja[13]も，膀胱原発の悪性リンパ腫は，慢性膀胱炎と関係があると述べているが，さらに彼らは膀胱炎症状を欠いていることから，embryonic cloaca 由来のリンパ組織に発生するとの仮説をたてているが，いずれにせよ，今日その発生病理についての定説はみられない.

発生部位は，膀胱底部，三角部に比較的多く，両者で40%を占めている[11].

臨床症状では，肉眼的血尿が81.3%と最も多く，ついで尿路感染症，46.9%，頻尿18.7%となっており，一般の上皮性膀胱腫瘍と差はみられない.

診断は膀胱鏡と経尿道的生検による．膀胱鏡所見では，乳頭状を呈する上皮性腫瘍と異なり，結節状の腫瘍が粘膜下に存在し，その粘膜表面は平滑で，紅色を呈している．腫瘍が大きい場合には中心部の粘膜は潰瘍化する事がある．確定診断は，生検によると言われているが，ときとして，はなはだ困難なときがある．慢性増殖性リンパ節炎，細菌やウィルスに由来する特殊なリンパ節炎など，さらにリンパ腫でも初期の場合，未分化細胞癌などの場合である．われわれの症例では，手術による摘出標本の組織学的検査により確定診断がつけられた．しかも理学的所見，血液学的所見，レ線所見より他に原発を思わせる所見はなく，膀胱原発の悪性リンパ腫と診断した.

治療は手術療法として，経尿道的腫瘍切除術，膀胱部分切除術，膀胱全摘除術の報告があるが，経尿道的腫瘍切除術は，腫瘍が膀胱壁に深層に浸潤している場合には，適当でなく，また前述の発生病理で述べたように膀胱原発の悪性リンパ腫が，リンパ組織に由来するならば，部分切除術よりも全摘除術の方が良いと考えられる．放射線療法は一般的に有効で，全身状態が悪く，手術不可能な患者や，術後の患者に施行されている．Borski[14]，Bhansaliら[12]は，放射線療法のみで，5年から10年の生存例を報告している．化学療法も有効であると報告されている.

予後については，Parton[15]によれば，1年生存率68%，5年生存率27%と報告されており，予後は悪い.

結　　語

74歳女子にみられた膀胱原発の悪性リンパ腫の1例を報告した．膀胱全摘除術および両側尿管皮膚瘻術，さらに放射線療法をおこない2年後再発の徴候なく健在である．なお膀胱の悪性リンパ腫について若干の文献的考察を加えた．

稿を終るに当り御校閲を賜った生駒文彦教授に深謝いたします．なお本論文の要旨は第92回日本泌尿器科学会関西地方会で発表した．

文　　献

1) Mäkinen J, Alfthan O, Vuori J: Malignant lymphoma of the urinary bladder. Eur Urol **5**: 45～47, 1979
2) 緒方知三郎：膀胱に原発した細網肉腫．日本医事新報 **1061**: 22, 1943
3) Rappaport H: Tumors of the hematopoietic system. Atlas of Tumor Pathology, Section 3, Fascicle 8, Armed Forces Institute of Pathology, Washington, D.C., 1966
4) 日江井鉄彦・吉田　修・大森孝郎・ほか：膀胱リンパ肉腫の1例．泌尿紀要 **20**: 379～383, 1974
5) 辻　一郎：尿路結石に併発せる膀胱細網肉腫．日泌尿会誌 **41**: 239, 1950
6) 辻　一郎：膀胱の細網肉腫．日泌尿会誌 **42**: 48, 1951
7) 柿崎　勉・石山　修二：膀胱非上皮性腫瘍．日泌尿会誌 **46**: 733, 1955
8) 湊　修嗣・長根　裕・吉田郁彦：膀胱細網肉腫の1例．日泌尿会誌 **66**: 370, 1975
9) 三宅弘治・鈴木靖夫・早瀬喜正：膀胱細網肉腫の1例．日泌尿会誌 **67**: 212, 1976
10) Broig W: Blasentumoren. Klinische Urolcgie, Alken/Staehler, P338, George Thieme Verlag, Stuttgart, 1973
11) Santino AM, Shumaker EJ, Graces J: Primary malignant lymphoma of the bladder. J Urol **103**: 310～313, 1970
12) Bhansali SK, Cameron KM: Primary malignant lymphoma of the bladder. Brit J Urol **32**: 440～454, 1960
13) Aquilina JN, Bugeja TJ: Primary malignant lymphoma of the bladder: Case report and review of the literature. J Urol **112**: 64～65, 1974
14) Borski AA: Lymphosarcoma of the bladder. J Urol **84**: 551～554, 1960
15) Parton I: Primary lymphosarcoma of the bladder. Birt J Urol **34**: 221～223, 1962

（1981年12月10日受付）