泌尿紀要28巻5号
1982年5月

自然腎盂外溢流を生じた胃癌の尿管転移の1例

三重大学医学部泌尿器科学教室（主任：多田 茂教授）
柳川 真・山崎 義久・堀 夏樹・杉村 芳樹
西井 正治・栃木 宏水・加藤 広海

A CASE OF METASTASIS OF GASTRIC CANCER TO THE URETER WITH SPONTANEOUS URINARY EXTRAVASATION

Makoto YANAGAWA, Yoshihisa YAMASAKI, Natsuki HORI, Yoshiki SUGIMURA, Masaharu NISHII, Hiromi TOCHIGI and Hiromi KATO

From the Department of Urology, School of Medicine, Mie University, Mie, Japan
(Director: Prof. S. Tada, M.D.)

A case of metastasis of gastric cancer to both ureters with unilateral spontaneous urinary extravasation is reported. A 49-year-old man with left back pain was admitted to a hospital on December 20, 1979. DIP showed delayed excretion and hydronephrosis on the left side with extravasation of contrast medium around the renal pelvis. He was referred to our hospital with a diagnosis of spontaneous rupture of the left renal pelvis and the suspicion of metastasis of gastric cancer to the left ureter. The patient had had subtotal gastrectomy for cancer on February 21, 1979. Left nephrectomy and ureterectomy revealed metastasis of gastric cancer to the ureter but it did not reveal any rupture in the left renal pelvis. He complained of right back pain and oliguria on the 11th postoperative day. Right side retrograde pyelography showed a stricture at the lower part of the right ureter. At right nephrostomy, the lesion was found to be metastasis of gastric cancer. The cancer advanced immediately after surgery on the left upper urinary tract.

Literature is reviewed and some discussion was made on the metastasis of gastric cancer to the ureter, and on spontaneous urinary extravasation.

Key words : Metastatic ureter tumor, Spontaneous urinary extravasation

緒　　言

胃癌原発による転移性尿管腫瘍は，1911年 Schlagintweit[1] が第1例を報告し，本邦では，1937年百瀬[2] の報告を最初として，現在まで自験例を含めて48例が報告されている．今回われわれは胃癌の尿管転移により，まず左尿管，ついで右尿管が侵され，左腎に関しては自然腎盂外溢流を生じた1例を経験したので，若干の文献的考察を加えて報告する．

症　　例

患者：Y.S., 49歳，男性．

主訴：左背部痛．

家族歴：特記すべきことなし．

既往歴：1979年2月21日，某病院にて胃癌の診断のもとに胃亜全摘除術をうけた．

現病歴：1979年12月20日（当科受診3週間前）頃より左側腹部痛があり，内科的治療をうけていたが軽快せず，27日夕より左背部痛が増強したため，翌28日，某病院を受診した．DIP (Fig. 1) および RP (Fig. 2) にて腎盂破裂が疑われ，1989年1月10日，当科を紹介され入院した．

入院時理学的所見：体格中等度，栄養やや不良，浮腫，黄疸を認めず，全身のリンパ節は触知せず，口唇にチアノーゼはなく，口腔咽頭に病的所見は認めなかった．心肺にも異常所見なく，肝，脾，両腎とも触知

しないが，左腎部に軽度の圧痛があった．

入院時諸検査成績：

血液一般：赤血球数 $417\times10^4/mm^3$ 白血球数 7700/mm^3，Ht 33.7 %，Hb 11.3 g/dl，血小板 $27.6\times10^4/mm^3$．

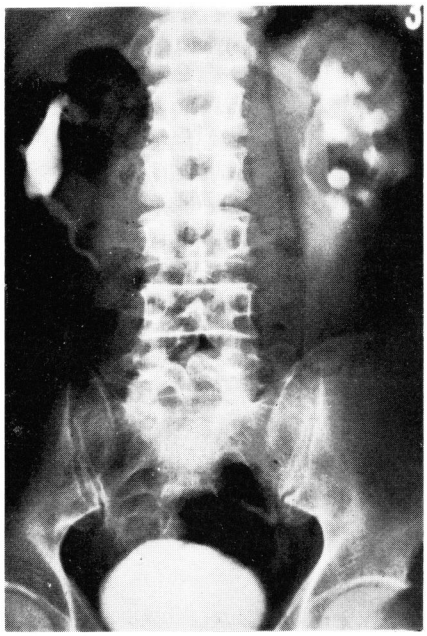

Fig. 1. DIP shows delayed excretion and hydronephrosis on the left side with extravasation of contrast medium around the renal pelvis on Dec. 28, 1979.

血液生化学的検査：総蛋白 7.1 g/dl，A/G 0.95，GOT 22 u/l，GPT 18 u/l，Al-P 81 u/l，LDH 170 u/l，TTT 1.0 u，ZST 6.9 u，BUN 13 mg/dl，Cr. 1.2 mg/dl，Na 140 mEq/l，K 5.0 mEq/l，Cl 103 mEq/l．

尿所見：蛋白（−），糖（−），沈渣では赤血球 8〜10/HPF，白血球（＋〜＋＋），尿細菌培養（−），尿細胞診 Class I〜II．

X 線学的検査：KUB・胸部単純で異常陰影は認めなかった．DIP にて左腎排泄機能低下を認めるが，右側腎および尿管はほぼ正常であった．RP にて左水腎症，L_4・L_5 部位の左尿管に狭窄を認めるが (Fig. 3)，某病院で見られたような明らかな造影剤の腎盂外流出は認められなかった．尿管カテーテルの挿入は何ら抵抗なく両側とも腎盂まで挿入できた．リンパ管造影にて異常と考えられる所見はなく，血管造影および腹部 CT にても左水腎症の他に異常所見はなかった．

後腹膜線維症・転移性尿管腫瘍などを考えて2月5日手術をおこなった．

手術所見：左腰部斜切開で後腹膜腔に達した．左尿管は L_4・L_5 の付近で約 5 cm にわたり，非常に硬く鉛管状であり，それより上方は水尿管で柔かであった．周囲とのゆ着は鉛管性の尿管付近で軽度に認められたが，周囲リンパ節の腫脹はなかった．現時点において右側の尿路系が正常であることと胃癌の左尿管転移が考えられること，水腎症に腎盂腎炎を併発し，腰

Fig. 2. RP shows extravasation of contrast medium.

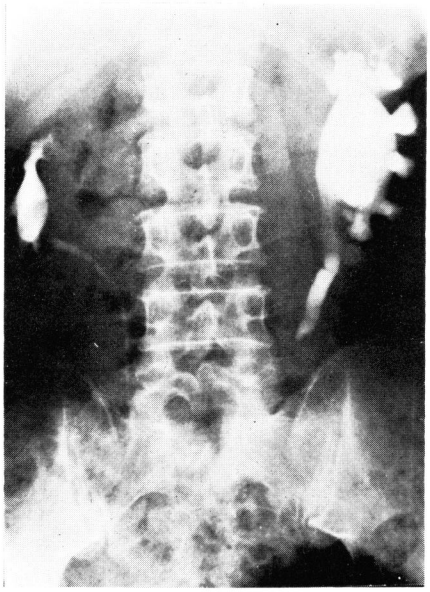

Fig. 3. RP shows no extravasation at our hospital on Jan. 11, 1980.

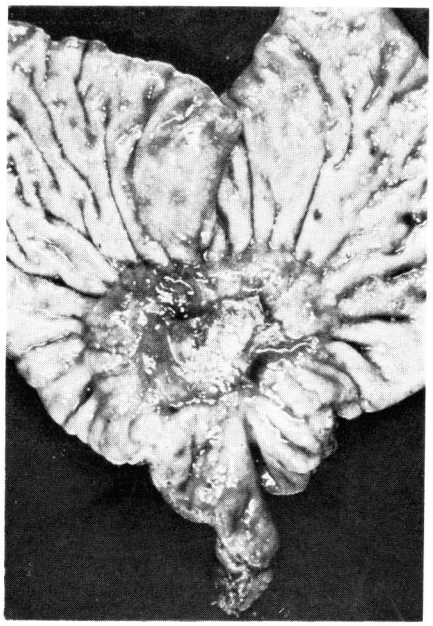

Fig. 4. Gross appearance of gastric cancer on subtotal gastrectomy.

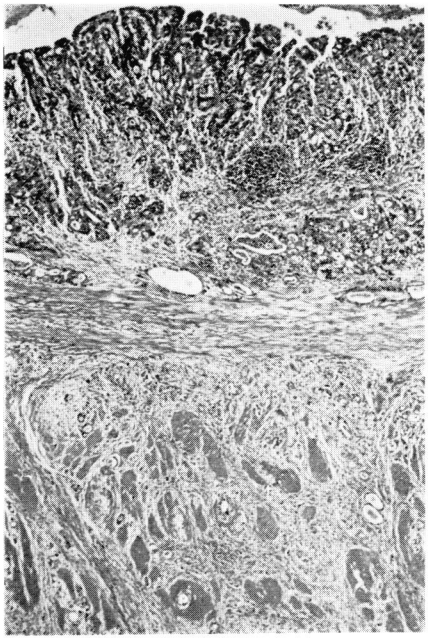

Fig. 5. Section of gastric cancer, showing adenocarcinoma invasion of deeper tissues.

Fig. 6. Section of left ureteral metastasis from gastric cancer.

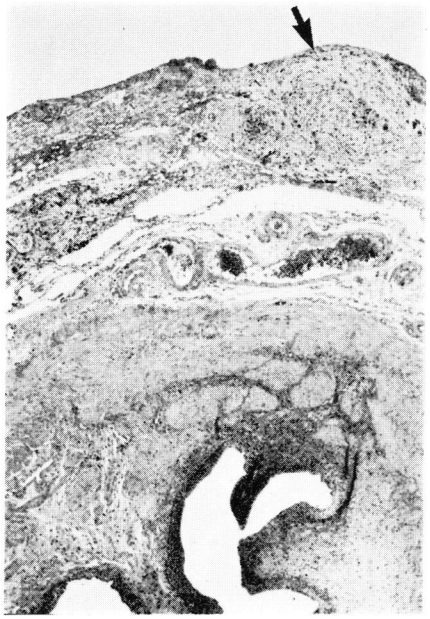

Fig. 7. Section of right ureteral metastasis from gastric cancer. Wall of ureter infiltrated by mass of adenocarcinoma.

痛が持続していたことなどから，鉛管状の尿管下端より約 3 cm 下方で尿管を結さつ離断し，左腎を摘出した．

某病院における亜全摘胃は肉眼的所見として Borrmann Ⅲ であり (Fig. 4)，その組織像は腺管腺癌で，(Fig. 5)，尿管への転移であることは組織学的に明らかにされた．

左鉛管状尿管の組織像は，周囲脂肪結合織から筋層にかけて，中から低分化な腺管腺癌の浸潤が認められる (Fig. 6)．同様の組織が腎被膜にも認められた．

術後経過：経過順調であったが，術後11日目より右側腹部痛出現し，乏尿となったため，RP をおこなったところ，L_4 付近に狭窄を認めた．胃癌の右尿管転移と考え，腎瘻を造設した．手術所見は左側とほぼ同様であった．

右鉛管状尿管の組織は，漿膜および周囲結合織中に転移巣が認められた (Fig. 7)．

術後時過：経過順調にて，4月1日退院となり外来で経過観察していたが，1980年9月1日両下肢の浮腫および腹部膨満を訴え再度入院した．その後次第に全身状態悪化して悪液質にて12月18日死亡した．

考　　察

胃癌原発による転移性尿管腫瘍は，1911年 Schlagintweit[1] が第1例を報告し，本邦では，1937年百瀬[2] が第1例を報告し，重松[3] によれば1974年までに44例の胃癌尿管転移例を集計報告している (Fig. 8)．その後，村山[4]，中橋[5]，沼里[6]の症例も報告され現在まで自験例を含めて48例が報告されている．重松の集計によれば両側性が多いが，自験例のように時期を異にして両側の狭窄をみた例は今村[7]，村山[4] の報告があるのみである．関[8]によると日本病理剖検輯報（S．39～41年）に胃癌剖検例4658例中79例，1.7％に尿管転移例があり，そのうちで水腎症・水尿管が認められたもの10例と報告している．三重大学病理剖検例中，胃癌の転移症例357例中6例（1.7％）に尿管への転移が認められ，両側性3例，右側2例，左側1例であった．また，尿管転移を認めた全例に他部位への転移が認められた．

主な臨床症状		
	無尿・乏尿	: 33.7%
	胃腸症状	: 19.6%
	腎部痛・側腹部痛	: 18.5%
男女比		
	男	: 70.5%
	女	: 25.0%
	不明	: 4.5%
患側		
	左	: 15.9%
	右	: 9.1%
	両側	: 65.9%
	不明	: 9.1%

（重松ら・1974）

Fig. 8.　胃癌の尿管転移

胃	23	胃	8
腎	5	前立腺	8
子宮	2	リンパ腫	4
胆嚢	2	子宮頸部	3
前立腺	1	膀胱	2
睾丸	1	乳房	2
膀胱	1	肺	2
膵臓	1	大腸	2
皮膚	1	卵巣	2
結腸	1	尿管	1
		膣	1
		子宮体部	1
		尿道	1

（国方ら・1978）　（Presman ら・1948）

Fig. 9.　転移性尿管腫瘍の原発巣

転移性尿管腫瘍の原発巣としては，1948年 Presman[9] は胃・前立腺が多いと報告しているが，1978年に国方[10]は，本邦においては胃癌による転移が最も多いと報告している (Fig. 9)．

続発性尿管腫瘍を Campbell[11] は，

1.　尿流にそって腫瘍細胞が尿管へ implantation するもの．

2.　転移性（血行性・リンパ行性）に浸潤するもの．

3.　隣接臓器から直接浸潤するもの．

4.　多中心性発生により起こるもの．

と分け，Presman[9] は病理的見地より転移性尿管腫瘍の定義として下記の3条件を上げている．

1.　尿管壁内への腫瘍細胞の浸潤．

2.　近接臓器からの直接性浸潤は除く．

3.　尿管壁に原発巣と同じ腫瘍細胞が認められること．

本邦ではわれわれが調べたところ自験例を含めて48例の報告があるが，上記の定義にあてはまるものは少

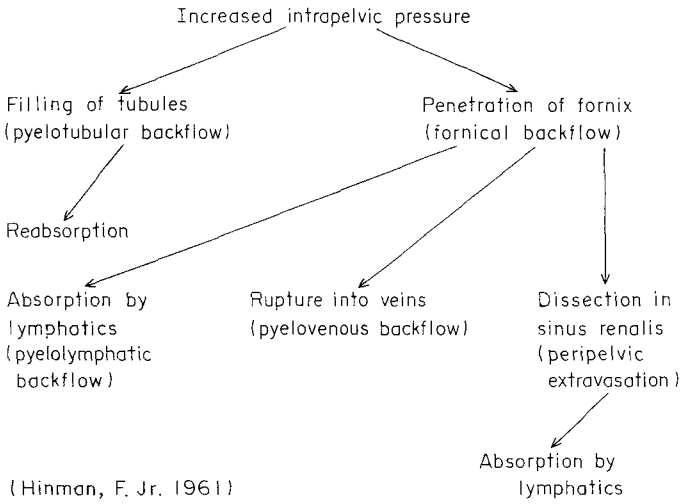

Fig. 10. Schema of ultimate routes of urinary backflow after ureteral obstruction

なく，沼里[6]は胃癌原発による場合，多くは血行性あるいはリンパ行性に腎・尿管あるいはその周囲に転移するが，周囲に転移した場合にはその部より腎・尿管に連続性に浸潤すると考えられると述べている．転移性尿管腫瘍は明らかに臨床上区別することが困難であるため，原発巣よりの直接浸潤以外を広義に転移性尿管腫瘍と扱っていることが多い．自験例は，尿管および腎への胃癌の播種性転移が考えられる．

自験例は某病院にて腎盂外への造影剤の流出をみ，腎盂破裂の疑いにて当科入院となったが，DIP，RP，あるいは手術時の所見でも明らかな損傷部位は発見できず，また体外からの圧迫や器械的操作および破壊的な病巣などがないことにより，自然腎盂破裂よりもむしろ自然腎盂外溢流と呼んだ方が妥当であろうと考えられる．腎盂・尿管破裂と腎盂外溢流との違いは，腎盂，尿管破裂は肉眼的に破裂が認められるものであり，外傷または腎の破壊的基礎疾患により誘発されることが多く，尿路が閉塞されることによって生じるが，腎盂外溢流は腎盂，腎杯の解剖学的に最も弱い部位，すなわち腎杯円蓋部からの逆流により種々の pyelorenal reflux が起き，尿が腎杯，腎盂外に溢流する現象であるとされている[12]．

pyelorenal reflux の研究は Blum[13] が1912年に初めておこなったが，本格的に研究したのは1953年の Köhler[14] である．彼は628例に RP をおこない pyelorenal reflux は pyelotubular, pyelovenous, pyelointerstitial, pyelolymphatic の4つの back flow に分類されるとし，臨床的に正常な腎に back flow を生じさせるに必要な圧は 80～100 mmHg であるが，腎が閉塞などにより病態生理学的な変化を受けている場合はより低圧でも生じうると述べている．また，1961年 Hinman[15] は extravasation を Fig. 10 のごとく説明している．

Angel[16] はベンガル猿を使った実験をおこない電顕的に腎盂内圧の上昇に伴い乳頭は平担化し，fornix の部位での組織は伸展され，まずこういった付近の乳頭に開口している collecting duct に pyelotubular back flow が生じるのであろうと述べ，また，腎盂内圧の上昇率と back flow との頻度は相関すると実験的に説明している．

pyelorenal back flow は Kettelwell[17] によれば，急性閉塞を受けた腎の正常な安全機構とされるが，extravasation が生じた場合，後腹膜線維症，腎盂尿管移行部の狭窄，腎盂漏斗部の狭窄，腎周囲膿瘍などを起こす可能性があり，治療が必要と考えられる．

治療法としては，発作時には保存的療法が第一と考えられるが，Khan[18] は尿管カテーテルにより解除できない閉塞，あるいはカテーテル抜去後再度閉塞がおこる場合，腎病変が強い場合，明らかな腎盂破裂の場合，溢流が持続し urinoma や腎周囲膿瘍が起こりうるような場合には手術的治療が必要であろうと述べている．

結　　語

胃癌の尿管転移により L_4・L_5 部位の左尿管に狭窄を来たし，自然腎盂外溢流を合併し左腎摘および左尿管部分切除をおこなうも，術後11日目に乏尿および右側腹部痛出現し，右尿管も L_4 部位に狭窄を認めたた

め右腎瘻を造設したが，術後約10カ月後悪液質のため死亡した一例を報告するとともに若干の文献的考察をおこなった．

（稿を終わるに臨み，御懇切なる御指導，御校閲を賜った恩師多田茂教授に深謝致します．なお，本症例の要旨は日本泌尿器科学会第128回東海地方会において発表した．）

文　　献

1) Schlagintweit F: Metastatische Karzinose der Ureteren mit Anurie bei gleichzeitiger Nephritis. Zsch Urol **5**: 665～671, 1911
2) 百瀬岸雄：興味ある無尿症の1例．千葉医会誌 **15**: 86, 1937
3) 重松俊朗・江藤耕作・谷村　晃・山口達夫：胃癌の尿管転移について．西日泌尿 **36**：764～775, 1974
4) 村山猛男・河辺香月：胃癌の尿管転移，臨泌 **29**：1035～1039, 1975
5) 中橋　満・里見佳昭・東海林隆男：胃癌原発の転移性尿管腫瘍の1例，泌尿紀要 **22**：741～744, 1976
6) 沼里　進・藤塚　勲・瀬尾喜久雄・浅井　真・赤坂俊幸・岩動　孝・久保　隆・大堀　勉：胃癌転移による続発性泌尿性器腫瘍の3例．泌尿紀要 **23**：353～359, 1977
7) 今村　全・山宮　信：無尿を来たした胃癌両側尿管転移例，日泌尿会誌 **60**: 91, 1969
8) 関　正威・西　満正・井川洋二：胃癌尿管転移，癌の臨床 **16**：1017～1022, 1970
9) Presman D, Ehrlich L: Metastatic tumor of the ureter. J Urol **59**: 312～325, 1948
10) 国方聖司・黒田昌男・武本征人・有馬正明・古武敏彦：転移性尿管癌の1例，泌尿紀要 **24**: 693～699, 1978
11) Scott WW, McDonald DF: Secondary tumors of ureter. Urology, Campbell MF, Harrison JH, 3rd, Vol. 2, p.992～996, W.B. Sanders Co., Philadelphia & London, 1970
12) 山本尊彦：尿管結石による自然腎盂外溢流の1例．西日泌尿 **38**: 540～544, 1976
13) Blum: 14) より引用
14) Köhler R: Investigations on backflow in retrograde pyelography; roentgenological and clinical study. Acta Rad (suppl) **99**: 99, 1953
15) Hinman FJ: Peripelvic extravasation during intravenous urography, evidence for an additional route for backflow after ureteral obstruction. J Urol **85**: 385～395, 1961
16) Angel JR, Smith TWJ, Roberts JA: The hydrodynamics of pyelorenal reflux. J Urol **122**: 20～26, 1979
17) Kettelwell M, Walker M, Dudley N, De Souza B: Spontaneous extravasation of urine secondary to ureteric obstruction. Brit J Urol **45**: 8～14 1973
18) Khan AU, Malek RS: Spontaneous urinary extravasation. J Urol **116**～165, 1976

（1981年10月8日受付）