泌尿紀要28巻5号
1982年5月

眼窩偽腫瘍後発生した後腹膜線維化症の1例

——全身性線維化症の1型として——

近畿大学医学部泌尿器科学教室（主任：栗田　孝教授）
辻　橋　宏　典・郡　健二郎
八　竹　直・栗　田　孝

A CASE OF RETROPERITONEAL FIBROSIS FOLLOWING ORBITAL PSEUDOTUMOR

—A FORM OF "MULTIFOCAL FIBROSCLEROSIS"—

Hironori TSUJIHASHI, Kenjiro KOHRI,
Sunao YACHIKU and Takashi KURITA
From the Department of Urology, Kinki University School of Medicine
(Director: Prof. T Kurita, M.D.)

A 63-year-old woman was admitted to our hospital with the complaint of an abdominal mass on April 16, 1981. She had been treated for a right orbital pseudotumor five years ago. DIP demonstrated a poorly functioning left kidney. RP revealed left hydronephrosis due to ureteral stenosis at the fourth vertebra. CT disclosed a thickened mass in the retroperitoneal space. Laparotomy performed on May 28, 1981, revealed a hard fibrous mass extending from the promontory to the L3 vertebra. The resected tissue histologically proved to be fibrosis with non-specific inflammatory reactions. With these findings taken into consideration, the final diagnosis of retroperitoneal fibrosis was made. Prednisolone was given at the dose of 30 mg/day for the first four days, 15 mg/day for the following five days; the maintenance dose was 10 mg/day. Following the steroid therapy, the patient has been well with marked urographic improvement. In particular, DIP showed slight improvement of left renal function following steroid therapy for three months. The patient was discharged on June 21, 1981.

A second case of retroperitoneal fibrosis following orbital pseudotumor, which was probably a type of " multifocal fibrosclerosis " is presented. This case is discussed with reference to previous cases.

Key words : Retroperitoneal fibrosis, Orbital pseudotumor, Multifocal fibrosclerosis.

緒　　言

後腹膜線維化症は Ormond (1947)[1] の報告以降注目を集めてきた疾患であり，後腹膜腔に線維化をきたし，尿路系を閉塞することにより腎不全にまで至らしめる．しかしその発生原因に関してはいまだ解明されていない点が多い．最近われわれは眼窩偽腫瘍に続いて全身性線維化症の1型として発生したと考えられる後腹膜線維化症の1例を経験した．これはステロイドによる保存的療法が効を奏し興味ある臨床経過を示したので，ここに若干の文献的考察を加えて報告する．

症　　例

症例：K. S. 63歳，女性　(002-4-960-6).
初診：1981年4月24日
主訴：左下腹部腫瘤，発熱.

既往歴：1976年に右眼窩偽腫瘍のため当院眼科で腫瘍摘除術および放射線治療を受けた．1977年に発熱，全身倦怠感，下半身浮腫が出現し，1週間入院し検査するも著変を認めなかった．

家族歴：特記すべきことなし．

現病歴：1981年1月に左下腹部の腫瘤を自覚し，38°Cの発熱が約1か月間続いた．その後も微熱がおさまらず同年4月16日当院内科に入院した．入院後諸検査施行されるも腫瘤の原因が判明せず，DIPにて左無機能腎が発見されたため同年4月24日当科に紹介された．

入院時現症：身長146 cm，体重41 kg 血圧130/80 mmHg．眼瞼結膜は軽度貧血状，右眼の視力低下を認めた．胸部に異常なく，肝，脾，腎は触知しなかった．左下腹部には硬く，境界明瞭で表面不整の可動性のない腫瘤を触知した．下肢の浮腫や静脈瘤は認められなかった．

入院時検査成績：Table 1 のごとくで，貧血，白血球減少，血沈の亢進，低アルブミン血症，蛋白分画にて α_1, α_2, γ グロブリンの上昇，CRP 陽性などが認められた．

Table 1.　入院時検査成績

血液生化学的検査		血液学的検査	
BUN	18mg/dℓ	白血球	3800/mm³
クレアチニン	0.9mg/dℓ	赤血球	2.85×10⁶/mm³
尿酸	4.2mg/dℓ	血色素	7.5g/dℓ
Na	143mEq/ℓ	ヘマトクリット	22.8%
K	4.5mEq/ℓ	血小板	37.2×10⁴/mm³
Cℓ	107mEq/ℓ	血沈（1時間値）	182mm
総ビリルビン	0.2mg/dℓ	（2時間値）	186mm
GOT	23 U.	**血清学的検査**	
GPT	8 U.	ASLO	(−)
ALP	98 I.U.	CRP	(卅)
総蛋白	7.6g/dℓ	RA	(±)
A/G	0.7	**尿所見**	
Aℓb.	3.0g/dℓ	糖	(−)
α_1-Gℓ	4.5%	蛋白	(−)
α_2	12.2%	赤血球	3−4/視野
β	8.4%	白血球	1−3/視野
γ	32.0%	細菌	(−)

レ線学的検査：DIPでは左腎はほとんど造影されず，右腎杯の軽度不整を認めた（Fig. 1）．逆行性腎盂造影では5Fr尿管カテーテルが左腎盂まで抵抗なく挿入できたが，第4腰椎にて尿管の狭窄を認め，軽度の内方偏位を示した（Fig. 2）．なお膀胱内には異常所見は認められなかった．リンパ管造影では左側は第4腰椎以上のリンパ系が描出されず，リンパ管副行路の

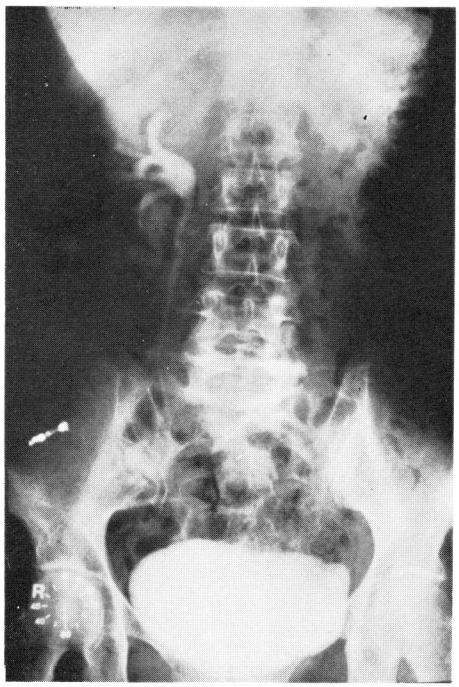

Fig. 1.　DIP demonstrates the left kidney to be poor-functioning.

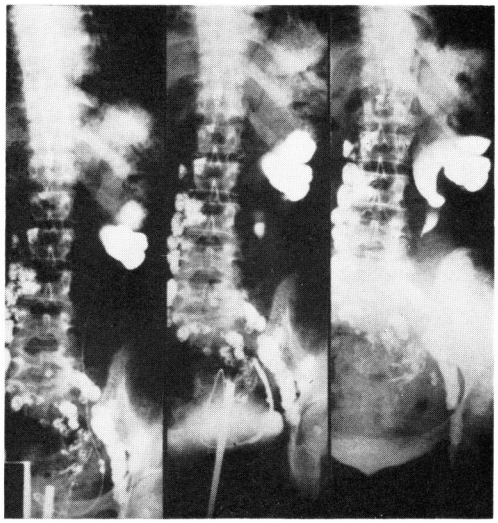

Fig. 2.　A 5Fr ureteral catheter can be passed through left renal pelvis with ease. RP reveals left hydronephrosis due to ureteral stenosis at the fourth vertebra.

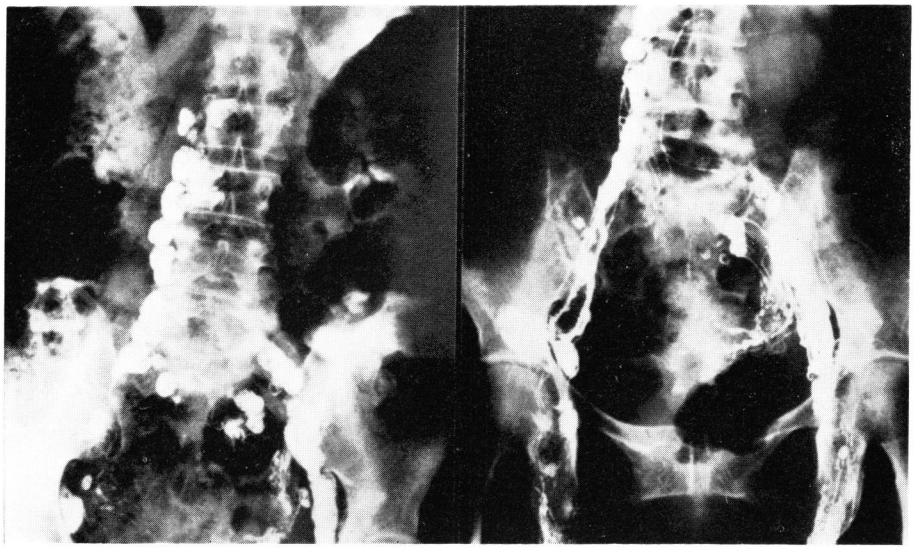

Fig. 3. Lymphogram shows non-visualization of channels above left 4th lumbar vertebra and irregular filling defects in left lymph nodes.

存在，リンパ節の不規則な欠損像などが確認された(Fig. 3). CT では左腎は著明な水腎症を呈し，左後腹膜腔を中心に，第3腰椎より仙骨にいたる腎臓とほぼ同じ厚さをもった，腸腰筋と同程度の陰影の腫瘤の存在が確認された (Fig. 4). 腹部血管造影，全身腫瘍シンチ，胃透視などにて検索するも腫瘤の原因が判明せず，後腹膜腫瘍の疑いにて同年5月28日試験開腹術をおこなった.

手術所見：左下腹部に旁腹直筋切開を加え後腹膜腔に入ると左腸腰筋縁から内方に発生し，右方は下大静脈外方に至る弾性硬で表面不整の腫瘍塊を認めた. 左方腸腰筋と強く癒着する腫瘍は黄白色で血管成分は乏しいようにみえた. しかし腸間膜と腫瘍は強く癒着するも腹腔内に浸潤している傾向はなかった. 左尿管はまったく腫瘍塊内に埋没し，剝離出来る状態ではなく，腫瘍の摘出は腹腔内臓器の大部分の摘出を必要とするため不可能と判断し，腫瘍の一部を生検のため切除して手術を終了した.

組織学的所見：膠原線維，維維性結合織の増生，好酸球，好中球プラズマ細胞，リンパ球の浸潤を認め，非特異性慢性炎症の所見で，後腹膜線維化症と診断された(Fig. 5).

術後経過：組織学的所見から腫瘍の縮小と左腎機能の回復を期待して，ステロイド療法を開始することとした. 6月5日から経口プレドニゾン 30 mg/日を4日間，15 mg/日を5日間，維持療法として 10 mg/日を投与した. ステロイド投与後触診にて腫瘍は縮小し，微熱も消失し3カ月後血沈は1時間値24 mm，2

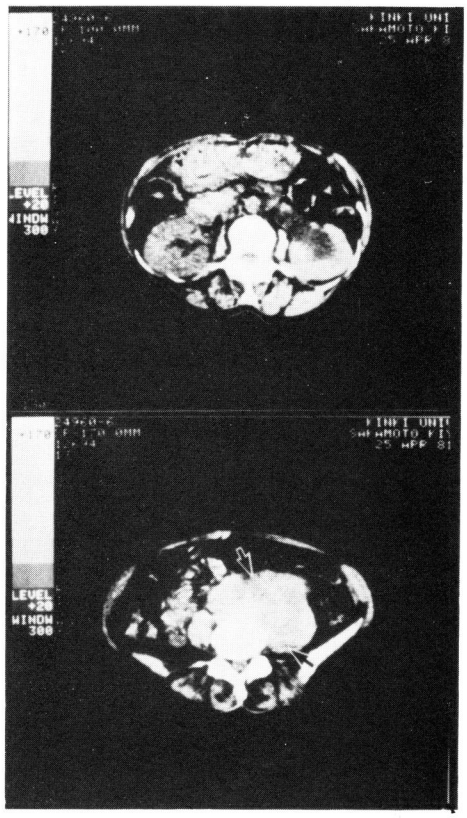

Fig. 4. CT discloses left hydronephosis and a thickened, homogeneous mass in the prevertebral area (arrows).

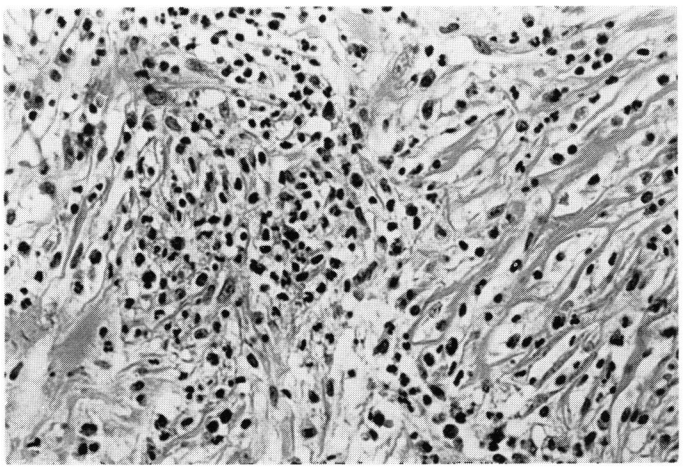

Fig. 5. Retroperitoneal tissue with fibrosis and inflammatory cells (H. E. stain).

時間値 50 mm と著明に低下した．ステロイド投与3ヵ月後 DIP にて左腎からの造影剤の排泄をを認めた (Fig. 6)．また同時期に enhanced CT を施行したところ，腫瘍の著しい縮小が認められた (Fig. 7)．同年6月21日に退院し，現在自覚症状も認めず，外来にて慎重に経過観察中である．

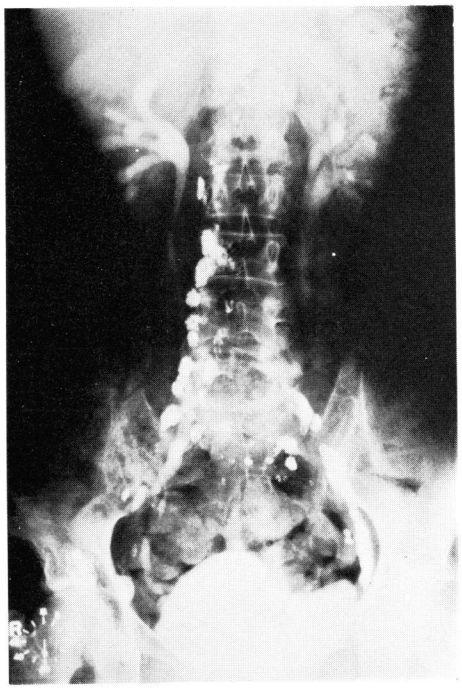

Fig. 6. DIP shows slight improvement of left renal function following steroid therapy for three monhts.

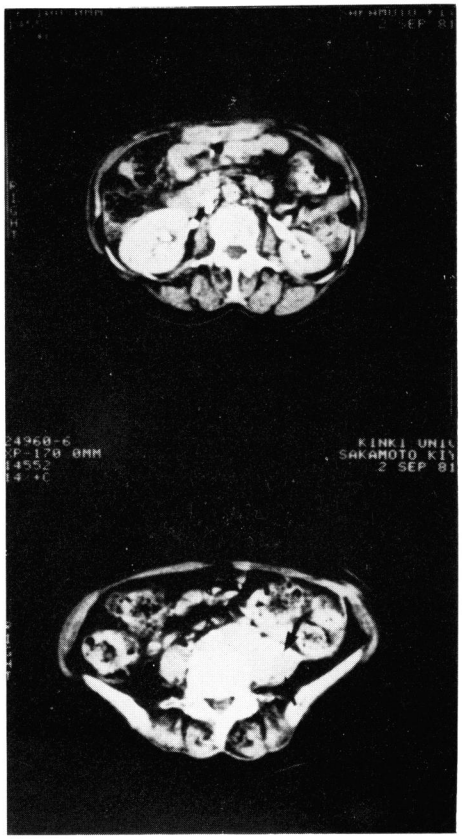

Fig. 7. A follow-up CT reveals the reduction of left hydronephrosis and the mass in the retroperitoneal space (arrows).

考　　察

後腹膜腔に線維性増殖がおこり，後腹膜臓器に影響を与え，多様な臨床症状を呈する一連の疾患に関して従来さまざまの名称が冠せられてきたが，Raper (1956)[2] が特発性後腹膜線維化症 idiopathic retroperitoneal fibrosis という名称を提唱して以来現在ではこの名称がもっとも総括的であるとして広く用いられている．欧米では抗セロトニン剤である methysergide と本症との関連が数多く報告されているが[3]，Lepor and Walsh (1979)[4] は後腹膜腔に線維性変化を生来する疾患としては Table 2 のごとくさまざまの原因があると述べ，そのなかでは後腹膜原発腫瘍や前立腺腫瘍などの他臓器腫瘍による後腹膜腔への浸潤と後腹膜線維化症との合併が数多く報告されており[5]，開腹時には注意深い検索が必要と考えられる．特発性のものは約70%存在すると述べられており[4]，また最近は γ-globulin の上昇や SLE などとの合併例がみられることより，I型，III型アレルギーの関与という免疫学的異常ととらえ，免疫抑制剤投与を試みるという内科的分野からの注目も集めている．

ところで Comings ら (1967)[6] は親族結婚の間に生まれた2人の兄弟に後腹膜線維化症，眼窩偽腫瘍，縦隔洞線維化症，リーデル甲状腺腫，硬化性胆管炎などの疾患が同時発生した例を報告し，これらの疾患群はステロイドにも反応しやすく，組織像も似ており1つの同系の疾患であるという考えを提唱した．自験例も前記のごとく1976年に右眼窩偽腫瘍に罹患しており，その組織像は Fig. 8 のごとく線維性脂肪組織のなかに，好中球，好酸球，リンパ球の著しい浸潤を認め，非特異性慢性炎症の像を呈し，後腹膜線維化症の組織像との驚くべき類似性を認める．また腫瘍はステロイド投与のみで著しい縮小を認めたことから，本症例は眼窩偽腫瘍とともに免疫反応の関与する全身性結合織疾患の1型であり，後腹膜腔の線維化は全身的免疫反応の1つの局所的表現ととらえることが可能であると

Table 2. Causes of retroperitoneal fibrosis

Malignancy
Periureteral metastatic disease
Primary retroperitoneal tumor
Serotonin production by carcinoid tumors
Retroperitoneal injury
Hemorrhage
Trauma
Regional enteritis
Ruptured diverticulitis
Appendicitis
Urinary extravasation
Radiation
Operation
Infectious agents
Genitourinary tract infection
Histoplasmosis
Abdominal aortic aneurysm
Drugs
Methysergide
Miscellaneous
Vasculitis
Weber-Christian panniculitis
Mesenteric-panniculitis
Sclerosing fibrosis

(1979, LEPOR and WALSH)

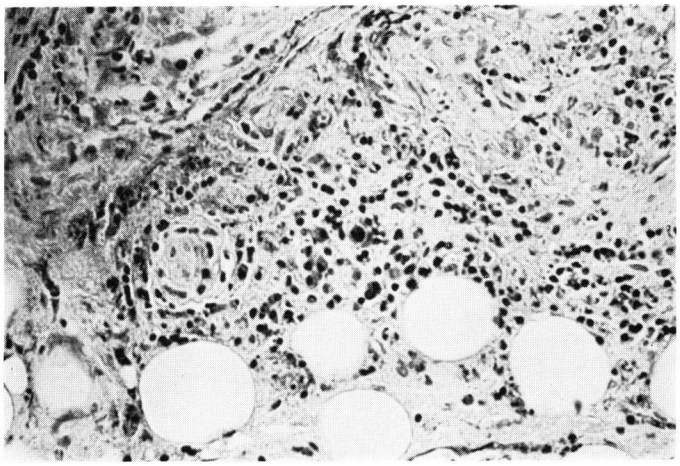

Fig. 8. Pseudotumor of the orbit with fibrosis is similar to the tissue of retroperitoneal fibrosis (H. E. stain).

思われる[7]．すなわちわれわれの症例を総合的に判断すると，この後腹膜線維化症の病因は何らかの誘因により，免疫反応が生じた結果，全身の各部位に線維化が生じるという，いわゆる "multifocal fibrosclerosis" という概念にあてはまるものと考えたい[8~13]．

診断法として腎盂造影では，尿管の圧迫像とそれより上位の水尿管，水腎症を呈することが多い[14]．逆行性腎盂造影をおこなうと自験例のごとく，多くの場合狭窄部をたやすく通過することが特徴とされており，尿路通過障害は線維組織塊による機械的閉塞よりむしろ蠕動運動抑制のためと考えられている[15]．またリンパ管造影では本症例のように第4腰椎以上のリンパ節が造影されず，リンパ管副行路や逆流像が出現し，リンパ節の不規則な欠損像などがよくみられるといわれている[16]．

本症例においては CT にて後腹膜腔に腫瘍塊の存在を捉えることが可能であった．自験例のような CT 像を呈した際には後腹膜原発腫瘍，悪性リンパ腫，他臓器腫瘍のリンパ節転移，肉腫などのほかに後腹膜線維化症を想起することが必要と思われる[17]．CT は治療の効果を判定するのにも有用であり，今後本症の診断に不可欠の検査法になると考えられる[18]．超音波断層法も簡便で侵襲が少なく早期診断に効果を発揮するといわれ[19]，今後 CT との併用は後腹膜線維化症の診断に有力な情報を提供すると思われる．腹部大動脈造影や下大静脈造影は一般に非特異的で，間歇的跛行や下肢の浮腫が著明なとき考慮されるべきといわれているが[4]，後腹膜原発腫瘍や腹部大動脈瘤との鑑別に有用であると考える．

以上の診断法にても術前診断は，はなはだ困難であり，確定診断は手術による組織学的検査を待たねばならず，生検は悪性腫瘍との鑑別のためにも広く深く採取されるべきと考える[20]．

本症の治療はステロイド使用による保存的治療法と尿管の通過障害を解除しようとする外科的療法との大きく2つに大別される．Ochsner (1975)[21]や Moodyら (1979)[22] はステロイドの有用性を述べており，自験例もステロイドのみで著明な改善を認めた．一般に本症の組織像は膠原線維，結合織などの増殖や細胞浸潤の著明な初期と硝子化におちいる後期との大きく2つに分類することが可能であり，ステロイドは初期から中期にかけてとくに有効であるといわれている[23]．後腹膜腔に悪性腫瘍の存在するときその使用は禁忌であるといわれているが[24]，組織診断にて後腹膜線維化症の診断が確定された時は，積極的に使用を試みるべきと考える．その使用は外科的療法のみで治療困難な期待時，再発の可能性の高い時や手術前に腎機能の改善をする目的でまた患者が手術に耐えられぬ状態のときに有効であるといわれている[22]．ステロイドの使用量や投与期間に対して血沈は炎症性活動の鋭敏な指標となり[23]，その他排泄性腎盂造影やクレアチニン値を参考としてステロイドの使用法を考慮すべきと考える．

尿管剝離術をはじめとする外科的療法が有効であるとの報告も多いが[4]，最近 Palleschi and Mcaninch (1981)[25] は尿管カテーテル留置後の再発例に自家腎移植術を施行し経過は良好であった症例を報告している．

本症は悪性疾患ではないものの，線維性組織の増殖傾向があり，腎機能低下や再発の可能性を十分に考慮して，長期間の経過観察が必要と考える．

結　　語

68歳の女性にみられた全身性線維化症の1型として発生したと考えられる後腹膜線維化症の1例を経験したので若干の文献的考察を加えて報告した．

（本論文の要旨の1部は，第96回日本泌尿器科学会関西地方会において発表した．）

文　　献

1) Ormond JK: Bilateral ureteral obstruction due to envelopment and compression by an inflammatory retroperitoneal process. J Urol **59**: 1072～1079, 1948
2) Raper FP: Idiopathic retroperitoneal fibrosis involving the ureters. Brit J Urol **28**: 436～446, 1956
3) Koep L, Zuidema GD: The clinical significance of retroperitoneal fibrosis. Surgery **81**: 250～257, 1977
4) Lepor H, Walsh PC: Idiopathic retroperitoneal fibrosis. J Urol **122**: 1～6, 1979
5) Litterer WE, Syler AC, Hon BC: Retroperitoneal fibrosis.: Report of case and review of literature. JAOA **80**: 116～121, 1980
6) Comings DE, Skubi KB, Van Eyes J, Motulsky AG: Familial multifocal fibrosclerosis. Findings suggesting that retroperitoneal fibrosis, mediastinal fibrosis, sclerosing cholangitis, Riedel's thyroid, and pseudotumor of the orbit may be different manifestations of a single disease. Ann Intern Med **66**: 884～892, 1967
7) Hoffman WW, Trippel OH: Retroperitoneal

fibrosis: etiologic considerations. J Urol **86**: 222～231, 1961

8) Gleeson MH, Taylor S, Dowling RH: Multifocal fibrosclerosis. Proc Roy Soc Med **63**: 1309～1311, 1970

9) Mitchinson MJ: Some clinical aspects of idiopathic retroperitoneal fibrosis. Brit J Surg **59**: 58～60, 1972

10) Amorosa LF, Shear MK, Spiera H: Multifocal fibrosis involving the thyroid, face, and orbits. Arch Intern Med **136**: 221～223, 1976

11) Meijer S, Hoitsma HFW, Scholtmeijer R: Idiopathic retroperitoneal fibrosis in multifocal fibrosclerosis. Eur Urol **2**: 258～260, 1976

12) Nielsen HK: Multifocal idiopathic fibrosclerosis. Acta Med Scand **208**: 119～123, 1980

13) Richards AB, Skalka HW, Roberts FJ, Flint A: Pseudotumor of the orbit and retroperitoneal fibrosis. Arch Ophthalmol **98**: 1617～1620, 1980

14) 鍋倉康文・武藤真二：特発性後腹膜線維化症の2例. 西日泌尿 **42**: 819～826, 1981

15) Lalli AF: Retroperitoneal fibrosis and inapparent obstructive uropathy. Radiology **122**: 339～342, 1977

16) Clouse ME, Fraley EE, Litwin SB: Lymphangiographic criteria for diagnosis of retroperitoneal fibrosis. Radiology **83**: 1～5, 1964

17) Sterzer SK, Herr HW, Mintz I: Idiopathic retroperitoneal fibrosism isinterpreted as lymphoma by computed tomography. J Urol **122**: 405～406, 1979

18) Larrieu AJ, Weiner I, Abston S, Warren MM: Retroperitoneal fibrosis. Surg Gynecol Obstet **150**: 699～702, 1980

19) Fagan CJ, Larrieu AJ, Amparo EG: Retroperitoneal fibrosis: Ultrasound and CT features. AJR **133**: 239～243, 1979

20) 久住治男・打林忠雄・木下　勝：特発性後腹膜線維化症の1例. 臨泌 **28**: 145～154, 1974

21) Ochsner MG, Brannan W, Pond HS, Goodlet JS: Medical therapy in idiopathic retroperitoneal fibrosis. J Urol **114**: 700～704, 1975

22) Moody TS, Vaughan ED: Steroids in the treatment of retroperitoneal fibrosis. J Urol **121**: 109～111, 1979

23) Abercrombie GF, Vinnicombe J: Retroperitoneal fibrosis. Brit J Urol **52**: 443～445, 1980

24) Zabetakis PM, Navich RK, Matarese RA, Michelis MF: Idiopathic retroperitoneal fibrosis: A systemic connective tissue disease? J Urol **122**: 100～102, 1979

25) Palleschi J, Mcaninch JW: Renal Autotransplantation for retroperitoneal fibrosis. J Urol **125**: 408～411, 1981

26) Willscher MK, Novicki DE, Cwazka WF: Association of HLA-B27 antigen with retropentoneal fibrosis. J Urol **120**: 631～633, 1978

(1981年12月4日受付)