泌尿紀要28巻5号
1982年5月

Cushing 症候群を呈した副腎皮質癌の1例

山形大学医学部泌尿器科学教室（主任：鈴木騏一教授）
菅野　理
沼沢和夫
川村俊三

CUSHING'S SYNDROME DUE TO ADRENAL CORTICAL CARCINOMA

Osamu SUGANO, Kazuo NUMASAWA and Shunzo KAWAMURA
From the Department of Urology, Yamagata University School of Medicine Yamagata, Japan
(Director: Prof. K. Suzuki)

We report a case of adrenal cortical carcinoma presenting signs of Cushing's syndrome.

The patient was a 56-year-old housewife. She was hospitalized on November 14, 1979, with the chief complaints of headache, obesity, and hypertension. She had had these chief complaints for two years, but had not received any treatment.

No evident findings of distant metastasis were obtained by the preoperative examination. The patient received left adrenalectomy on December 10, 1979. Histologically, the case was carcinoma of the adrenal cortex composed of clear cells and compact cells, and had advanced to stage 3. Six months later, o,p′-DDD was administered to treat the recurrence and metastasis of the cancer. Therapy was ineffective, and the patient died on February 2, 1981.

At present, o,p′-DDD is used only in inoperable cases. It seems necessary, however, to investigate its value as a means of preventing recurrence.

Key words: Cushing's syndrome, Adrenocortical Cancer, o,p′-DDD

緒　言

Cushing 症候群は，近年の内分泌学の進歩にともないそれほどめずらしい疾患ではなくなっているが，副腎皮質癌によるものはいまだ稀であり，その数%にすぎない．

今回，われわれは，Cushing 症候群を呈した副腎皮質癌の1例に，腫瘍摘除術を施行したが，6ヵ月後に再発，転移をきたし，o,p′-DDD を投与したが効果を認めず，不幸にも死の転帰をとった症例を経験したので，ここに報告する．

症　例

患者：三○　ヤ○子．56歳，主婦

初診：1979年11月15日．

主訴：肥満，高血圧，頭痛．

家族歴：母親と長兄は胃癌でそれぞれ死亡し，次兄も喉頭癌に罹患している．

既往歴：特記すべきことはない．

現病歴：1977年頃より肥満がみられ，この頃より検診時に高血圧を指摘されたが放置していた．1979年7月13日，失神発作で某医を受診したところ，Cushing 症候群を疑われ1979年10月23日，当院第3内科に紹介された．精査の結果，副腎腫瘍による Cushing 症候群と診断され，1979年11月19日に手術目的で当科に転科した．

現症：身長 143 cm，体重 51 kg，脈拍正常，血圧 150/80 mmHg，moon face，teleanigiectasis，buffalo hump，acune がみられた．また腹部は膨隆が著明で，stria cutis もみられ，Cushing 症候群の典型的特徴を有していた．眼瞼結膜は貧血状，胸部は聴打診上正常であるが，Levine 2/6 の収縮期心雑音を聴取した．表

Table 1. 初回入院時，手術後，再入院時のそれぞれの内分泌学時検査結果．（ ）正常値を示す

Hormone	初回入院時	手術後	再入院時
Cortisol	454ng/ml (98.5±32.7)	1.3μg/dl (4.9~14.7)	36μg/dl (5~25)
(Free cortisol)			2309μg/24h (51.2~175.5)
17-OHCS	9.5μg/24h (1.9~6.1)	0.2μg/24h (1.9~6.1)	39.56μg/24h (1.9~6.1)
17-KS	1.6.8μg/24h (3.1~8.8)	1.7μg/24h (3.1~8.8)	46.87μg/24h (3.1~8.8)
ACTH	48pg/ml (10~100)		23pg/ml (10~100)
PAC	208.9pg/ml (47~131)	127.1pg/ml (47~131)	203pg/ml (10.9~62.7)
PRA	2.74ng/ml/h (0.5~2.0)	4.60ng/ml/h (0.5~2.0)	4.01ng/ml/h (0.5~2.0)
Estr. T.	4480μg/24h (<15)	16.4μg/24h (<15)	
(Estrone)			342.0μg/24h (3.0~17.6)
(Estradiol)			17.1μg/24h (0.9~9.0)
Estriol			123.6μg/24h (3.0~26.8)
Pregnanediol	1.6μg/24h (0.1~1.5)	0.1μg/24h (0.1~1.5)	0.6μg/24h (0.1~0.6)
Pregnanetriol	5.9μg/24h (0.1~1.0)	0.1μg/24h (0.1~1.0)	1.4μg/24h (0.2~1.4)
11-DOC	0.497ng/ml (0.01~0.2)	<0.02ng/ml (0.02~0.2)	0.325ng/ml (0.02~0.2)
DHEA	2.83ng/ml (1.2~7.5)		
Testosterone			505ng/dl (20~60)

在リンパ節は触知せず，神経学的検査も正常であった．

検査成績；血液検査：WBC 5,900/mm³, RBC 3.88 ×10⁶/mm³, Hb 8.5 g/dl, Ht 28.1%, ESR 1°—7 mm 2°—15 mm, 生化学検査：TP 6.2 g/dl, Alb 65.8%, α_1-Gl. 2.6%, α_2-Gl. 10.4%, β-Gl. 10.3%, γ-Gl. 11.0%, GOT 14u, GPT 4 u, LDH 284 u, Al-P 130u, γ-GTP 94u, BUN 20 mg/dl, Cr 1.0 mg/dl, Na 144 mEq/L, K 3.3 mEq/L, Cl 106 mEq/L, FBS 98 mg/dl, 50g OGTT DM pattern. 尿所見：pH 7.5, 蛋白（−），糖（+），潜血（−），沈渣，赤血球 O/HPF, 白血球 1～2/HPF, 上皮 1～2/HPF

内分泌学的検査：(Table 1, 初回入院時）のごとく，糖質コルチコイド，電解質コルチコイド，性ホルモンの副腎皮質ホルモン3系ともに高値であった．コーチゾールには日内変動がみられず，デキサメサゾン8 mg負荷試験でも ACTH, 尿中 17-OHCS は抑制されなかった．またコーチゾル，アルドステロンの高値にもかかわらず，ACTH およびレニン活性は抑制されなかった．

VMA およびカテコールアミン3分画の副腎髄質ホルモンは正常値を示した．

X線検査：IVP：左腎が下方に圧排されているのみで，腎盂・腎杯の変形，拡張像はみられなかった．CT scan: 左腎上部に直径約 10 cm の分葉状の腫瘍陰影を認める．腹部大動脈との境界は明瞭であるが，左腎および脾臓との境界は不明瞭であり浸潤も疑われた (Fig. 1). 中副腎動脈造影：腹部大動脈造影では腫瘍陰影を認めなかったが，選択的下横隔膜動脈，および中副腎動脈造影では tumor stain, neovascularity, central necrosis の所見を呈す腫瘍陰影が認められた (Fig. 2). 胸部 X-P: CTR 60% と心肥大がみられたが明らかな転移巣は認めなかった．

核医学検査：Ga シンチグラフィー：左副腎部に一致した集積を認めた (Fig. 3) が，他に明らかな遠隔転移の所見は認められなかった．副腎シンチグラフィー（^{131}I アドステロール）：6日目のシンチグラフィーで，Ga シンチグラフィーに一致する集積を認め

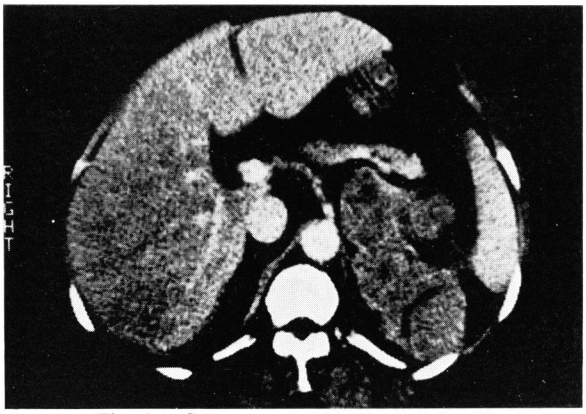

Fig. 1. CT scan；左腎上部に分葉状の腫瘍陰影がみられる．

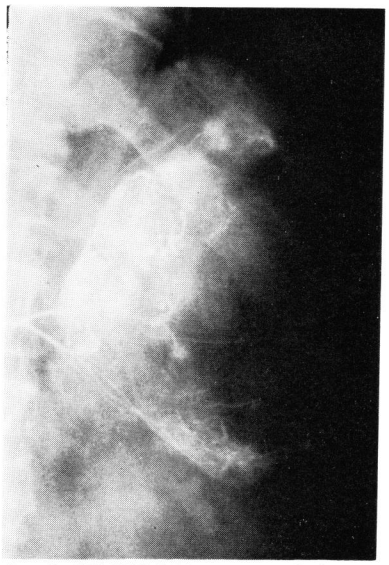

Fig. 2. 中副腎動脈造影；neovascularity, tumor stain central necrosis の所見を呈す．

Fig. 3. Ca シンチグラフィー；左副腎部に著明な集積を認める．

たが，右副腎はほとんど描出されなかった．骨シンチグラフィー：骨転移の所見は認められなかった．

手術所見：以上の検査成績より，左副腎皮質癌による Cushing 症候群と診断し，1979年12月10日，左腰部斜切開法にて左副腎摘除術を施行した．

腫瘍は大きさ 12×10×6 cm，重さ 360 g，赤黄色分葉状で被膜化されており，周囲との癒着はなく容易に摘出できた．肉眼的には周囲リンパ節転移，および被膜外浸潤は認められなかった．割面では大部分が壊死に陥っていた (Fig. 4)．

組織所見：充実性腫瘍で広範囲に壊死が認められた．組織学的には clear cell と compact cell よりなり，trabecular pattern と solid pattern の配列を示し，mitosis も散見された．さらに脈管内浸潤および被膜外浸潤を認め，Sullivan の分類では stage 3 であった (Fig. 5)．

術後経過：術後ステロイドホルモン補充療法を行ない3か月で中止した．

術後の内分泌学的検査成績を示した (Table 1 術後)．

レニン活性は依然高値であったが，アルドステロンは正常化しており，また糖質コルチコイド，性ホルモンは低値を示した．

血清カリウム値は術後まもなく正常化，LDH Al-P 値も術後3カ月で正常化した．

術後，糖尿病のコントロールを目的に第3内科に転

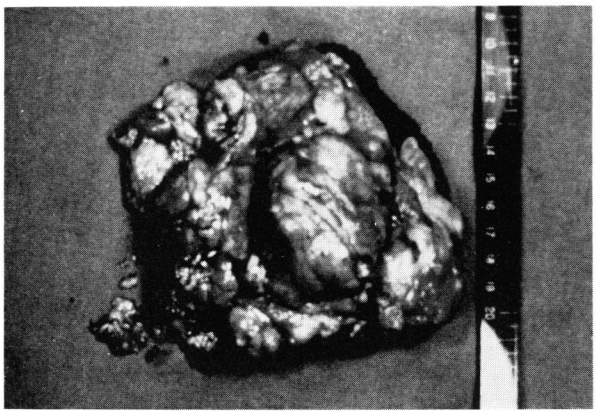

Fig. 4.　摘出標本肉眼像

Fig. 5.　摘出標本組織像（×200）

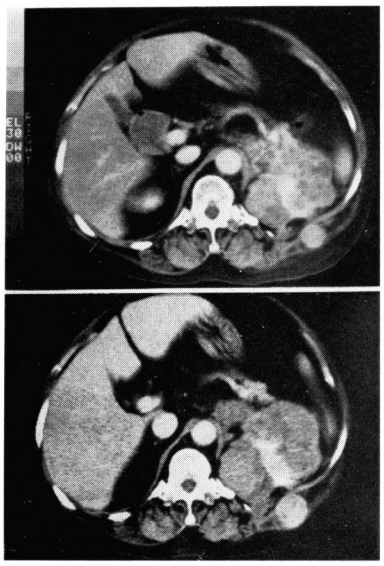

Fig. 6.　CT scan；再入院時（上），o, p′-DDD 投与1カ月後（下）

科し，1980年4月12日に退院した．退院時には再発の徴候は認められなかった．

ところが1980年6月になると再び頭痛および体重増加がみられたため近医を受診したところ高血圧を指摘された．近医で降圧剤の投与を受けていたが症状の改善がみられないため1980年10月20日，当院第3内科に入院した．

入院時の検査成績では LDH，Al-P の高値を認め，糖尿病は悪化していた．入院後間もなくより低カリウム血症（2.0 mEq/L）も出現した．

内分泌学的検査成績を示した（Table 1 再入院時）．糖質コルチコイド，電解質コルチコイド，性ホルモンともに高値を示した．テストステロンは異常高値を示したが，男性化徴候はみられなかった．

X線検査：CT scan：左腎をとり囲むように腫瘍陰影を認めたが，腹部大動脈との境界は明瞭であった（Fig. 6 上）．胸部 X-P：心肥大のみで転移巣は認められなかった．

Table 2.　o,p'-DDD の投与量およびステロイドホルモンの経時的変化

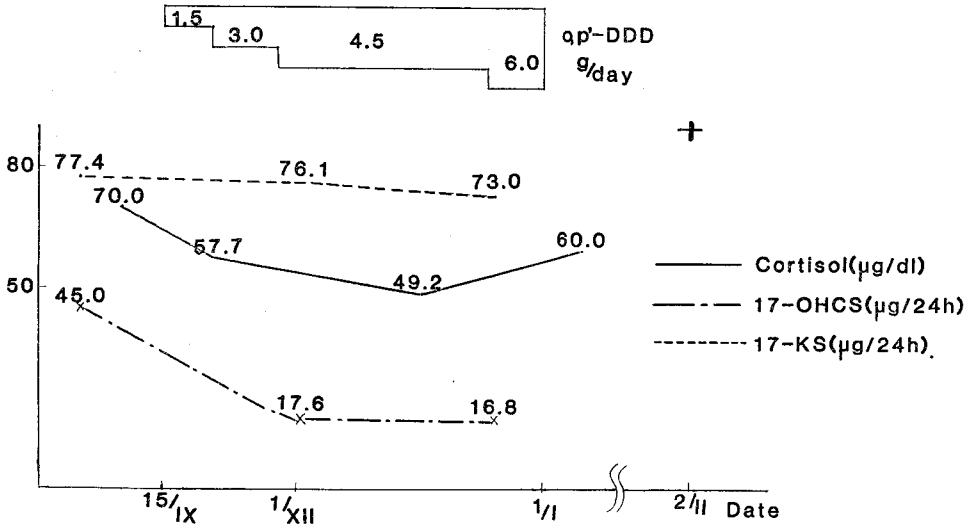

核医学検査：Ga シンチグラフィー：左腎をとり囲むように集積を認めたが，遠隔転移の明らかな所見は認められなかった．副腎シンチグラフィー（^{131}I-アドステロール）：6日目で Ga シンチグラフィーに一致する集積を認めた．なお集積は初発時より少なかった．

骨シンチグラフィー：頭蓋骨，右第9，左第10助骨に小集積を認めた．

以上の検査成績より副腎皮質癌の再発および骨転移との診断のもとに1980年11月14日，当科に転科後ただちに o,p′-DDD の投与を開始した（Table 2）．o,p′-DDD は 1.5 g/日より開始し漸増したが，投与開始後7日目にはコーチゾールおよび尿中 17-OHCS の低下傾向がみられたため 4.5 g/日 を維持量としていた．この間低カリウム血症もやや改善され，特に副作用もみられなかった．しかし，投与後1カ月の CT scan では腫瘍の増大がみられ（Fig. 6下）同時に肺転移も認められた．また胸部 X-P で肺転移も認められた．そこで o,p′-DDD を 6.0 g/日 に増量したが，間もなく難治性の下痢および高度の低カリウム血症が出現し，o,p′-DDD の投与を中止せざるを得なかった．

投与中止後，下痢および低カリウム血症の改善がみられたものの，心室性期外収縮，心房細動が頻発するようになり，さらに痙攣発作も加わり1981年2月2日，悪液質で死亡した．なお頭部 CT scan では器質的変化は認められなかった．

部検所見：1. 左腎上極に手拳大の出血，壊死を伴う黄色の腫瘍があり，さらに左腎周囲に大小の腫瘍が多数認められた．左腎への浸潤は認められなかった．組織学的には手術時摘出標本と同一であった．2. 左下肺葉，肝，傍大動脈周囲リンパ節に転移が認められた．3. 右副腎は重さ 5 g で著明な皮質の萎縮が認められた．4. 胃腸管には下痢の原因となるような変化は認められなかった．5. 中等度の心室肥大が認められた．

考　　察

Cushing 症候群にはその原因として，①副腎皮質過形成，②副腎皮質腺腫，③副腎皮質癌④異所性 ACTH 産生腫瘍があるが，このうち過形成および腺腫によるものが大部分をしめる．副腎皮質癌によるものは，熊谷ら[1]が集計した1972年までの10年間の Cushing 症候群320例のうち16例（5.0%）また厚生省下垂体機能障害調査研究班昭和50年度全国集計[2]では，Cushing 症候群586例のうち8例（1.4%）にすぎず，きわめて稀である．

また島崎ら[3]は90例の副腎皮質癌を集計しているが，これによると，内分泌活性癌，54例，内分泌非活性癌36例であり，さらに内分泌活性癌のうちで Cushing 症候群を呈するのは17例（19%）にすぎないことを述べている．

副腎皮質癌の病期分類はMacfarlane, Sullivanら[4]の分類が用いられているが，副腎皮質癌の多くは発見時すでに局所浸潤のあるもの，あるいは遠隔転移を有しているもの，すなわち stage 3 あるいは stage 4 の症例が多い．Sullivanら[4]によれば28例の副腎皮質癌のうち stage 1 は1例のみ，stage 2 も5例であるのに対し stage 3 が9例，stage 4 が13例であり，進行例が

圧倒的に多くみられたと報告し，同様に Didolkarら[5]も42例のうち stage 3 が40%，stage 4 が52%であったと述べている．

副腎皮質癌の予後は stage に大きく左右されるが，Sullivan[4]らの報告によれば stage 別5年生存率は stage 1 で100%，stage 2 で80%と良好であるものの，stage 3 では11%，stage 4 になると多くは1年以内に死亡し，2年以内には全例死亡している．また内分泌活性癌は内分泌非活性癌に比べ，生存期間が長いようであるが有意差はないとされている[5]．

つぎに副腎皮質癌の治療法であるが，放射線療法，化学療法ともに無効で外科的摘除が唯一の方法とされていた．しかし殺虫剤 DDT の異性体である o,p′-DDD が副腎皮質の壊死と萎縮をきたすことが報告され，1960年 Bergenstal ら[6]により o,p′-DDD が転移を有する内分泌活性副腎皮質癌に用いられ，その臨床的有効性が立証されてから，おもに欧米で手術不能副腎皮質癌に用いられている．

o,p′-DDD の有効性について Hajjar ら[7]，Hoffman-ら[8]は一過性のステロイド減少，あるいは少数例に腫瘍の縮小がみられたのみで，延命効果はみられなかったと報告している．

しかし一方，Hutterら[9]によれば，副腎皮質癌138例に o,p′-DDD を投与し，腫瘍小効果のみられた59例のうち20例（34%），臨床症状の改善がみられた74例のうち26例（35%）に延命効果を認めたと述べている．同様に Lubitz ら[10]も115例の副腎皮質癌に o,p′-DDD を投与し，腫瘍縮小効果のみられた75例のうち46例（61%），臨床症状の改善のみられた100例のうち54例（54%）に延命効果を認めたと述べている．平均生存期間では o,p′-DDD が無効であった群で 2.2～2.4 か月であるのに対し o,p′-DDD が有効であった群では 10.3～11.3 か月であり，有意に生存期間の延長を認めたと述べている．

本邦でも氏家ら[11]が内分泌非活性副腎皮質癌術後再発例に o,p′-DDD を投与し，腫瘍の縮小を認めた例や，相田ら[12]の広範な活性副腎皮質癌に対して，o,p′-DDD を使用し原発巣の縮小と肺転移巣の消失をみたとする報告がある．

o,p′-DDD の作用は副腎皮質細胞毒であり，またステロイド合成経路において 3β-OH steroid dehydrogenase および 11-OH hydroxylase の阻害，末梢でのステロイド代謝の修飾が考えられており，他の臓器に対する障害は少ないとされている．しかし，o,p′-DDD の副作用としては悪心，嘔吐，下痢などの消化器症状，脱力，めまい，聴力障害，末梢神経障害などの神経症状，精神症状，さらには Addison 症候群，急性副腎不全などがあり，これらは程度の差はあれほぼ必発するとされている．このために o,p′-DDD の適応は手術不能例あるいは根治手術がなされたか疑わしい時に限られており，術後再発予防としては用いられていないようである[4]．

ところで Charbonnel ら[13]は o,p′-DDD の重篤な副作用である副腎不全によると考えられた強い消化器症状も 40 mg/日 の hydrocortisone および 50 μg/ の 9α-a-flurohydrocortisone による置換療法で消退できたと述べている．

さらに Sullivan ら[4]は stage 2 の2例，stage 3 の3例の再発例を報告しているが，これによれば再発までの期間は stage 2 がそれぞれ，134 カ月，42カ月であり stage 3 はそれぞれ，36 カ月，5 カ月，3 カ月である．少数ではあるが，これをみる限り比較的早期に再発がみられ，再発後の予後は不良である．彼はまた術後ステロイドレベルが再上昇した時にはすでに，o,p′-DDD は無効であったとも述べている．

このように副腎皮質癌に対しては外科的摘除が唯一の根治療法であり，o,p′-DDD の効果についてはいまだに一定の見解は得られていない．しかし，stage 3 では短期間のうちに再発がみられること，再発した時には o,p′-DDD の効果が少なくなる事，o,p′-DDD の副作用もステロイド置換療法である程度コントロールできる事を考えれば，脈管内浸潤，および被膜外浸潤のみられたわれわれの症例においては術後早期より再発予防として o,p′-DDD を投与すべきでなかったかと反省される．

結　　語

1）56歳，主婦にみられた副腎皮質癌による Cushing 症候群の1例を報告した．

病理組織学的には clear cell と compact cell よりなる副腎皮質癌で stage 3 であった．

腫瘍摘除術後6カ月で再発，転移をきたし o,p′-DDD を投与したが，効果がみられなかった．

2）今後 o,p′-DDD の術後再発予防としての投与方法の検討が必要であると考えられた．

本論文の要旨は，第46回日本泌尿器科学会東部連合総会において発表した．

文　　献

1）熊谷　朗・山本昌弘・鈴木　豊・松島保久・田村泰・西川哲男：本邦における Cushing 症候群320

症例の臨床的検討，日内分泌会誌 **52**：551～565, 1976

2)（班長）鎮目和夫：実態調査報告，クッシング症候群調査集計追補，厚生省特定疾患下垂体機能障害調査研究班昭和50年度総括研究事業報告書 p. 56～61，厚生省，1976

3) 島崎　淳・伊藤晴夫・山口邦雄：ステロイド異常症，副腎癌，日本臨床 **37**：126～134, 1979

4) Sullivan M, Boileau M, Hodges CV: Adrenal Cortical Carcinoma. J Urol **120**: 660～665, 1978

5) Didolkar MS, Bescher RA, Elias EG, Moore RH: Natural History of Adrenal Cortical Carcinoma-A clinicopathologic Study of 42 patients. Cancer **47**: 2153～2161, 1981

6) Bergenstal DM, Hertz R, Lipsett MB, Moy RH: Chemotherapy of Adrenocortical Cancer with o,p′-DDD. Ann Intern Med **53**: 672～682, 1960

7) Hajjar RA, Hickey RC, Samaan NA: Adrenal Cortical Carcinoma-A study of 32 patients. Cancer **35**: 549～555, 1975

8) Hoffman DL, Rattox VR: Treatment of Adrenocortical Carcinoma with o,p′-DDD, Med. Clin North Am **56**: 999～1012, 1972

9) Hutter AM Jr, Kayhoe DE: Adrenal Cortical Carcinoma-Results of treatment with o,p′-DDD in 138 patients. Am J Med **41**: 581～592, 1966

10) Lubitz JJ, Freeman L, Okun R: Mitotane Use in Inoperable Adrenal Cortical Carcinoma. JAMA **233**: 1109～1112, 1973

11) 氏家重紀・林　義人・加藤昭彦・高橋健一・斉藤達雄：o,p′-DDD を中心として癌化学療法を施行した一副腎皮質癌術後再発例．癌と化学療法 **3**：239～244, 1976

12) 相田光保・羽二生　邦彦・島　紀之・猪狩大陸・小島元子・増田高行；内分泌と代謝をめぐる CPC (96)-o,p′-DDD を投与した Cushing 型副腎癌の1例，医学のあゆみ **104**: 487～495, 1978

13) Charbonnel B, Guillon J, Chupin M: Regression under the influence of OP′-DDD of a malignant cortico-adrenaloma and of its metastases; Nouv Presse Med **9**: 239～241, 1980

（1981年12月4日受付）