

遠隔転移を有する腎細胞癌の4治療例

東大阪市立中央病院泌尿器科 (主任: 永原 篤部長)

岡 聖 次
岩 松 克 彦
永 原 篤TREATMENT OF RENAL CELL CARCINOMA WITH
DISTANT METASTASES: REPORT OF 4 CASES

Toshitsugu OKA, Katsuhiko IWAMATSU and Atsushi NAGAHARA

From the Department of Urology, Higashi-Osaka City Central Hospital, Osaka, Japan

(Director: Dr. A. Nagahara)

Of 14 patients with renal cell carcinoma seen at our department from January 1971 through December 1980, 3 patients with distant metastases seen at diagnosis and an interesting case of distant metastasis following nephrectomy were studied clinically. Nephrectomy was performed on 2 of the 3 patients who had distant metastases at diagnosis. Both of them died within 6 months after nephrectomy and their prognosis was very poor, but the severe flank pain disappeared postoperatively in 1 patient, and the subjective and objective symptoms improved for a while in the patient who had multiple lung metastases by treatment with N-(2'-tetrahydrofuryl)-5-fluorouracil as postoperative adjuvant therapy. The other patient who had multiple brain metastasis received only conservative therapy, and died 5.5 months after visiting our clinic. The metastatic lesion of solitary lung metastasis developing after nephrectomy in another patient completely disappeared after irradiation. The benefits of nephrectomy for renal cell carcinoma with distant metastases seen at diagnosis, adjuvant therapy and the relation between metastases and prognosis were briefly discussed.

はじめに

腎細胞癌は他の悪性腫瘍と異なり、原発巣を摘除した後に遠隔転移が自然消失したりする報告がみられるため、その手術の適否や、腎摘後の補助療法の選択については、今日も議論の絶えないところである。1971年1月より1980年12月までの10年間に、東大阪市立中央病院泌尿器科を受診した腎細胞癌患者は14例で、このうち遠隔転移が初診時すでにみられた、いわゆるstage IVの腎細胞癌患者は3例のみである。そこで、腎摘後に出現した遠隔転移巣に対する治療の上で興味ある1例をも加えた4症例についての臨床経過および治療法を供覧し、若干の文献的考察を加えて報告する。

症 例

症例1: HS 55歳男子。1975年4月19日に某診療所で右腎腫瘍の手術をうけたが、腎摘は不能に終わった。その後、嘔気、頭痛などが出現してきたため、阪大病院泌尿器科を受診したところ、CAGなどにより腎癌の多発性脳転移と診断され、経過観察を目的として8月4日当科に転科した。初診時、上記症状の他、腹部に巨大な腫瘤が触知されたが、脳以外の臓器への転移は認められなかった。DIPでは、右腎の著明な腫大が認められた (Fig. 1)。プロベラ、リンデロンなど、保存的療法のみで経過観察していたが、食欲の異常亢進症も出現し、初診より5.5カ月目の1976年1月27日癌性悪液質のため死亡した。なお、剖検はおこなって

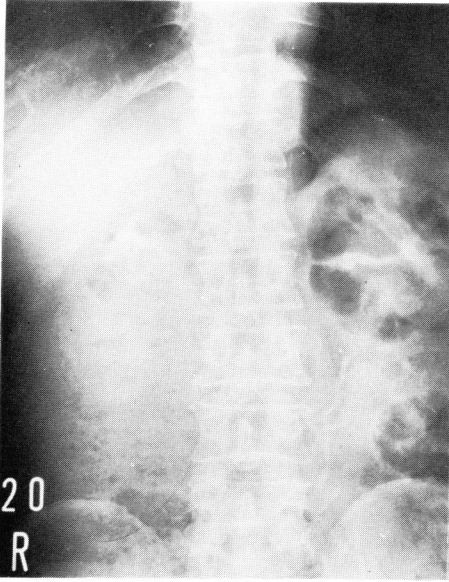
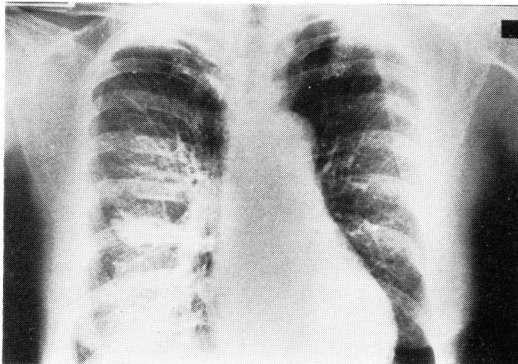
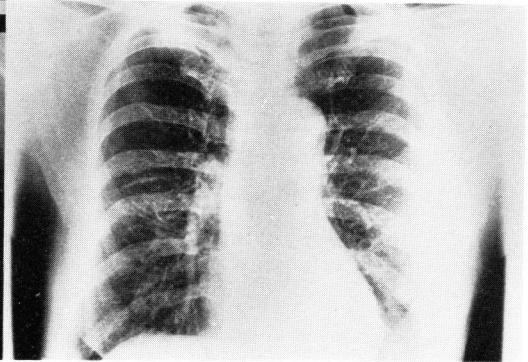


Fig. 1. 症例1のDIP: 右腎の著明な腫大が認められる



A



B

Fig. 2. 症例2の胸部X線像 A, Co 照射前: 右中肺部に孤立性の結節性陰影を認める B, Co 照射後: 結節性陰影は消失している

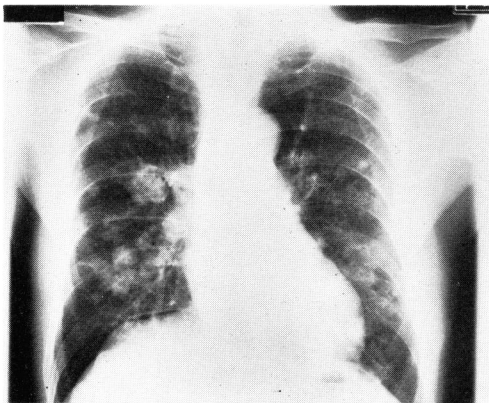


Fig. 3. 症例3の胸部X線像

いない。

症例2: SI 59歳女子. 肉眼的血尿および左側腹部痛を主訴として, 1975年12月10日当科を受診した。

DIP では, 左腎の腫大および尿管の内側への圧迫偏位がみられた. RA では, 上極の一部以外はすべて腫瘍血管で占められる左腎像が得られた. 左腎腫瘍と診断し, 12月16日左腎摘出術を施行した. 腫瘍は一部被膜をこえ, 所属リンパ節の腫大も認めた. 摘出重量は 650 g であった. 病理組織学的には granular cell type の腎細胞癌と診断され, 所属リンパ節転移も証明された. 術後 6,000 rads の局部照射をおこない, プロペラ 100 mg 日投与を続けていたが, 投与約3カ月後より薬剤アレルギー様症状が出現したため投与を中止し, その後は無治療にて経過観察していたところ, 術後3年6カ月目の1979年6月に右中肺部に結節性の孤立性転移巣が出現した. これに対し, 7,000 rads の Co 照射をおこなったところ, この転移巣は消失した (Fig. 2). その後はほぼ順調に経過していたが, 1980年

8月頃より局所再発を疑がわせる症状が出現した. そこで, 10月2日試験開腹したところ, 傍大動脈リンパ節および肝両葉に転移性腫瘍が認められたため MMC, 5-FU などの静注投与により経過観察したが, 初診より5年目の12月13日癌性悪液質のため死亡した。

症例3: TK 73歳男子. 両肺の多発性転移巣の原発巣精査のため, 1979年1月18日内科より紹介された (Fig. 3). DIP では, 右下腎杯に軽度の鈍化がみられる他は異常を認めなかった. RA では, 腎の上方約2/3を占める腫瘍血管を認めた. 右腎腫瘍と診断し, 2月20日右腎摘出術を施行した. 腫瘍は腎被膜内に局限していたが, 下大静脈内に腫瘍栓塞がみられ, その一部は取りきれなかった. 摘出重量は 330 g で, 病理

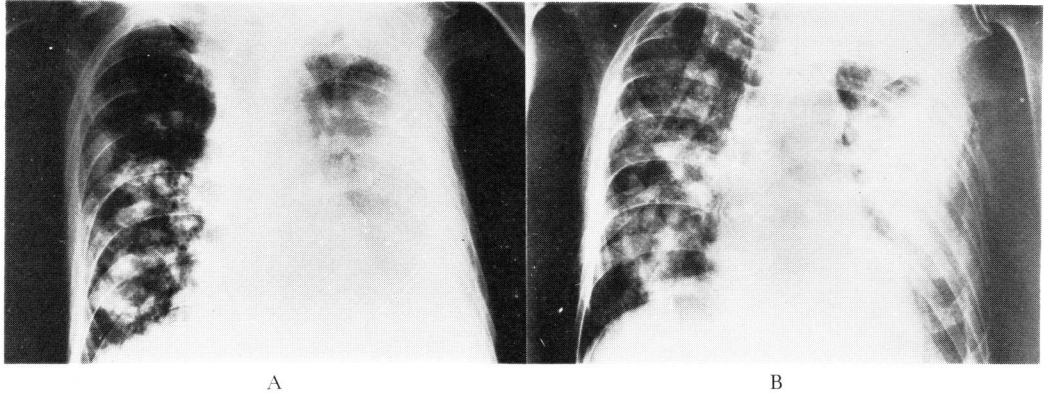


Fig. 4. 症例3の胸部X線像 A, Futraful 投与前 B, Futraful 投与後：結節性陰影の緩解および胸水の減少などがみられる

組織学的には granular cell type の腎細胞癌と診断された。術後は、プロベラ、ハロテスチンなどのホルモン療法をおこなったが、肺転移巣の増加、増大がみられ、無効と判断されたため、術後約5カ月目よりフトラフルズポ 750 mg/日投与に変更したところ、肺転移巣の緩解 (Fig. 4)、赤沈、LDH 値の低下、呼吸困難の軽快など、自他覚所見とも好転してきたが、術後6カ月目の8月25日急性心不全のため死亡した (Fig. 5)。

症例4：CK 61歳女子。発熱、腹部の腫瘍触知および左腎部疼痛を主訴として、1979年6月25日当科を受診した。DIP では、左腎盂腎杯の上方への圧迫がみられ、上縁は左の季肋部、下縁は骨盤腔内にまでおよんでいた。RA では、下極に広大な avascular region を含む、大きな腫瘍陰影が認められた。左腎腫瘍と診断されたが、初診時の胸部X線像で、両肺に結節性の転移巣が多数認められた (Fig. 6)。7月10日左腎摘出術を施行し、1,005 g の腫瘍を摘出した。術後は、左腎部の激しい疼痛は消失したがさまざまな補助療法にまったく反応せず、術後約1カ月目には腰椎転移も認められ、術後約5カ月目の12月3日癌性悪液のため死亡した (Fig. 7)。

考 察

1. stage IV の腎細胞癌に対する手術的療法

stage IV の腎細胞癌患者に対する腎摘の良否について、予後に関する統計的観点から、良しとするもの^{1,2)}と、悪しとするもの³⁾とにわかれているが、長期生存を期待するためには、腎摘をしなければはじまらない、という点では一致しているように思われる。われわれも、tumor mass の減少、転移巣の自然消失を期待する事などの他、腎部疼痛、血尿など、腫瘍によるさまざまな症状緩解のためにも、stage IV の腎細胞

癌患者に対し、可能な限り腎摘をおこなう方針の下、われわれの経験した3症例のうち、他院ですでに腎摘不能であった症例1を除く、症例3、症例4の2例に対し腎摘をおこなったが、それぞれ術後6カ月目および5カ月目に死亡し、予後はきわめて不良であった。しかし、症例4においては、術前の激しい腎部疼痛が消失し、腫瘍の急速な成長による腎部疼痛から患者が解放されたという点から、腎摘の意義があったと考えている。

2. 補助療法

補助療法の選択も予後を左右する重要な因子であり、ホルモン療法、化学療法、放射線療法、免疫療法の他、最近では、transcatheter embolization もおこなわれており、これにマイクロカプセルとして薬剤を注入する方法も試みられている⁴⁾。補助療法として、われわれは、プロベラを主としたホルモン療法を中心におこない、これが無効のとき、他の療法を適時おこなってきた。症例3においては、ホルモン療法が無効と判断しフトラフルに変更したところ、肺転移巣の緩解、赤沈値・LDH 値の低下、呼吸困難の軽快など、自他覚所見とも改善をみた。岡田ら⁵⁾、近田ら⁶⁾、朝日⁷⁾などにより、フトラフルは腎細胞癌や、肺転移巣に対しては無効であると報告されているが、増田ら⁸⁾は^{5-FU dry syrup}で肺転移巣の完全緩解をみた腎細胞癌の2症例を報告している。腎細胞癌の肺転移巣に対し、ホルモン療法が有効であったとする報告⁹⁾は多いが、ホルモン療法が無効のとき、5-FU の masked compound であるフトラフルも一度は試みてみるべき薬剤の1つであると思われる。放射線療法に関して、腎細胞癌は、その転移巣も、かつて radio-resistant と考えられていたようであるが¹⁰⁾、症例2において、術後に出現した孤立性肺転移巣が 7,000 rads の Co 照射により完全に消

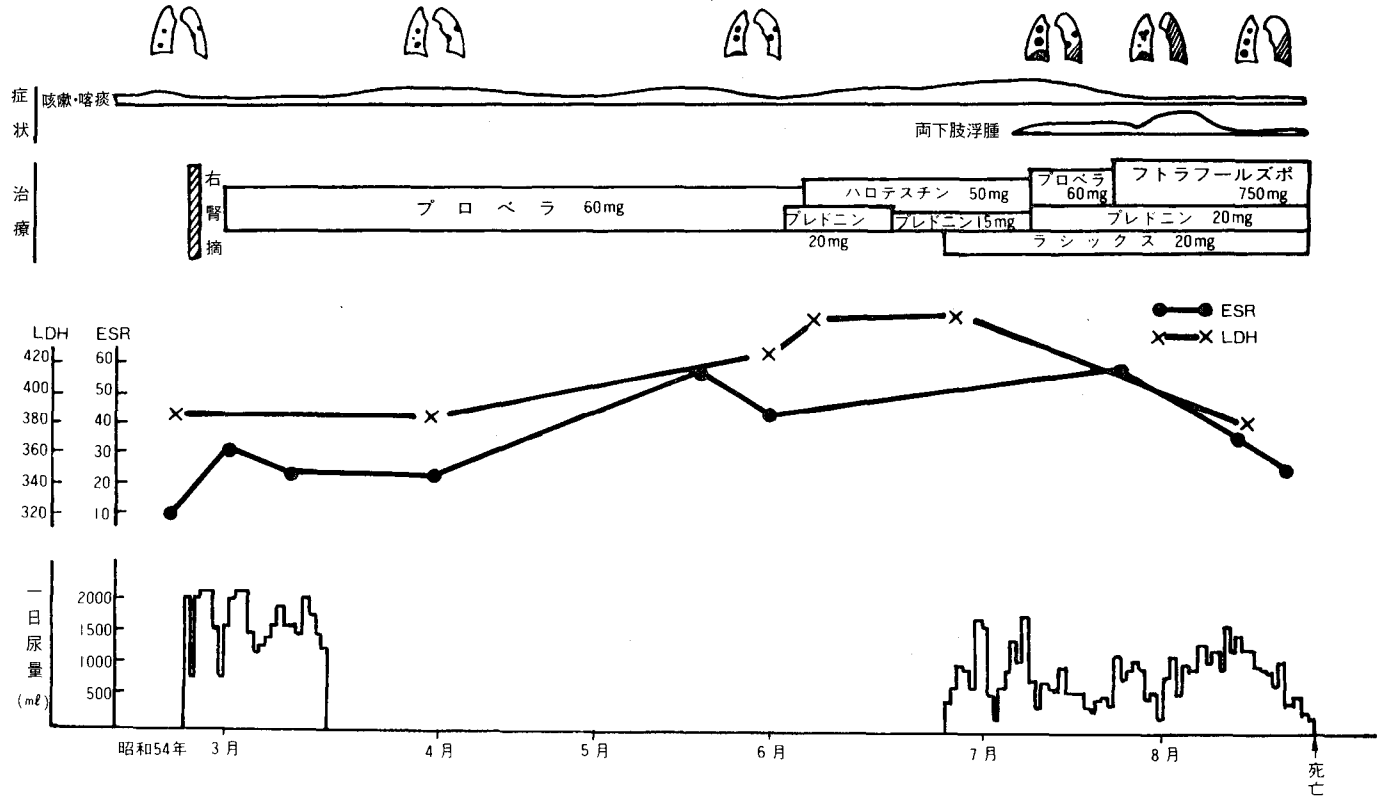


Fig. 5. 症例 3 の臨床経過

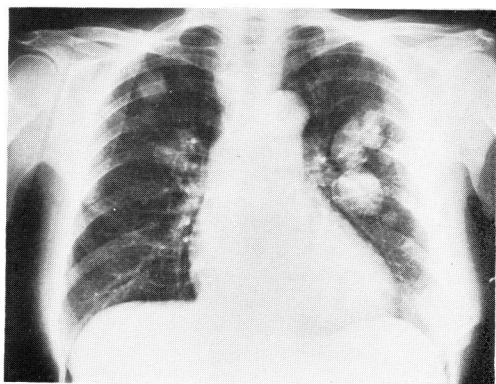


Fig. 6. 症例4の胸部X線像

失しており、放射線療法は、とくに、転移巣が孤立性である場合や、肺門部に限局している場合には、その侵襲が少ないことなどにより、有力な治療法の1つと考えられる。

3. 腎細胞癌の転移と予後について

われわれの経験および岩崎ら¹¹⁾も述べているごとく、同じ遠隔転移を有する腎細胞癌でも、その転移巣が孤立性であるが、多発性であるかによってその治療方針や予後が異なることが多いため、孤立性と多発性を別個のものとして扱おう必要があると思われる。stage IVの腎細胞癌をさらに分類する試みは、里見ら²⁾によりなされているが、それは転移巣の数や大きさのみで分類したものである。しかし、Johnson¹²⁾やMontie¹³⁾が、stage IVの腎細胞癌患者に対し、腎摘が予後に有効であったのは、骨転移のものに対してのみであったと述べているのをはじめ、骨転移のものが他臓器のものに比べて予後が良いとする報告が多く¹⁴⁾、また一方では、腎摘後に自然消失がみられるのは、大部分が肺転移のものである³⁾ことより、その転移臓器の違いも予後に影響するものと思われる。これは、腎細胞癌の転移は、下大静脈を通過して肺へ行き、肺から全身へ播種される経路がもっとも多いとされているが¹⁵⁾、この経路とは別に、Batson 傍椎骨静脈叢を経て骨へ行く経路の存在が考えられている¹⁶⁾ことも密接に関連しているものと思われる。したがって、今後、治療方針および予後などを考慮に入れて、遠隔転移を有する腎

細胞癌患者を扱おうときは、肺および骨転移のみものは、他臓器のものとは別個に考え、さらに肺においては、孤立性と多発性とにわけて検討してみる必要があるように思われる。

結 語

東大阪市立中央病院泌尿器科において過去10年間(1971~1980年)に経験したstage IVの腎細胞癌3例と、術後に転移をきたした症例のうち興味ある1例についての検討よりの結果を得た。

1. stage IVの腎細胞癌3症例のうち2症例に対し腎摘を施行したが、2症例とも6カ月以内に死亡し、予後は不良であった。しかし、1例において腎摘により激しい腎部疼痛の消失をみた。
2. 多発性肺転移を有する1例において、フトラフルにより自他覚所見の改善をみた。
3. 術後に孤立性肺転移を生じた1例において、7,000 radsのCo照射により、この転移巣が完全消失した。

文 献

- 1) 朝日俊彦・ほか：西日泌尿 **38**: 276, 1976
- 2) 里見佳昭・ほか：泌尿紀要 **25**: 237, 1979
- 3) Garfield DH, Kennedy BJ: *Cancer* **30**: 190, 1972
- 4) 新藤雅章・ほか：日独医報 **24**: 620, 1979
- 5) 岡国謙一郎・ほか：癌と化学療法 **5**: 605, 1978
- 6) 近田千尋・ほか：医療 **29**: 612, 1975
- 7) 朝日俊彦：日泌尿会誌 **69**: 210, 1978
- 8) 増田富士男・ほか：日泌尿会誌 **70**: 668, 1979
- 9) Rao MK, Soloway MS: *South Med J* **73**: 247, 1980
- 10) Robson CJ et al: *J Urol* **101**: 297, 1969
- 11) 岩崎卓夫・ほか：泌尿紀要 **26**: 273, 1980
- 12) Johnson DE et al: *J Urol* **114**: 27, 1975
- 13) Montie JE et al: *J Urol* **117**: 272, 1977
- 14) 藤井昭男・ほか：泌尿紀要 **26**: 819, 1980
- 15) Viadana E et al: *Neoplasma* **23**: 323, 1976
- 16) Arkless R: *Radiology* **84**: 496, 1965

(1981年12月22日受付)

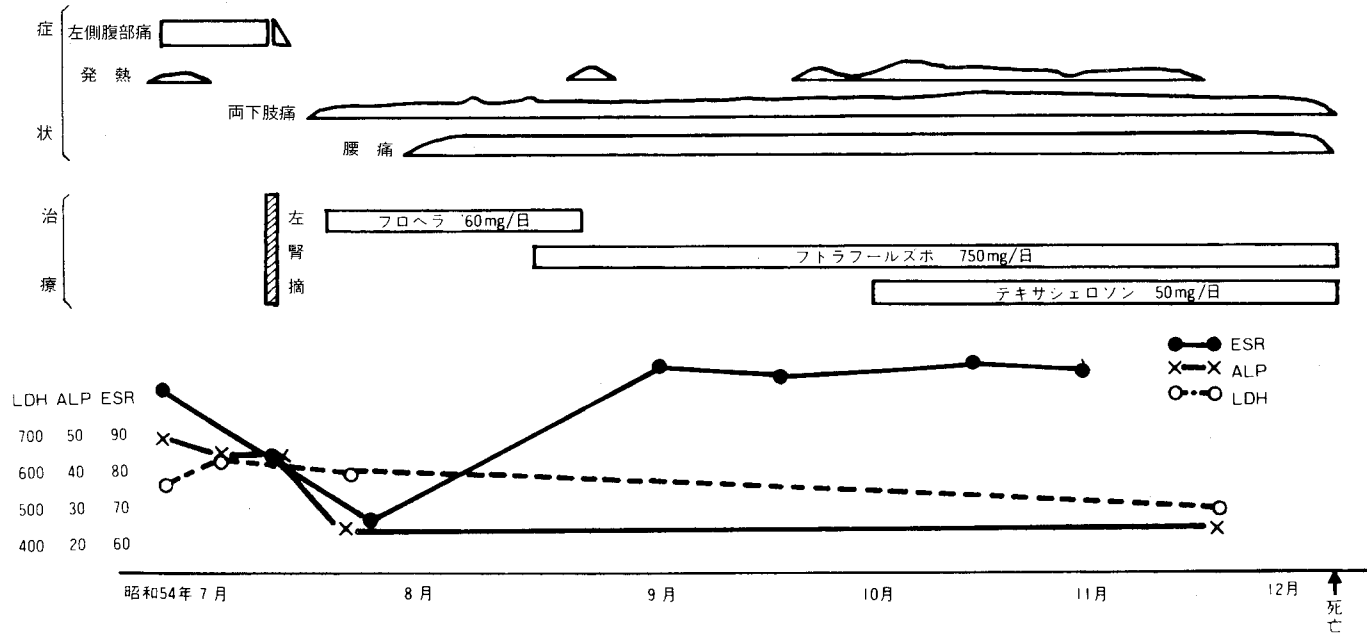


Fig. 7. 症例 4 の 臨 床 経 過