泌尿紀要28巻6号
1982年6月

肺転移を有する腎細胞癌の治療経験

大阪医科大学泌尿器科学教室（主任：宮崎　重教授）
松瀬幸太郎・荻田　卓・高崎　登・宮崎　重
大津赤十字病院泌尿器科
切目　茂・藤沢　明生・秋田　康年
北摂病院泌尿器科
出　村　幌

TREATMENT OF RENAL CELL CARCINOMA WITH PULMONARY METASTASIS

Kohtaro MATSUSE, Takashi OGITA, Noboru TAKASAKI and Shigeru MIYAZAKI
From the Department of Urology, Osaka Medical School
(Director: Prof. S. Miyazaki, M.D.)
Shigeru KIRIME, Akio FUJISAWA and Yasutoshi AKITA
From the Department of Urology, Ohtsu Red-Cross Hospital
Akira DEMURA
From the Department of Urology, Hokusetsu Hospital

Two cases of renal cell cancer with lung metastasis are presented. Case 1 was a 51-year-old man with the chief complaint of gross hematuria. On May 10, 1977, left nephrectomy was performed under the diagnosis of left renal tumor. Post-operatively he received ^{60}Co irradiation, and was given Provera. However, he developed lung metastasis 11 months after the surgery. Therapy with Provera and Krestin was also ineffective. He was readmitted to our hospital on May 19, 1980, because he had become gradually dyspneic and had increasing pain in his left shoulder and the back of his left upper arm. At readmission, multiple metastatic tumors were found in both lungs. Treatment with Picibanil and CDDP was fruitless, and he died on September 18, 1980, about 3.3 years after the nephrectomy. Case No. 2 was a 52-year-old man with the chief complaint of gross hematuria. On October 7, 1976, left nephrectomy was performed under the diagnosis of left renal tumor. A chest x-ray film at operation showed metastatic tumors in the upper lung field. After postoperative ^{60}Co irradiation of the left kidney region and therapy with Provera there was no change in the metastatic tumors in the upper lung field. On January 10, 1978, left upper lobectomy was performed at the Department of Chest Surgery. Two tumors were present in the left upper lobe, and metastasis was detected in 1 of the 5 lymph nodes removed. He was post-operatively treated with 5-FU dry syrup and Krestin and is still well about 4 years after the nephrectomy.

緒　　言

遠隔転移を有する腎細胞癌の治療法として，放射線療法，化学療法および手術的療法などがおこなわれているが，充分な効果をあげているとは言えない．今回，われわれは2例の肺転移を有する腎細胞癌に対して，腫瘍腎の摘除後，1例は化学療法のみ，他の1例には化学療法に加えて肺切除術を施行したので若干の文献的考察を加えて報告する．

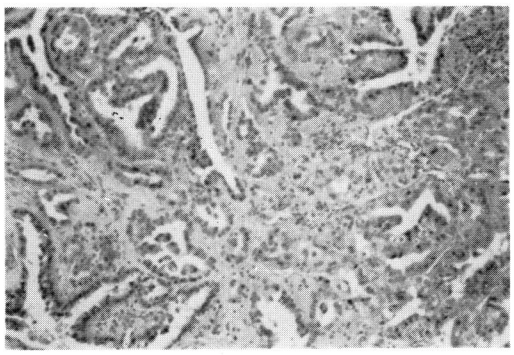

Fig. 1．症例1の組織像
乳頭状または，樹枝状を呈した顆粒細胞型腺癌(HE染色×120)

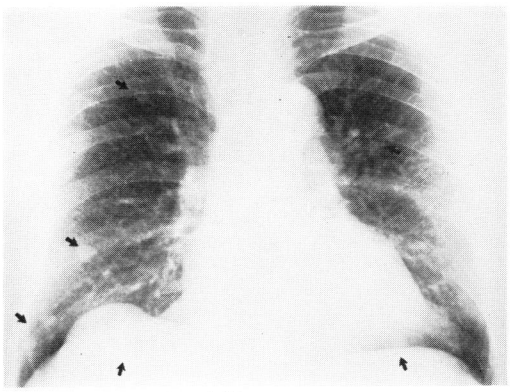

Fig. 2．症例1の胸部レ線像
左腎摘除術後11ヶ月目で矢印は両側肺野にみられるcoin lesionを示す。

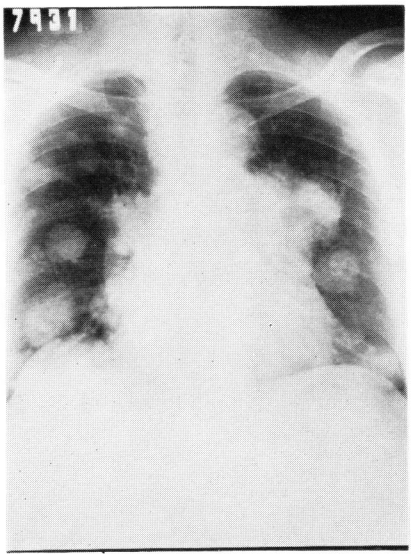

Fig. 3．症例1の胸部レ線像
左腎摘除術後3年で再入院した時の胸部レ線像で，両側肺野に多数の大きな転移性陰影を認める。

症　　例

症例1：大○昭○三，51歳，男性.

主訴：肉眼的血尿.

家族歴および既往歴：特記事項なし.

現病歴：1977年1月ごろより肉眼的血尿をきたし，同年4月5日大津赤十字病院泌尿器科を受診，同年5月10日左腎腫瘍の診断のもとに左腎摘除術を受けた.

摘除標本所見：摘除腎は重量 360 g で腫瘍は腎下極部に存在し，その直径は 7 cm であった．病理組織学的には乳頭状または，樹枝状を呈した顆粒細胞型腺癌であった (Fig. 1).

術後経過：術後，左腎部に 5,000 rads の ^{60}Co 照射をおこなった．1978年3月下旬（術後11カ月目）ごろより咳嗽を訴えるようになり，同年4月5日の胸部レ線撮影で両側肺野に多発性の coin lesion を認めた (Fig 2). 左腎細胞癌の肺転移の診断のもとに，プロベラ 300 mg/day とクレスチン 3 g/day を経口投与したが，1980年4月ごろより呼吸困難と左肩および左上腕背部に疼痛を訴えるようになったため，同年5月19日（術後3年）再入院した．この時の胸部レ線撮影では，両側肺野に多数の大きな転移性腫瘍陰影を認めた (Fig 3). また骨シンチでは，左大腿骨，左脛骨，左第8，第9助骨および左上腕骨に ^{99m}Tc の異常集積像を認めたため，ピシバニールを約2カ月間で総量 35.1 KE, CDDP を1週間 50 mg で合計8回，総量 400 mg 投与したが，肺の転移性陰影は増大し，1890年9月18日（術後3年4カ月）に死亡した．Fig 4 は本症例の治療と経過をまとめて示したものである.

症例2：足○三○雄，52歳，男性.

主訴：肉眼的血尿.

家族歴および既往歴：特記事項なし.

現病歴：1976年6月ごろより肉眼的血尿をきたし，同年9月24日大阪医大泌尿器科を受診した．左腎腫瘍の診断のもとに入院したが，入院時の胸部レ線撮影で左上肺野に 1.8×1.5 cm 大の coin lesion を認めた (Fig 5). 同年10月7日左腎摘除術を施行した.

摘除標本所見：摘除腎は重量 350 g で腫瘍は腎下極部に存在し，その直径は 6 cm であった．病理組織学的には淡明細胞型腺癌であった.

術後経過：術後，左腎部に 4,200 rads の ^{60}Co 照

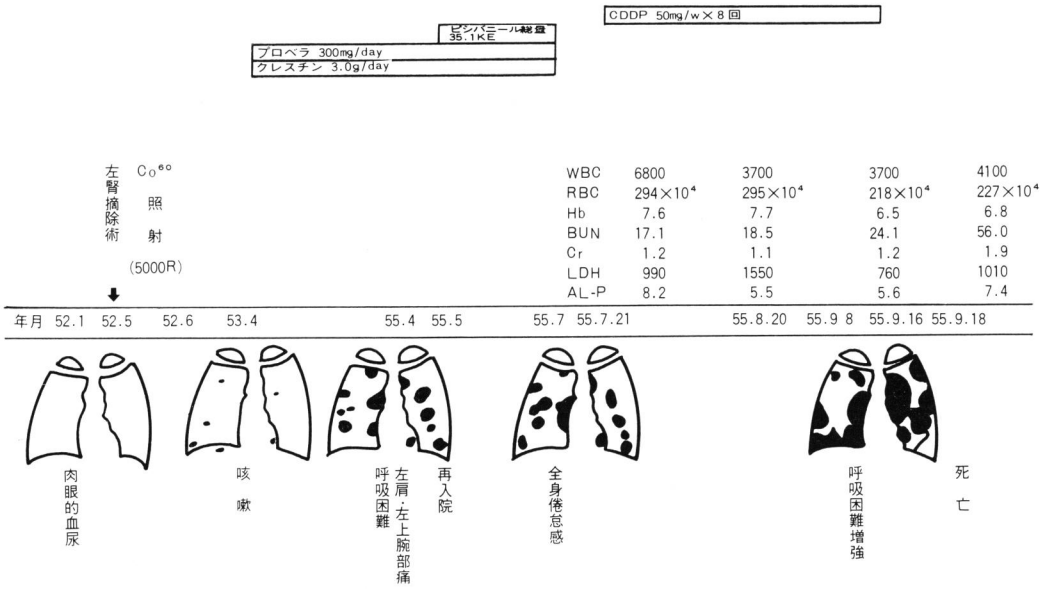

Fig. 4.　症例1の治療と経過

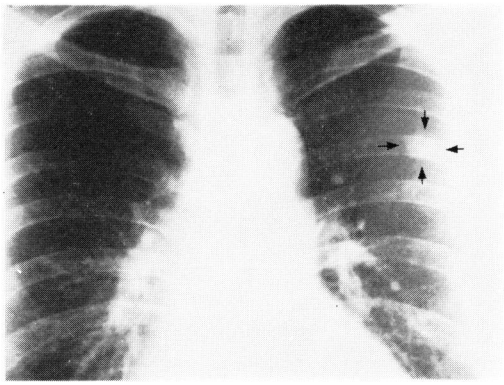

Fig. 5．症例2の胸部レ線像
矢印は左上肺野の coin lesion を示す。

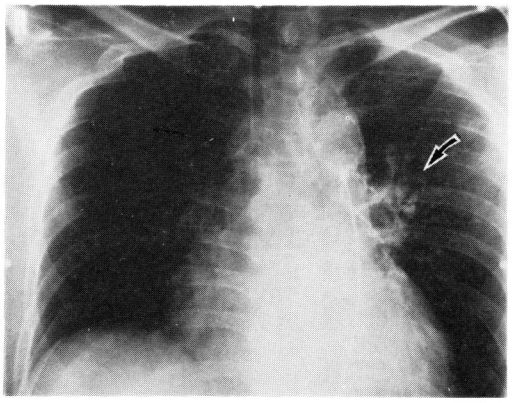

Fig. 6．症例2の左気管支動脈造影
矢印は左肺門部付近の tumor stain を示す。

射とプロベラ 80 mg/day を10週間経口投与したが左上肺野の coin lesion に変化はみられなかった．左腎摘除術3カ月後に左肺上葉切除術の目的で胸部外科に転科した．術前の左気管支動脈造影で左肺門部付近に tumor stain が認められ (Fig 6)，左肺上葉切除術を受けた．腫瘍は左肺前上葉区に2個存在し，摘出したリンパ節5個のうち左肺上葉の肺動脈付近のリンパ節1個に転移を認めた．摘出した肺腫瘍は摘除腎の組織像と同様，病理組織学的に淡明細胞型腺癌で Fig 7 は肺転移病巣の組織像である．左肺上葉切除術から現在までの3年9カ月間，5-FU dry syrup 200 mg/day とクレスチン 3 g/day の経口投与をおこない，左腎摘除術から4年を経過しているが再発の徴候なく健在である．Fig 8 は本症例の治療と経過とをまとめて示したものである．

考　　察

腎細胞癌は他臓器の腫瘍にくらべて転移が高頻度にみられるが，転移部位としては肺が最も多い．岡田ら[1]は171例の腎細胞癌の剖検例中63.7%に肺転移を認め

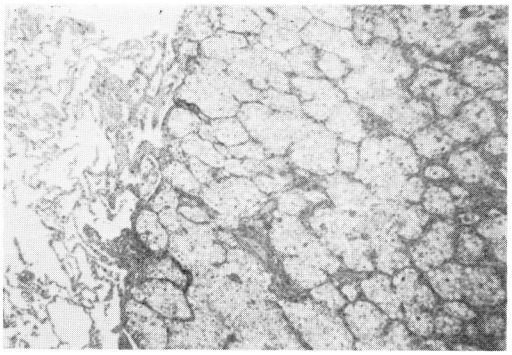

Fig. 7．症例2の組織像
肺転移病巣の組織像で肺胞に接して淡明細胞型腺癌がみられる。
（HE染色×100）

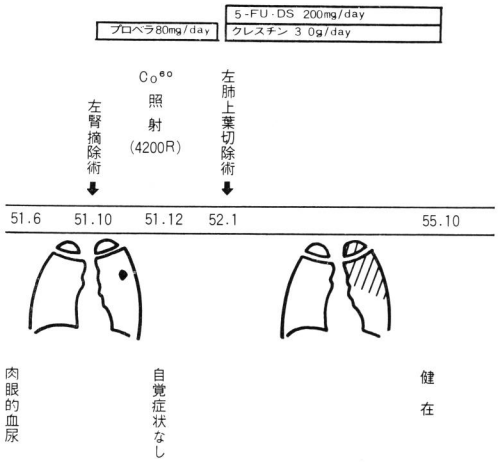

Fig. 8.　症例2の治療と経過

たと報告している．また，腎細胞癌が肺に高頻度に転移をきたす理由として，この腫瘍が血管侵襲の性質が強く，さらに肺を最初の濾過装置とする大静脈型に属するためと述べている．

肺転移巣の胸部レ線所見に関しては，増田ら[2]が28例の肺転移症例を集計し片側が68%，両側が32%，単発が36%，多発が64%であったと述べている．自験例では，1例目が両側性で多発，2例目が片側性で単発であった．

現在まで腎細胞癌の転移巣に対してはさまざまの薬剤療法が試みられているが，効果はあまり期待できず，Woodruffら[3]は有効率10.1%と報告している．これに対し，里見ら[4]は内外のプロゲステロン療法施行例を集計し，有効率20.8%で，明らかにプロゲステロン剤の方が一般の抗癌剤よりも有効であると述べている．しかし，われわれの2症例ではプロベラ（MPA）を使用したが効果はみられなかった．また症例1ではCDDPを投与したがこれも効果はみられなかった．

Rodriguez[5]は23例の転移癌に対しCDDPを使用したが効果を示したものはなかったと報告している．

腎細胞癌の肺転移巣に対する外科的治療に関して，石原ら[6]は28例を集計し，術後5年生存率は28.6%と報告している．これはstage IVの腎細胞癌の5年生存率，Grabstald[7]の6%にくらべ非常に高い数字である．転移性肺癌の手術適応について，Thomford[8]は1）身体検査およびレ線検査にて他の部位に転移がみられないこと，2）原発巣が完全に治療されていること，3）肺外科手術に耐えられる程度の全身状態であること，4）肺転移巣がレ線上，1側性であることなどを条件として述べている．症例2では，左肺上葉切除術を施行して2個の転移病巣と1個のリンパ節転移が認められたが，左腎摘除術4年後の現在，健在であり，肺転移を有する腎細胞癌ではThomfordの手術適応条件を満していれば積極的に手術的治療をおこなうのが良いと考える．

結　　語

肺転移を有する腎細胞癌の2例に対して，腫瘍腎の摘除後，1例は化学療法のみをおこなったが効果はみられず術後3年4カ月で死亡した．他の1例は化学療法に加えて肺切除術を施行し現在まで4年を経過しているが健在である．以上の2症例について報告するとともに若干の文献的考察をおこなった．

参 考 文 献

1) 岡田慶夫・ほか：日胸外誌 **26**: 1, 1978
2) 増田富士男・ほか：日泌尿会誌 **70**: 668, 1979
3) Woodruff MW et al: J Urol **97**: 611, 1967
4) 里見佳昭・ほか：日泌尿会誌 **63**: 939, 1972
5) Rodriguez LH: Urology **11**: 344, 1978
6) 石原恒夫・ほか：癌の臨床 **22**: 817, 1976
7) Campbell MF, Harrison JH: Urology, vol. 2,3th ed. p.913, Saunders, Philadelphia, 1970
8) Thomford NR: J Thorac Cardiovasc Surg **49**: 357, 1965

（1981年12月22日受付）