

右停留睪丸に伴った陰茎前位陰囊の1例

大分泌尿器科病院（院長：神崎政裕博士）

青 輝 昭
内 田 豊 昭
村 本 俊 一
神 崎 政 裕

北里大学医学部泌尿器科（主任：小柴 健教授）

小 柴 健

PREPENILE SCROTUM ASSOCIATED WITH UNILATERAL
UNDESCENDENT TESTICLE: A CASE REPORT

Teruaki Ao, Toyoaki UCHIDA, Shunichi MURAMOTO and Masahiro KANZAKI

Ohita Urology Hospital

Ken KOSHIBA

From the Department of Urology, Kitasato University School of Medicine

A case of prepenile scrotum associated with right undescendent testicle, seen in a 10-year-old Japanese male child, is reported. The surgical correction was successfully made by a technique described by Glenn and Anderson. This patient is the 16th reported case of prepenile scrotum so far appearing in the Japanese literature.

緒 言

陰囊が、陰茎の前方に位置する陰茎前位陰囊は、きわめてまれな外性器の奇形であるが、最近、われわれは、本症の不完全型と考えられる1例を経験したので、若干の文献的考察を加えて報告する。

症 例

患者：K. N., 10歳7ヵ月，男子。

初診：1981年7月14日

主訴：左陰囊不快感

現病歴：1981年6月頃より、左陰囊不快感があり、養護施設の保父に連れられて、1981年7月14日、当院受診となる。

家族歴：父親が精神病の診断で精神科の入院歴あり。現在、父母と離別、8歳の弟と養護施設で生活している。

既往歴：患者の妊娠中における母親の黄体ホルモン

などの内服については不明。

入院時身体所見：身長130 cm，体重24 kg。頭部、胸部に異常認めず。また、肝、腎は触知せず。外性器所見としては、陰囊は2分し、陰茎より中等度前位に認めた。右陰囊内には、睪丸、副睪丸は、触知せず、右外ソ径輪に腫瘤を触知した。左陰囊内には、睪丸・副睪丸を触知できるも、軽度の不快感を認めた。尿道下裂、包茎は認めなかった（Fig. 1）。

入院時検査成績：検血一般：赤血球 $405 \times 10^4/\text{mm}^3$ 白血球 $6,300/\text{mm}^3$ ，血色素 12.4 g/dl，ヘマトクリット41%，出血時間：4分30秒。血液化学：総蛋白 7.3 g/dl，尿素窒素 12 mg/dl，クレアチニン 0.7 mg/dl，GOT 14 U，GOT 12 U。尿一般：黄色，清，pH 5，蛋白(-)，糖(-)，ウロビリノーゲン(±)，沈渣：白血球 0~1/HPF，赤血球 0~1/HPF。染色体検査：46，XY。KUB，IVP，胸部 X-P，ECG など、とくに異常所見は認めなかった。

手術所見：1981年8月9日，全麻下に、陰茎前位陰

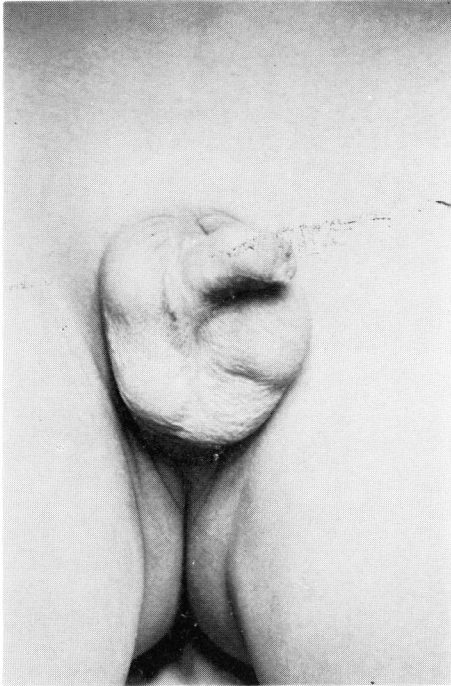


Fig. 1 Preoperative appearance
(Under general anesthesia)

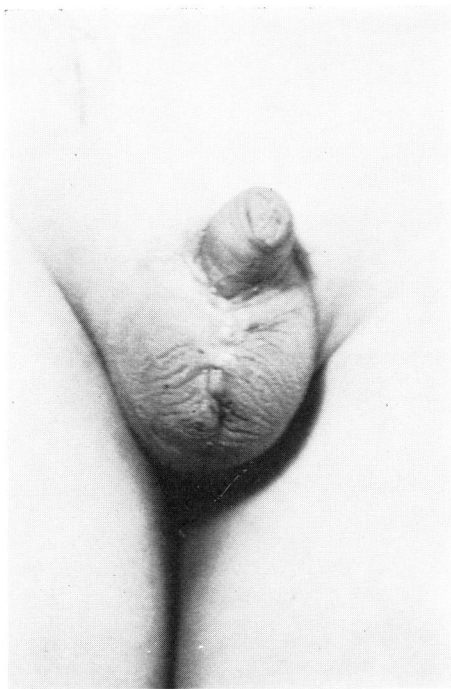

Fig. 2 Postoperative appearance (1 M)

囊および右停留辜丸に対する外陰部形成術および右辜丸固定術をおこなった。まず、右辜丸固定術 (Subdartos法) をおこない、つぎに、陰囊上縁に横切開を加え、さらにこれを延長し、陰茎根部に環状切開を加え、皮下組織を剝離して、陰囊皮膚弁を作り、これを陰茎腹側面にもってきて互いに縫合する Glenn and Anderson¹⁾ の術式に準じて、外陰部形成術を施行した (Fig. 2)。

考 察

陰茎前位陰囊は、陰囊が陰茎の前方に位置し、したがって、陰茎は、陰囊と肛門との間に存在する外性器奇形である。本症は、不完全型と完全型の2型に分類され、陰茎に対する陰囊の位置異常が比較的軽度で、かつ、さまざまな合併奇形を伴うものを不完全型としている¹⁾。また、陰囊が完全に分離し、その一側または両側が正常位置にない場合を、異常性陰囊 (分離症)²⁾ と呼んでおり、陰茎前位陰囊および陰囊分裂症とは区別している³⁾。陰茎の陰囊に対する位置が、どの程度のものまでを本症と定義するのかは、きわめて困難な問題ではあるが、われわれは、前述の記載から、自験例は、陰茎前位陰囊不完全型と診断した。

陰茎前位陰囊は、外性器奇形のうちでもきわめて稀なものであり、本邦では、井上⁴⁾ が、初めて本症について記載をおこなっているが、症例の報告は、いまだきわめて少ない。われわれが、調べた範囲では、永田ら⁵⁾ が、1966年に本邦初例の報告をしてから、自験例は本邦第16例目に相当する (Table 1)。

本症の発生機序に関しては、いまだ定説はないが、金重ら⁶⁾ や赤坂ら⁷⁾ は、生殖丘の正常発育に比して、性器結節と尿管洞の欠損により陰茎は、尾側へ移動し、生殖丘が前方発育したものであろうとの Francis および Forshall and Rickham の記載を引用している。

本症は、しばしばさまざまな合併奇形を伴う。井上⁴⁾ は、その記載のなかに、下部腸管の異常、骨格の異常、上部尿路の奇形、尿道欠損などをあげているが、本邦報告例では、Table 1 に表示したような多種多彩な合併奇形が報告されている。自験例では、右停留辜丸と二分陰囊の合併がみられた。

本症の治療は、もっぱら外科的成形によるが、それには下記のような療法がある。

Cambell⁸⁾ の方法は、陰囊正中切開を加え陰囊を完全に二分し、陰茎を陰囊の前面にもってきて陰囊を縫合する。Glenn and Anderson¹⁾ の方法は、陰囊上縁に横切開を加え、さらにこれを延長して、陰茎根部に

Table 1 陰茎前位陰囊 本邦報告例

症例	報告者	年度	年齢	主訴	合併症
1	永田 ⁵⁾ ら ¹¹⁾	1966	17	外生殖器異常	尿道下裂、鎖肛
2	嶋田 ¹²⁾ ら	1967	2	〃	尿道下裂
3	黒田 ¹²⁾ ら	1967	新生児	〃	口蓋裂
4	加藤 ¹⁴⁾ ら	1968	7	〃	〃
5	久保 ¹⁵⁾ ら	1969	16	〃	V.U.R.
6	佐々木 ¹⁶⁾ ら	1970	10ヶ月	〃	尿道下裂
7	林 ¹⁷⁾ ら	1973	新生児	〃	口蓋裂、鎖肛、尿道直腸瘻
8	嶺井 ¹⁸⁾ ら	1974	12	〃	〃
9	神田 ¹⁹⁾ ら	1978	新生児	〃	小頭症、尿道下裂
10	K.Sakamoto ⁶⁾ ら	1978	7	〃	46×X/46×Ymosalclsm 尿道下裂
11	金重 ⁶⁾ ら	1979	3	〃	鎖肛、多指症
12	金重 ²⁰⁾ ら	1979	5	〃	先天性眼瞼下垂、尿道下裂
13	妹尾 ⁷⁾ ら	1980	22	〃 勃起時 陰茎痛	〃
14	赤坂 ²¹⁾ ら	1980	3	〃	鎖肛
15	門脇 ¹⁾ ら	1980	2	〃	鎖肛、2分陰囊
16	自験例	1981	10	左陰囊不快感	右停留辜丸、2分陰囊

環状切開を加え、陰茎を陰囊の前面にもってきて陰囊を縫合する。Macllvoy and Hariss⁹⁾の方法は、陰茎根部に環状切開を置き、さらに陰囊正中部を貫通するtunnelを形成し、そのtunnelを通して陰茎を引き出し、陰囊の前方に突出させて固定する。Dota et al¹⁰⁾の方法は、恥骨丘付近で皮膚切除をおこない、陰茎提靭帯を露出し、陰茎根部をその靭帯上方へ固定する。以上が、これまでに報告された本症に対するおもな外陰部形成術である。自験例では、Glenn and Anderson¹⁾の術式に準じて外陰部形成術を施行した。また、右停留辜丸を合併していたため、右辜丸固定術(subdartos法)も併わせておこなった。

結 語

10歳7カ月の男子にみられた、右停留辜丸を伴った陰茎前位陰囊の1治験例を報告した。本症例は、われわれが調べた範囲では本邦16例目のものである。

参 考 文 献

1) Glenn JF, Anderson EE: Surgical correction of incomplete penoscrotal transposition. J Urol 110: 603~605, 1973
 2) 上山秀磨・ほか：異所性陰囊分離症。泌尿紀要 18: 16~21, 1972
 3) 奥山明彦・ほか：異所性陰囊の1例。泌尿紀要

18: 22~26, 1972
 4) 井上彦八郎：日本泌尿器科全書 6: 196, 日本泌尿器科全書刊行会 1960
 5) 永田正夫・ほか：陰茎前位陰囊症例。日泌尿会誌 57: 305~308, 1966
 6) 金重哲三・ほか：陰茎前位陰囊の1例。西日泌尿 41: 753~759, 1979
 7) 赤坂雄一郎・ほか：陰茎前位陰囊の1例。臨泌 34: 1195~1198, 1980
 8) Campbell MF: Embryology and anomalies of urogenital tract, Clinical pediatric urology. W.B. Saunders Co. Philadelphia, and London 274, 1951
 9) Macllvoy DB, Harris HS: Transposition of the penis and scrotum. J Urol 73: 540~543, 1955
 10) Dotta NS et al: Transposition of penis and scrotum in 2 brothers. J Urol 105: 739~742, 1971
 11) 嶋田孝宏・平川十春：陰茎前位陰囊症例。臨泌 21: 963~965, 1967
 12) 黒田敏彦・神谷哲郎・野副紀子：Fanconi 症候群の2例。小児科紀要 13: 155~160, 1967
 13) 加藤篤二：症例イ 辜丸性女性化症候群，口陰茎前位陰囊，ハ Marfan 症候群。日泌尿会誌 59: 237, 1968

- 14) 久保 隆・小野寺豊：陰莖前位陰囊の1症例. 秋
県医誌 **6**: 20~26, 1967
- 15) 佐々木桂一・ほか：陰莖前位陰囊の1例. 臨泌
23: 999~1001, 1969
- 16) 林威三雄・ほか：陰莖前位陰囊の1例, 泌尿紀要
19: 235~238, 1973
- 17) 嶺井定一：陰莖前位陰囊症例, 沖縄医学会雑誌
11: 62~63, 1974
- 18) 神田豊子・友吉瑛子・鳥居昭三：小頭症を伴った
陰莖前位陰囊の1症例. 日本小児科学会雑誌 **82**:
190, 1978
- 19) Sakamoto K et al: XX/XY Chromosomal
Mosaicism presenting a chordee without hypo-
spadias associated with scrotal transposition.
J Urol **119**: 841~843, 1978
- 20) 妹尾康平：陰莖前位陰囊一症例報告と発生学的考
察一. 臨泌 **34**: 1001~1004, 1980
- 21) 門脇和臣・上条輝行・神崎政裕：陰莖前位陰囊の
1例. 西日泌尿 **42**: 1271~1273, 1980
(1982年2月19日受付)