泌尿紀要27巻11号
1981年11月

男子後部尿道ポリープの1例

国立熱海病院泌尿器科（医長：井田時雄博士）
森山正敏・井田時雄

ADENOMATOUS POLYP OF THE MALE POSTERIOR URETHRA: A CASE REPORT AND REVIEW OF THE LITERATURE

Masatoshi MORIYAMA and Tokio IDA

From the Department of Urology, Atami National Hospital
(Chief: T. Ida, M.D.)

A case of polyp of the male posterior urethra was herein reported. A 62-year-old man was hospitalized with asymptomatic hematuria and arrest of urinary stream. Cystopanendoscopy revealed a polypoid mass arising from the verumontanum.

A transurethral resection of the pedunculated lesion was done. Histological diagnosis was compatible with adenomatous polyp. The 16 cases including our case, compiled from the Japanese literature, were reviewed and some discussion was done.

Key words: Urethral polyp, Adenomatous polyp, TUR, Hematospermia

緒　　言

男子尿道の良性腫瘍は女性のそれに比し少なく，なかでも男子尿道ポリープは稀にしか報告されていない[1)2~16)]．最近われわれは本症の1例を経験したので，症例を報告するとともに本邦報告例につき若干の検討を加える．

症　　例

症　例：62歳，会社員．

初　診：1980年8月15日．

主　訴：無症候性血尿および尿線中絶．

家族歴：特記すべきことなし．

既往歴：17歳時肺結核にて半年間通院治療．
21歳時虫垂炎手術．
38歳時右膝関節リウマチにて服薬．
59歳時慢性胃炎および胃ポリープにて服薬．

現病歴：1980年初め頃より尿の出方が悪くなるも放置．同年8月14日に血尿あり，8月15日朝には凝血塊の排出を認めるにいたり来院した．尿道膀胱鏡を施行したところ膀胱内景には異常なく，前立腺部の突出と思われる隆起を認めた．精査治療目的にて1980年8月18日国立熱海病院泌器尿科入院となる．入院時現症．体格栄養中等度，一般状態良好である．胸腹部に理学的に異常所見なし．

〔一般検査成績〕　血圧：100/60 mmHg．血液所見：RBC 426×10^4/mm^3, Hb 13.6 g/dl, Ht 38%, WBC 3500/mm^3．血液生化学：総蛋白 6.2 g/dl, BUN 11 mg/dl, クレアチニン 0.98 mg/dl, Na 138 mEq/L, K 4.0 mEq/L, Cl 107 mEq/L, GOT 17 mu/ml, GPT 14 mu/ml, ALP 146 mu/ml, LDH 237 mu/ml．腎機能検査：24時間内因性クレアチニンクリアランス 113.5 L/day．尿所見：糖（－），蛋白（－），RBC 0–1/毎視野，WBC 3–4/毎視野，上皮細胞 1-2/毎視野，円柱（－），細菌（－）．胸部X線・心電図に異常所見なし．

〔X線検査〕　IVP にて上部尿路に異常所見を認めない．urethrography において BPH 像はほとんどないが精阜部にやや辺縁不整な像を認めた（Fig. 1）．

〔手術所見〕　1980年8月25日 Saddle block 下に経尿道的腫瘍切除術を施行した．内視鏡的に精阜右側でやや膀胱頸部寄りに「柿の種」大の有茎性・非乳頭状の腫瘤を1個認めた．これを切除したのち留置カテーテ

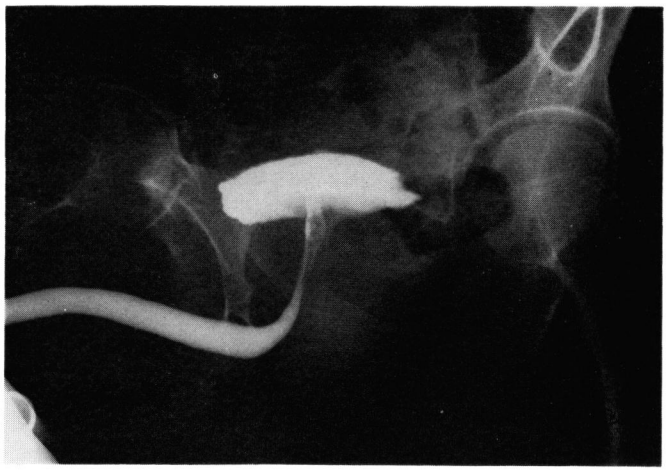

Fig. 1.　Urethrography

ルを挿入して手術を終了した (Fig. 2).

〔病理組織学的所見〕 切除標本は肉眼的に表面平滑で弾性軟であった．組織学的には著明な cystic-papillary type の adenomatous hyperplasia より成る mucosal polyp であった．腺上皮は背の高い円柱上皮で単層構造を示すが，一部に軽度の層状構造を示す傾向を認める．また，一部には移行上皮の nuance も思わせる所見あり．恐らく傍尿道腺由来の adenomatous polyp と考えられる．悪性を思わせる所見はなかった (Fig. 3).

〔術後経過〕 術後経過は良好で8月28日留置カテーテル抜去ののちは自排尿良好となり，血尿もなく，9月6日に軽快退院した．

考　　察

尿道の良性腫瘍は Bruckhardt[17] によればつぎのごとくに分類される．すなわち，

1. 良性ポリープ（カルンケル，乳頭腫，コンジローム，腺腫性ポリープ）

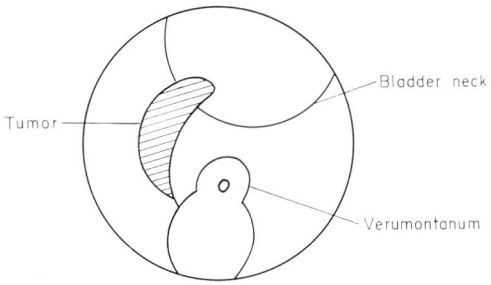

Fig. 2.　Schematic drawing of panendoscopy

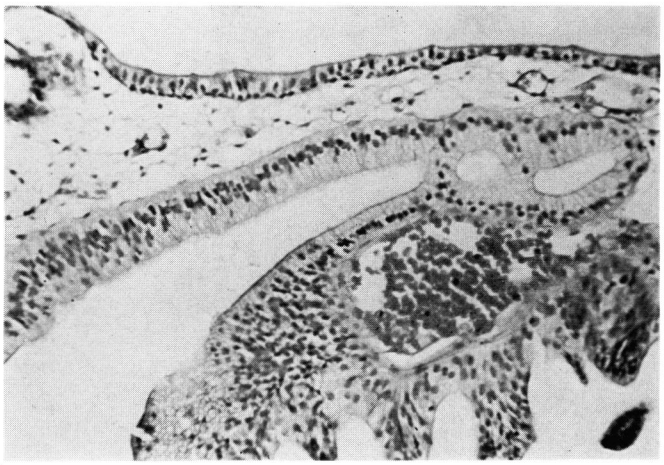

Fig. 3.　Histological appearance of polyp

Table 1. Reported cases

No.	報告者	年齢	部位	主訴	治療	予後	組織像
1	高木　繁	43	精阜後方(2個)	尿閉	TUR	良	不明
2	伊賀征央	24	後部尿道前壁	肉眼的血尿	不明	不明	不明
3	高橋　明・ほか	21	精阜後方右側	肉眼的血尿・頻尿	TUR	不明	線維性
4	土屋文雄・ほか	68	後部尿道(多発)	尿線細小・遷延性排尿	TUR	治癒	腺腫性
5	今井幸介	不明	精阜付近	頻尿・尿道痛 下腹部不快感	TUR×2	治癒	不明
6	清水圭三	21	膜様部	頻尿・疼痛 終末時肉眼的血尿	TUR	不明	線維性
7	長谷川宗憲	87	精阜左側	無症候性肉眼的血尿	TUR	治癒	不明
8	加納魁一郎・ほか	32	後部尿道	尿線細小・排尿痛・失禁	TUR	治癒	腺腫性
9	井上武夫	1歳5カ月	後部尿道	尿閉・外尿道口腫瘍	膀胱高位切開術	不明	不明
10	黒田恭一・ほか	19	後部尿道	尿閉	TUR	治癒	不明
11	津川龍三・ほか	19	精阜直下	尿失禁	TUR	治癒	不明
12	市川篤二・ほか	1歳8カ月	後部尿道	排尿障害	膀胱高位切開術	治癒	線維性
13	上村親志	40	精阜直下	尿閉	腫瘍摘除	治癒	炎症性
14	松尾栄之進・ほか	73	膜様部5時	顕微鏡的血尿	TUR	治癒	線維性
15	熊谷　章　他	46	精阜付近6時	肉眼的血尿・排尿困難	膀胱高位切開術	不明	尿道腺過形成
16	自験例	62	精阜右側	無症候性血尿・尿線中絶	TUR	治癒	腺腫性

2. 線維腫・筋腫・血管腫
3. 嚢腫

しかし，病理組織学的には通常つぎのごとく分類されている．

Ⅰ．上皮性腫瘍
　1．乳頭腫
　2．嚢腫
　3．ポリープ
　4．腺腫
Ⅱ．非上皮性腫瘍
　1．線維腫・線維筋腫および筋腫
　2．血管腫

このうち，ポリープの本邦報告例は1922年高木[2]が第1例目を報告して以来，秋元ら[18]，松尾ら[15]が集計しているが，その後の報告例および自験例を含めて16例を今回集計した．これらの症例につき年齢，主訴，治療，組織像などについてまとめたものを Table 1 に示す．

本症の発生について土屋ら[5]は炎症性および非炎症性の機転があると述べている．しかし，実際には非炎症性機転によるものは稀で，炎症性機転によるものが多いことより，尿道炎・膀胱炎などの炎症性疾患の既往の有無を重視している．また，Downs[19]は30例の症例を検討してポリープは先天性に発生すると述べている．

尿道ポリープの組織学的分類は1913年 Randall[20]がつぎのごとく分類している．

1. Pure type or benign fibrous polyp.
2. Villous (or papillomatous) type or benign villous polyp.
3. Glandular type or benign glandular polyp.

1の線維性ポリープは最も単純かつ高頻度の組織型であり，結合織が粗で成長の長軸に沿って血管走行を認め，表面は移行上皮である．2の絨毛性ポリープは稀な型で，粗な結合織であるが，やや血管に富み絨毛突起を持つ．表層は移行上皮におおわれている．3の腺腫性ポリープは結合織の間に腺細胞が散在している．

土屋ら[5]は以上の3つの分類にポリープ様増殖を加

えて4つに分類した.

今回集計した症例のうち組織型不明のものが7例あるが，線維性ポリープが4例で，腺腫性ポリープが3例であった.

症状としては，血尿が7例に認められ一番多い．また，尿閉4例，排尿困難3例，尿線細小2例，尿線中絶1例と何らかの排尿障害を示した症例が10例である．その他，頻尿3例，排尿痛3例，尿失禁2例が認められる．Stein[21] は腺腫性ポリープと血精液症との関係を重視し，血精液症の患者には膀胱鏡を必ず施行してポリープの有無を確認すべきであり，さらにポリープの術後の経過観察中に血精液症を認めたならば再発または不完全切除を考える必要があるとも述べている.

発生部位としては後部尿道で特に精阜付近が多いが，2例で膜様部に発生している.

数は単発性がほとんどであるが，高木[2] の症例で2個，土屋[5] の症例で多発性に発生している.

診断は尿道造影および尿道鏡によりほとんど決定されている.

治療としては経尿道的切除術が最も多く，16例のうち3例に膀胱高位切開術がなされているにすぎない.

予後は良好で，5例に記載なく予後不明であるが大部分は治癒している.

結　　語

尿線中絶と無症候性血尿を主訴として来院した62歳男子の後部尿道ポリープの1例を報告し，若干の文献的考察を述べた.

稿を終えるにあたり，病理組織学的診断につき御教示を賜った永岡貞男博士に深謝いたします．本論文の要旨は1981年3月19日開催された第401回日本泌尿器科学会東京地方会において発表した.

文　　献

1) 田村　一：男子良性尿道腫瘍．日本泌尿器科全書，日本泌尿器科全書刊行会，5巻，p.468～470，金原出版・南江堂，東京，1960
2) 高木　繁：乳嘴腫性後尿道炎ニ就テ．近世医学，**8**: 374～383, 1922
3) 伊賀征央：後部尿道腫瘍ニヨル血尿ノ1例．皮泌雑誌　**35**: 682, 1934
4) 高橋　明・土屋文雄：「後部尿道ポリープ」ノ1例．日泌尿会誌　**25**: 613～614, 1936
5) 土屋文雄・田口良男：「後部尿道ポリープ」について，体性　**24**: 231～246, 1937
6) 今井幸介：後部尿道および精阜に於けるポリープ皮と泌　**5**: 337, 1937
7) 清水圭三：「尿道ポリープ」を伴ヘル膀胱黴毒ノ1例．皮泌雑誌　**42**: 465～466, 1937
8) 長谷川宗憲：後部尿道「ポリープ」ノ1例．皮泌雑誌　**44**: 520, 1938
9) 加納魁一郎・坂井　章：後部尿道「ポリープ」症日泌尿会誌　**34**: 229～230, 1943
10) 井上武夫：尿道ポリープ症例追加．日泌尿会誌　**43**: 462, 1952
11) 黒田恭一・富田義男：尿閉を惹起せる後部尿道ポリープの一例．日泌尿会誌　**46**: 499, 1955
12) 津川龍三・古本　肇：男子尿道ポリープ症例．臨床皮泌　**15**: 401～403, 1961
13) 市川篤二・熊本悦明：尿道ポリープによる小児排尿障害例（尿閉と便秘との関係について）．小児科　**5**: 596～599, 1964
14) 上村親志：男子尿道腫瘍の1例．日泌尿会誌　**60**: 1113, 1969
15) 松尾栄之進・納富　寿・佐藤幸憲・松崎幸康・原田知行：男子尿道ポリープの1例—本邦14例の臨床的考察—．西日泌尿　**41**: 393～397, 1979
16) 熊谷　章・三橋慎一・日景高志・平岡　真：男子後部尿道ポリープの1例．日泌尿会誌　**71**: 1421, 1980
17) Bruckhardt: v. Frisch and Zuckerkandl. Handb d Urol 1906, 111, 268
18) 秋元成太・菊池宏和・西浦　弘・富田　勝・西村泰司・近喰利光：男子良性尿道腫瘍症例追加—本邦68例の統計的考察—．臨泌　**24**: 143～151, 1970
19) Downs RA: Congenital polyps of the prostatic urethra: A review of the literature and report of two cases. Brit J Urol **42**: 76～85, 1970
20) Randall A: A study of the benign polyps of the male urethra. Surg Gynecol Obstet **17**: 548～562, 1913
21) Stein AJ, Prioleau PG, Catalona WJ: Adenomatous polyps of the prostatic urethra: A cause of hematospermia. J Urol **124**: 298～299, 1980

（1981年4月13日受付）