S-1/CDDP 併用による化学療法が奏効した尿膜管癌の1例

関田　信之[1]，藤村　正亮[1]，新井　寛子[2]，柴田　直樹[2]
西川　里佳[1]，菅野　　勇[3]，三上　和男[1]
[1]千葉県済生会習志野病院泌尿器科，[2]同薬剤部，[3]同病理部

A CASE OF URACHAL CARCINOMA TREATED WITH S-1/CDDP COMBINATION CHEMOTHERAPY

Nobuyuki Sekita[1], Masaaki Fujimura[1], Hiroko Arai[2], Naoki Shibata[2], Rika Nishikawa[1], Isamu Sugano[3] and Kazuo Mikami[1]
[1]*The Department of Urology, Chibaken Saiseikai Narashino Hospital*
[2]*The Division of Pharmacy, Chibaken Saiseikai Narashino Hospital*
[3]*The Division of Pathology, Chibaken Saiseikai Narashino Hospital*

No established treatment exists for urachal carcinoma, except curative resection, and its prognosis is poor. More than 80% of urachal carcinomas are adenocarcinomas. We report a case of advanced urachal carcinoma treated with S-1 and cisplatin combination (S-1/CDDP) chemotherapy. The patient, a 61-year-old woman, presented with macroscopic hematuria. A tumor was detected on the bladder dome and transurethral resection was performed. Histopathological findings indicated poorly differentiated adenocarcinoma. Serum carcinoembryonic antigen and carbohydrate antigen 19-9 levels were 3.5 ng/ml and 140 U/ml respectively. Magnetic resonance images indicated an extension of this tumor to the retroperioneal space. Metastasis to her right ischium was suspected from bone scintigraphy results. The tumor was diagnosed as stage IVB (Sheldon's category) urachal carcinoma. After one cycle of S-1/CDDP chemotherapy, the size of the tumor on the bladder dome decreased, after which total cystectomy was performed. The surgical margin of the cystectomy specimen was negative for malignant cells, although poorly differentiated adenocarcinoma was still observed in this specimen. The findings of this study indicate that this therapy might be beneficial for treating advanced urachal carcinomas. This is the second report of successful treatment of advanced urachal carcinoma with S-1/CDDP chemotherapy.

(Hinyokika Kiyo **56**: 447-451, 2010)

Key words: Urachal carcinoma, Chemotherapy, S-1, Cisplatin

緒　　言

尿膜管癌は膀胱外への発育を示すため，病期が進行した状態で診断されることが多い．そして現在のところ，治癒切除以外に有効な治療法は確立していないため予後不良な疾患とされている．しかし組織型の多くが腺癌であることから，消化管悪性腫瘍に準じた抗がん剤の使用による治療効果報告も散見されるようになった．今回われわれは進行性尿膜管癌に対して S-1/CDDP 併用による化学療法を施行した症例を経験した．

症　　例

患者：61歳，女性

主訴：肉眼的血尿

既往歴：2型糖尿病，高血圧，難聴，左卵巣のう腫（30代で左卵巣摘除）

家族歴：特記なし

現病歴：2009年4月，肉眼的血尿にて近医を受診．膀胱鏡で膀胱頂部に腫瘍を認めたため内視鏡的切除が施行された．病理組織学的には低分化腺癌であり，尿膜管癌が疑われた．その後テガフール・ウラシル（ユーエフティー®）による内服治療が行われたが，骨盤 MRI で頂部を中心に膀胱外へ進展する病変の増大が認められたため，2009年7月22日精査加療目的で当院入院となった．

入院時現症：身長 154 cm，体重 35 kg，腹部平坦，血圧 160/82 mmHg，脈拍110回/分．

血液生化学検査：WBC 10,400/ml，Hb 13.9 g/dl，LDH 204 IU/l，ALP 385 IU/l，Cre 0.8 mg/dl，空腹時血糖 169 mg/dl，HbA1c 8.0%

血清免疫学的検査：CRP 0.5 mg/dl，CEA 3.5（正常値：0～5）ng/ml，CA19-9 140（正常値：0～37）U/ml

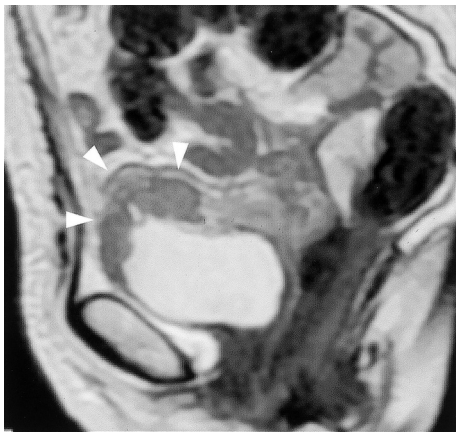

Fig. 1. Pre-chemotheraputic image: Sagittal MRI film shows the tumor on the bladder dome (white arrow head).

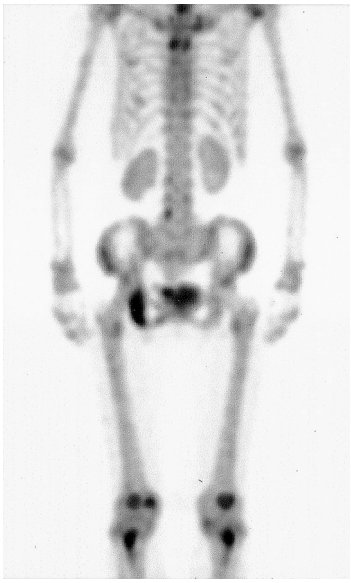

Fig. 2. Bone scintigraphy shows increased uptake to her right ischium.

尿沈渣：RBC 10～19/HPF，WBC 5～9/HPF

尿細胞診：class V

画像検査所見：骨盤部 MRI において膀胱前壁から頂部の著明な肥厚と膀胱外への腫瘍の進展が認められた（Fig. 1）．骨シンチグラフィーでは右坐骨部への集積が増加していた（Fig. 2）．胸腹部造影 CT では他臓器への転移や明らかな腫大リンパ節は認めなかった．

入院後経過：入院後施行した膀胱鏡では膀胱頂部のみに前医での内視鏡切除後潰瘍性病変を認めた．画像所見から坐骨への転移が疑われ，Sheldon 分類[1]における尿膜管癌 stage IVB と診断し，化学療法を開始した．病理組織型が腺癌であったことから尿路上皮癌に対する化学療法ではなく，消化管腺癌に用いられる 5-FU，シスプラチンを含む S-1/CDDP 療法のレジメンを選択した．投与には本人の同意および院内化学療法委員会の承認を得た．投与法は，胃癌に対する投与法に準じ S-1（ティーエスワン®）（80 mg/m^2）を day 1～21 内服し 2 週間休薬，シスプラチン（60 mg/m^2）を day 8 に投与し，35日を 1 サイクルで行うものである．術前 2 コースを予定していたが，1 コース目の途中で，汎血球減少，頻回の下痢を生じ，著明な耐糖能異常からケトアシドーシスを発症したため，16日目以降の治療継続が困難となった．しかし，化学療法開始から28日目に施行した骨盤 MRI にて腫瘍の著明な縮小が認められ（Fig. 3），血清 CA19-9 は 44 U/ml と低下した．この時点での同一化学療法の継続は困難と判断し，腫瘍量減少とリンパ節評価を目的として2009年10月 5 日膀胱全摘および回腸導管造設術を施行した．膀胱右側で骨盤壁との強固な癒着があったが，摘除は可能であった．病理組織学的には低分化腺癌の残存が認められたが腫瘍は著明に縮小しており，切除断端は陰性であった．術後 CA19-9 は 19 U/ml と正常化した．術後追加治療は同意がえられず，10月28日退院となった．手術後 5 カ月が経過した現在，外来にて経過観察中であるが，画像上は明らかな再発の徴候は認められておらず，CA19-9 は 11 U/ml と低値を維持している．

Fig. 3. After one course of chemotherapy, the size of this tumor decreased (white arrow head).

病理組織学的検査所見：膀胱頂部に 3.5 cm の術後潰瘍を伴っており，同部では濃く粗いクロマチン，高い N/C，部分的に胞体内偽腺腔を伴う癌細胞が増殖を示し，低分化腺癌と診断された．しかし viable な腫瘍細胞は 1 cm 程度の範囲に限局し，周囲には多核巨細胞を伴うリンパ球浸潤や，細胞質の空胞化・核濃縮像といった化学療法の影響を受けたと考えられる細胞が認められた（Fig. 4A～C）．化学療法前の組織像（Fig. 5）と比較し，化学療法効果は Ef 2 と考えられた．尿膜管上皮を伴い，背景の膀胱・尿管には著変を認めず，リンパ節転移は認めなかった．

考　　察

尿膜管癌は膀胱癌の0.17～0.3%とされ[2]比較的稀

Fig. 4A. Histopathological finding shows invasive proliferation of malignant cells and infiltration of lymphocytes (HE stain ×40).

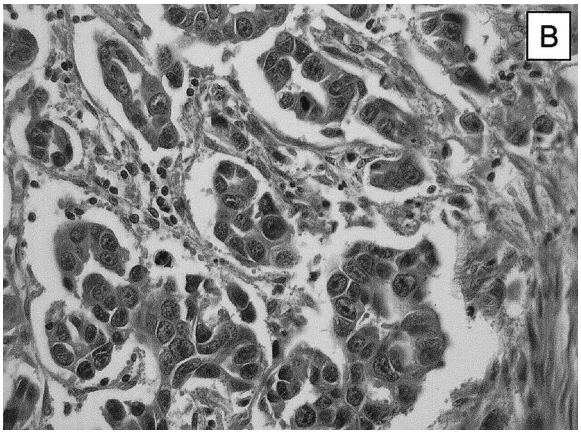

Fig. 4B. Microscopic appearance of poorly differentiated adenocarcinoma (HE stain ×400).

であり，組織学的には80％以上が腺癌である．そのため，血清 CEA や CA19-9 は半数程度の症例で高値を示す．そして治療効果と連動するため，腫瘍マーカーとして治療効果判定に有益とされる[3~5]．本症例においても CA19-9 は治療経過とともに低下を示した．また尿膜管癌は頂部で発生し膀胱外への発育を示すことから，自覚症状が乏しく診断時には進行期であることが多い．病期分類には Sheldon ら[1]の分類が主に用いられるが，彼らは診断時に80％以上の症例が stage III であったとしている．治療法は，手術による腫瘍の完全摘除以外には確立されたものはなく，予後不良な疾患とされている．一般的に抗がん剤や放射線治療の効果は不確定とされ，本邦では5年生存率が6～17％と報告されてきた[6]．しかし，画像検査の発展による早期診断に加え，昨今の新規抗がん剤の開発に伴い化学

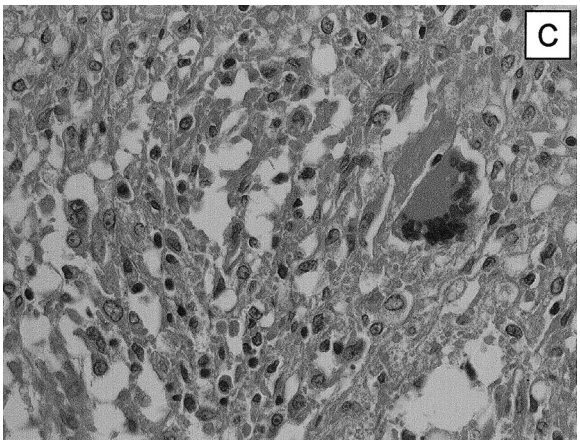

Fig. 4C. Multinucleated cell and pycnotic cells are shown arround the tumor cells (HE stain ×400).

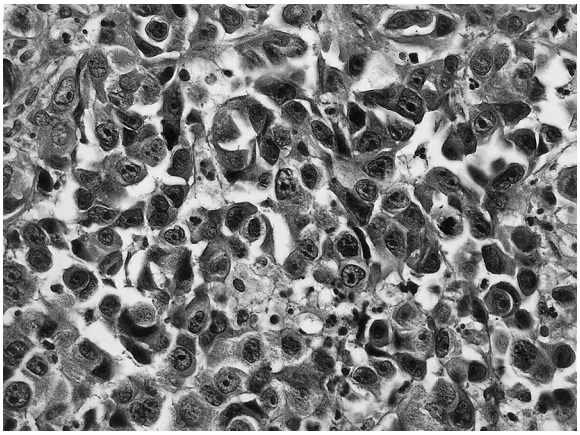

Fig. 5. Pre-chemotheraputic appearance of tumor cells (HE stain ×400).

療法の有効性を示す報告も散見され[7]，Siefker-Radtke ら[5]は，5年生存率が40％程度であったと報告している．しかし，本症例と同じ stage IV に限ると50％生存期間は24カ月と短く，有効な化学療法の確立が待たれるところである．

化学療法の有効性を示す報告としては，Kojima ら[8]はわれわれと同じ薬剤を選択し転移巣の消失した症例を，菊池ら[9]は FOLFOX4（オキサロプラチン，ロイコボリン，5-FU）が有効であった症例を報告している．その他 Paclitaxel や Gemcitabine の使用報告[10,11]もあるが，本邦では症例報告にとどまっている．Siefker-Radtke ら[5]は単一施設における42例の尿膜管癌症例の検討を報告しており，そのうち20例で化学療法が施行され，5-FU とシスプラチンを含むレジメンが最も治療反応性が良好であったとしている．われわれも，病理組織型から消化器癌の治療として用いられる，5-FU に代表されるピリミジン拮抗薬を基本とした化学療法を検討した．5-FU のプロドラッグである S-1 はテガフールに2つのモジュレーター，ギメラシルとオテラシルカリウムを配合することにより

5-FU の効果を高め，副作用を軽減する目的として開発されたフッ化ピリミジン系抗癌剤であり，胃癌，結腸・直腸癌，頭頸部癌などにおいて広く使用されている薬剤である．特に S-1 の進行胃癌に対する高い奏効率が報告[12]されて以来，S-1 は胃癌に対する化学療法の標準的治療の 1 つとなった．また，S-1 の 5-FU に対する非劣性が証明されたこともあり[13]，われわれはピリミジン拮抗薬として S-1 を選択した．S-1 は単独投与でも高い奏効率が示されているが，胃癌に対する S-1 単独投与群と S-1/CDDP 併用療法の比較では S-1/CDDP 併用群で奏効率が有意に優れていたと報告[14]されており，本症例でも併用療法を選択し著明な腫瘍縮小効果が得られた．

しかし，慣れたレジメンでないことから副作用対策・観察は非常に重要であると考えられた．S-1 の服用で起こりやすい主な副作用は食欲不振や嘔吐，下痢といった消化器症状および白血球減少などの血液毒性である．胃癌に対する投与における ACTS-GC 試験[15]では grade 3，4 の白血球減少は1.2%，食欲不振が 6 %，悪心が3.7%，下痢が3.1%と報告されている．また，シスプラチンを併用することで血液毒性への注意も必要となる．今回の症例ではシスプラチンの投与時にステロイドを併用したが，それに伴い耐糖能異常が悪化し，S-1 の副作用としての下痢，食欲不振への対応が遅れ，ケトアシドーシスを発症することとなった．一方，十分な効果を得るためには dose intensity を下げないことが重要ともされており[15]，副作用対策としての休薬にも配慮が必要と考えられる．副作用に対する細かいケアにより全体の投与量を保つことでより高い抗腫瘍効果が期待でき，本症例においては反省すべき点であったと考えられた．

本症例は骨転移を有する尿膜管癌の診断にて，化学療法前後に造影 CT および MRI での治療効果判定を行った．骨病変は腫瘤形成性ではなく，骨硬化を示していたため治療効果の判定は困難であった．しかし，画像上は骨硬化性変化を示した範囲の増大が認められなかったことから，骨病変の化学療法効果は SD（stable disease）以上と判断した．また主病変は PR（partial response）と判断でき，RECIST ガイドライン[16]に基づく S-1/CDDP 化学療法後の総合効果判定としては PR と考えられた．化学療法により腫瘍は著明に縮小したが，摘除標本に残存腫瘍が認められたことから，右坐骨の病変にも腫瘍が残存している可能性は高いと考えられた．そのため，70%程度へ減量した S-1/CDDP 療法または放射線照射の術後追加治療を提示したが，患者の同意がえられず施行できていない．今後，治療の同意がえられるまでは慎重な経過観察継続が必要と考えている．

尿膜管癌に対する S-1/CDDP 併用化学療法の報告は国内外で調べえた限り 2 例目（会議録を含めると 9 例目）であるが，他臓器腺癌に対する有効性は示されており，尿膜管癌に対しても有効である可能性は高いと考えられる．治癒率向上には，手術による腫瘍の完全摘除が重要であることには変わりはないが，術前・術後補助療法としての化学療法の有効性も大きく関与する．今後の化学療法施行症例の蓄積により，有効な化学療法が確立されることで，尿膜管癌の予後の改善につながるものと考えられた．

文　　献

1）Sheldon CA, Clayman RV, Gonzales R, et al.: Malignant urachal lesions. J Urol **131**: 1-8, 1984
2）Henly DR, Farrow GM and Zincke U: Urachal cancer: role of conservative surgery. Urology **42**: 635-639, 1993
3）飯塚典男，小野寺昭一，近藤直弥，ほか：尿膜管腫瘍 9 例の治療経験．泌尿紀要 **37**：17-20, 1991
4）多田真浩，蓮見壽史，松崎純一，ほか：化学療法を施行した尿膜管癌の 1 例．泌尿器外科 **16**：787-790，2003
5）Siefker-Radtke AO, Gee J, Shen Y, et al.: Multimodality management of urachal carcinoma: the MD Anderson cancer center experience. J Urol **169**: 1295-1298, 2003
6）奥村　哲，西村泰司，長谷川 潤，ほか：尿膜管癌の 3 例―本邦237例の臨床統計―．泌尿紀要 **30**：1255-1261，1984
7）Siefker-Radtke A: Urachal carcinoma: surgical and chemotherapeutic options. Expert Rev Anticancer Ther **6**: 1715-1721, 2006
8）Kojima Y, Yamada Y, Kamisawa H, et al.: Complete response of recurrent advanced urachal carcinoma treated by S-1/cisplatin combination chemotherapy. Int J Urol **13**: 1123-1125, 2006
9）菊池美奈，亀井信吾，守山洋司，ほか：FOLFOX4（オキサリプラチン，ロイコボリン，5-FU）を術前抗癌化学療法に用いた尿膜管癌の 1 例．泌尿紀要 **54**：557-559，2008
10）長谷川嘉弘，加藤康人，脇田利明，ほか：集学的治療を施行した尿膜管癌の 1 例．泌尿紀要 **51**：191-194，2005
11）石井智彦，安部優子，相澤正孝，ほか：Gemcitabine，CDDP が有効であった尿膜管癌腹膜転移の 1 例．泌尿器外科 **15**：1156，2002
12）Sakata Y, Ohtsu A, Horikoshi N, et al.: Late phase II study of novel oral fluoropyrimidine anticancer drug S-1 in advanced gastric cancer patients. Eur J Cancer **34**: 1715-1720, 1998
13）Boku N: Gastrointestinal Oncology Study Group of Japan Clinical Oncology Group: Chemotherapy for metastatic disease: review from JCOG trials. Int J Clin Oncol **13**: 196-200, 2008
14）Koizumi W, Tanabe S, Azuma M, et al.: Impacts of

fluorouracil-metabolizing enzymes on the outcomes of patients treated with S-1 alone or S-1 plus cisplatin for first-line treatment of advanced gastric cancer. Int J Cancer **126**: 162–170, 2009

15) Sakuramoto S, Sasako M, Yamaguchi T, et al.; ACTS-GC group: Adjuvant chemotherapy for gastric cancer with S-1, an oral fluoropyrimidine. N Engl J Med **357**: 1810–1820, 2007

16) Therasse P, Arbuck SG, Eisenhauer EA, et al.: New guidelines to evaluate the response to treatment in solid tumors. European Organization for Reserch and Treatment of Cancer, National Cancer Institute of the United States, National Cancer Institute of Canada. J Natl Cancer Inst **92**: 205–216, 2000

(Received on February 12, 2010
Accepted on March 25, 2010)