後腹膜膿瘍を契機に発見された播種性ノカルジア症の1例

高木　公暁[1]，山田　佳輝[1]，増栄　成泰[1]，宇野　雅博[1]
藤本　佳則[1]，米田　尚生[2]，白木　晶[3]，棚橋　邦明[4]
[1]大垣市民病院泌尿器科，[2]岐阜市民病院泌尿器科
[3]大垣市民病院呼吸器科，[4]大垣市民病院脳神経外科

DISSEMINATED NOCARDIOSIS PRESENTING AS RETROPERITONEAL ABSCESS : A CASE REPORT

Kimiaki Takagi[1], Yoshiteru Yamada[1], Naruyasu Masue[1], Masahiro Uno[1], Yoshinori Fujimoto[1], Hisao Komeda[2], Akira Shiraki[3] and Kuniaki Tanahashi[4]
[1]*The Department of Urology, Ogaki Municipal Hospital*
[2]*The Department of Urology, Gifu Municipal Hospital*
[3]*The Department of Respiratory Medicine, Ogaki Municipal Hospital*
[4]*The Department of Neurosurgery, Ogaki Municipal Hospital*

A 64-year-old man presented to our emergency room with right back pain on July 10, 2009. At the emergency room, abdominal enhanced computed tomography revealed a cystic lesion in the retroperitoneum. Then he was referred to our department. We performed percutaneous drainage of the retroperitoneal lesion and aspirated white pus. The retroperitoneal cystic lesion proved to be an abscess. Microscopic examination of a Gram stained specimen of the abscess revealed gram-positive bacillary fragments; therefore, we suspected the pathogen to be *Nocardia*. He had a history of chronic glomerulonephritis and had received treatment consisting of 20 mg prednisolone, and 75 mg cyclosporine per day. He was regularly visiting the department of cardiovascular for follow-up of chronic heart failure. On the day before his visit to our emergency room, his chest X-ray medicine had revealed a nodular shadow. Then he was referred to the department of respiratory medicine and was scheduled to receive a bronchoscopy later. We suspected the nodule of the lung also to be an abscess of *Nocardia*. Later, head computed tomography (CT) revealed a brain abscess the pathogen of which was *Nocardia*. *Nocardia* is a filamentous, gram-positive, branched bacterium and classified as an aerobic actinobacteria. *Nocardia* species are difficult to diagnose due to non-specific clinical and histological manifestation. We report this case of disseminated nocardiosis presenting as retroperitoneal abscess. The disseminated nocardiosis was diagnosed without delay by percutaneous drainage and appropriate treatment was provided.

(Hinyokika Kiyo **56**: 691-695, 2010)

Key words: Nocardiosis, Nocardia, Retroperitoneal abscess

緒　　言

ノカルジア症は亜急性ないし慢性の化膿性肉芽腫性疾患で，皮膚および皮下組織に病原巣を作る皮膚ノカルジア症と，経気道的に肺に感染して，血行性に全身臓器に播種する播種性ノカルジア症に大別される．一般的にステロイド剤などの免疫抑制剤の使用により免疫能の減弱したヒトに感染する例が多い．今回われわれは慢性糸球体腎炎にてステロイド，免疫抑制剤投与中の患者に発症した播種性ノカルジア症の1例を経験したので若干の文献的考察を加え報告する．

症　　例

患者：64歳，男性

主訴：右腰背部痛

既往歴：慢性糸球体腎炎，糖尿病内服治療．心房細動．洞不全症候群にてペースメーカー植込み．慢性心不全にて内服治療．

現病歴：慢性糸球体腎炎にて当院腎臓内科通院中，prednisolone 20 mg，cyclosporin 75 mg 内服中であった．慢性心不全にて当院循環器科通院中，胸部レントゲン写真にて左中肺野に結節影を認めたため呼吸器科へ紹介されていた．その数週間程前より右腰背部痛を自覚していたが徐々に痛みが悪化し，2009年7月10日朝から嘔吐あり，全身倦怠感強く，同日当院救急外来を受診した．腹部CTにて右後腹膜腔に嚢胞性腫瘤を認めたため当科へ紹介された．

現症：身長 163.5 cm，体重 55 kg，血圧 154/70

a　　b

Fig. 1. Abdominal CT revealed the cystic mass, 55×44 mm in length, which had enhanced capsule (a). Chest CT revealed cavity-forming mass in left S6 segment (b).

mmHg，脈拍 58 bmp，体温 36.6°C．右 CVA 叩打痛あり．

検査所見：尿検査；蛋白（3＋），糖（＋），潜血（＋/－），白血球（－）．血液検査；LDH 332 IU/l，UA 8.8 mg/dl，BUN 24.1 mg/dl，T-CHO 263 mg/dl，Glu 141 mg/dl，CRE 0.92 mg/dl，ALB 2.4 g/dl，CRP 7.33 mg/dl，WBC 23,230，β-D-グルカン 108 pg/ml（基準値20.0以下 pg/ml），血中アスペルギルス抗原陰性．

画像所見：腹部 CT 検査（Fig. 1a）では腎下方外側の後腹膜腔に造影される被膜様構造を形成する 55×40 mm の嚢胞性病変を認め，その形態から膿瘍と思われた．7月9日の胸部X線写真では左中肺野に浸潤影を認め，胸部 CT（Fig. 1b）では左 S6 区域に内部空洞形成を伴う浸潤影を認めた．

治療経過：7月10日右後腹膜腔の嚢胞性腫瘤に対して経皮的穿刺術を施行したところ，白色濃汁液が吸引され膿瘍であることが確認され，持続ドレナージ目的に 12 Fr マレコカテーテルを留置した．膿のグラム染色（Fig. 2）ではグラム陽性で菌糸状の桿菌が放射状に伸びる特徴的な所見を認め，ノカルジア症が考えられ，meropenem（MEPM）投与を開始した．当初胸部 CT で認めた浸潤影は肺癌も鑑別疾患に考えられたが，臨床的に肺ノカルジア症から後腹膜腔へ播種して病巣を形成したものと思われた．穿刺術後一時的に発熱したが翌日には解熱，腰背部痛も軽快した．発熱時に採取した血液培養では菌は検出されなかった．入院後免疫抑制剤は中止し，ステロイドも漸減後中止した．7月13日スクリーニング目的に施行した頭部 CT（Fig. 3）にて右小脳にリング状に造影される腫瘤影を認め，脳への播種も認めた．脳神経外科受診し保存的に抗菌薬治療にて経過をみる方針となった．その後分離菌株は 16S rRNA 遺伝子の塩基配列の相同性によって *N. farcinica* と同定された．抗菌薬の感受性結果（Table 1）も判明し MEPM に加え ST 合剤の内服を開始した．ST 合剤の内服を開始した頃より嘔気，食欲不振などの症状が出現し副作用と考え制吐剤を併用し

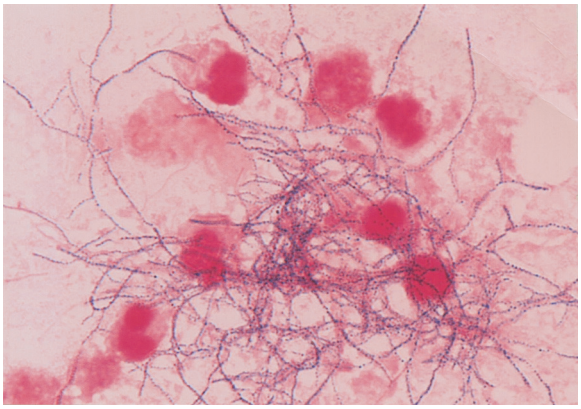

Fig. 2. Gram stain of the discharge from retroperitoneal abscess revealed gram-positive bacillary fragments.

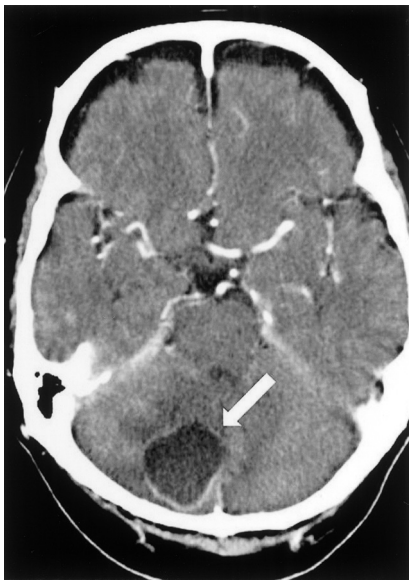

Fig. 3. Head CT revealed ring-enhanced lesion in cerebellum, which suspected to be an abscess.

Table 1. Sensitivity pattern to antibacterial agents

Antibiotic	MIC (μg/ml)
ABPC	32
CEZ	32
CTM	4
CTX	4
CAZ	＞32
CPR	4
CFPM	8
FMOX	2
MEPM	2
TOB	＞16
AMK	2
MINO	≦0.5
LVFX	≦0.5
PZFX	≦0.5
S/C	64
TAZ/PIPC	＞32

て経過をみていたが，7月22日夜間より意識障害出現，頭部CTを再検したところ脳膿瘍内出血を認めたため7月23日開頭脳膿瘍摘出術が施行された．術後より抗菌薬はMinocycline（MINO）点滴投与とした．脳膿瘍からの培養でも*Nocardia*が検出された．その後抗菌薬をpazufloxacin（PZFX）に変更して経過をみたところ炎症所見は改善傾向を示した．その後，再度ST合剤を減量して投与したが，炎症所見の再燃を認め，8月18日胸腹部CTでは新たに縦隔膿瘍が出現したためPZFXを併用した．その後，ST合剤は嘔気症状のため中止し，MINO点滴を併用した．以後炎症反応は徐々に軽快し，胸部X線写真上も浸潤影の縮小が確認された．9月8日からは抗菌薬をlevofloxacin（LVFX）とMINO内服に変更し，その後は炎症反応の再燃なく10月2日独歩退院となった．退院後もLVFXの内服を継続し，11月4日の頭胸腹部CT（Fig. 4a，4b）ではおのおのの膿瘍はほぼ消失していた．その後もLVFXの内服を2010年2月4日まで継続，およそ7カ月間の抗菌薬投与を終え，この時点で再燃を認めていない．

考　　察

ノカルジアは好気性グラム陽性桿菌で，病原性放線菌である．真核微生物とは異なり細菌と同じ原核微生物に属する．しかし菌糸状の微生物であり，その性状が同じ菌糸状微生物の真菌と類似しており，感染様式など真菌症との共通点も多い．水系や土壌，昆虫などの自然界に広く分布し，ヒトからヒトへの感染はない．一般的に小さな刺し傷や虫刺され，外傷の部位から菌が侵入すると皮膚ノカルジア症が起こる．経気道的に感染して肺に病変を形成した後，血行性に播種して中枢神経系，骨，関節，網膜，皮膚，筋肉などに広がり内臓ノカルジア症を起こすものと考えられている．2つ以上の臓器に病変を形成した場合を播種性ノカルジア症という．

影山らによると[1]本邦では年間50例程度の発症があり，部位は53.8%が肺のみ，27.7%が皮膚のみに発症している．また，6.6%に中枢神経系に病巣を形成した播種性ノカルジア症を認めると報告されている．

診断には病巣よりえられた検体からノカルジアを分離，同定することが必要であるが，肺ノカルジアにおいては喀痰からの検出率が低く，経皮的肺生検や気管支鏡による気管支洗浄や肺擦過などの侵襲的な検査により培養陽性率が増加する[2]．本症例においては後腹膜膿瘍に対して穿刺ドレナージ術を施行し，十分量の検体を採取しえたため，ノカルジアを検出できた．入院時後腹膜膿瘍と肺病変との関連性は明らかではなかったが，肺病変もノカルジアによる膿瘍であるものと強く疑われ，呼吸器科と相談の上，抗菌薬投与にて経過をみる方針となった．身体所見上は皮膚に病巣形成は認めなかった．また，特に神経症状は認めなかったが頭部CTにて脳膿瘍を認めた．ノカルジア症にお

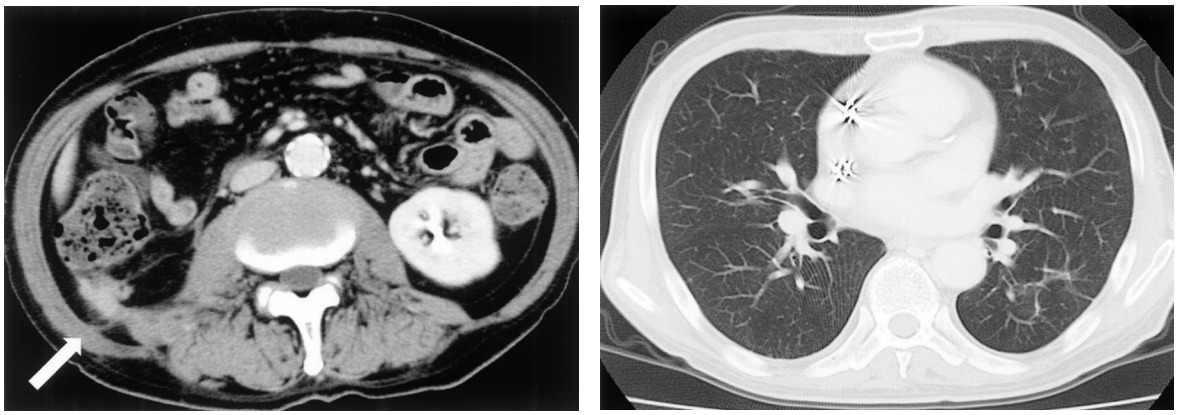

a　　b

Fig. 4. Abdominal CT and chest CT on November 4th: Each abscess almost disappeared.

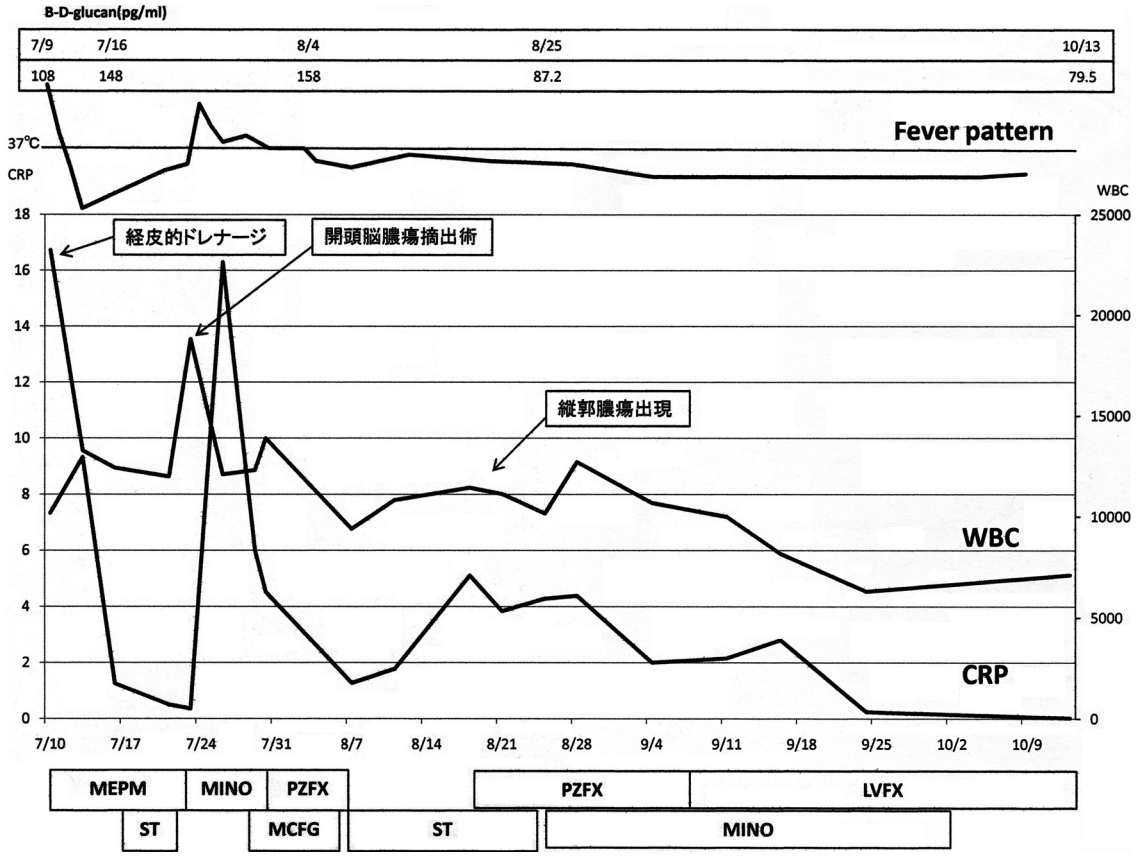

Fig. 5.　Clinical course (MCFG : micafungin, TFLX : tosufloxacin)

いては胸腹部にとどまらず，頭部も含めて積極的な全身検索が必要である．本症例のように後腹膜腔に発症する例は非常に稀であり，本邦においてはわれわれが検索しえた限りで他に副腎膿瘍を発症した1例[3]のみであった．一般に脳膿瘍の診断には拡散強調 MRI が広く用いられており，原発性脳腫瘍や転移性脳腫瘍，悪性病変の鑑別に有用である[4]．本症例ではペースメーカー装着中であったため MRI は施行しなかった．ノカルジア脳膿瘍に対して化学療法のみで治癒した症例報告[5]もあり，本症例においてもまずは保存的に経過をみた．しかし，膿瘍の縮小効果は見られず，また経過中に脳膿瘍内出血も発症しており，開頭脳膿瘍摘出術が施行された．

本症例において入院時より β-D-グルカンの高値を認め，深在性真菌症が疑われ MCFG を投与したが，β-D-グルカンの低下を認めず効果がないものとして投与は中止した．播種性ノカルジア症にニューモシスチス肺炎を合併し，β-D-グルカン高値を示した例の報告[6]はあるが，β-D-グルカン高値はノカルジア症において特徴的な検査所見ではない．β-D-グルカンの測定は高リスク患者における深在性真菌症の補助診断の手段として有用であるが，偽陽性などの問題点もある．本症例においては経過中膿瘍や血液からの真菌の検出はなく，胸部X線写真上もニューモシスチス肺炎を疑うようなすりガラス陰影は認めなかった．結局 β-D-グルカンが高値を示した原因は不明だが，経過を見たところ最終的に2010年2月には 11.6 (pg/ml) と陰性化した．藤木ら[7]によれば，β-D-グルカンの真菌症に対する感度は76.1%，特異度は78.7%，陽性予測率は3.1%，陰性予測率は99.7%であり，偽陽性の多い検査ではあるが，むしろその高い陰性予測率を活用して，深在性真菌症を除外する指標として用いることが適切であるとしている．

近年，遺伝子解析技術の進歩により *Nocardia* 属の新種が多く報告され，現在60種以上に上る[8]．*Nocardia* の菌種はそれぞれ異なった薬剤感受性を示すことから，これらの種の同定は長期の抗菌薬投与を要する本症にとって重要である．感染症の抗菌薬治療においては耐性菌の出現と増加が問題となるが，ノカルジアも例外ではない．通常 ST 合剤が第一選択剤として使用されることが多いが，サルファ剤に耐性をもつ菌種の報告[5]もある．

本症例においては，当初 ST 合剤の感受性は検査されていなかったが，ノカルジアに対し，経験的治療として ST 合剤を投与した．しかし， ST 合剤の内服中に新病変を認めたこともあり，本症例報告にあたり ST 合剤への感受性を検査したところ MIC＞38/2 μg/ml と耐性を示した．本症例においては MINO，PZFX，LVFX などの感受性が確認されており，ST 合剤は使用すべきではなかった．ノカルジア症は近年

免疫抑制剤，抗癌剤などを投与されている患者やAIDSなどの免疫能低下状態における日和見感染症として増加傾向にあり[1]，今後耐性菌の増加には十分に注意が必要である．渋谷ら[9]によると抗 methicillin-resistant staphylococcus aureus（MRSA）薬として認可されている arbekacin（ABK），linezolid（LZD）についても臨床的有用性が示されている．

一般的にノカルジア症に対しては6カ月から1年間の長期抗菌薬治療が必要とされているが，治療期間についての明確な基準はない．本症例においては病変の消退を確認した後，3カ月間の抗菌薬投与にて治療を終了した．その後，3カ月間再発の徴候は認めていないが，今後も長期にわたる厳重な経過観察が必要である．

結　　語

播種性ノカルジア症の1例を経験した．後腹膜膿瘍穿刺ドレナージ術を施行し，直接鏡検にてノカルジアを同定できたことが早期診断，適切な治療につながった．ノカルジア症は泌尿器科領域では稀な感染症であるが，遭遇した場合は検査部や他科とも連携して治療を進めていくことが肝要である．

本論文の要旨は第247回日本泌尿器科学会東海地方会において発表した．

本症例報告に際し，ご指導，ご協力いただいた岐阜大学大学院医学研究科再生分子統御学講座病原体制御学分野大楠清文先生および大垣市民病院細菌検査室浅野裕子技官に深謝いたします．

文　　献

1）Kageyama A, Yazawa K, Ishikawa J, et al.: Nocardial infections in Japan from 1992 to 2001, including the first report of infection by *Nocardia transvalensis*. Eur J Epidemiol **19**: 383–389, 2004
2）Palmer DL, Harvey RL and Wheeler JK: Diagnostic and therapeutic considerations in *Nocardia asteroides* infection. Medicine **53**: 391, 1974
3）溝渕敬子，片桐　明，磯瀬沙希里，ほか：健常者に多発脳膿瘍，心房内膿瘍，副腎膿瘍を併発し，副腎膿瘍からノカルジアが同定された1例．神経治療 **26**：619–623，2009
4）Bukte Y, Paksoy Y, Uca AU, et al.: Role of diffusion weighted MR in differential diagnosis of intracranial cystic lesions. Clin Radiol **60**: 375–383, 2005
5）鈴木千恵子，木村珠喜，新井　陽，ほか：化学療法のみで治癒した多発性ノカルジア脳膿瘍の1例．脳と神経 **58**：505–508，2006
6）原田壮平，畠山修司，北沢貴利，ほか：副腎皮質ステロイド，シクロスポリンA投与中に肺結節影，血中（1→3）-β-D-グルカン高値を呈し，播種性ノカルジア症，ニューモシスチス肺炎の診断に至った1例．JJA Inf D **83**：538–543, 2009
7）藤木早紀子，志馬伸朗，廣瀬有里，ほか：深在性真菌症の診断・治療における β-D-グルカン値の評価．日集中医誌 **17**：33–38，2010
8）影山亜紀子，三上　襄：臨床由来病原性 *Nocardia* 属菌の分類と系統解析．Jpn J Med Mycol **48**：73–78, 2007
9）渋谷理恵，舘田一博，木村聡一郎，ほか：ノカルジア属細菌の分子生物学的同定法と抗菌薬感受性に関する検討．日臨微生物誌 **16**：81–88，2006

(Received on May 21, 2010
Accepted on August 19, 2010)