

訂正とお詫び

泌尿紀要 57 : 15-19, 2011 掲載「本邦初の APRT*Q0 (M1V) 変異による APRT 欠損症の 1 例」について、著者より修正論文が届きましたので、改めて掲載します。

修正場所

すべての APRT*Q0 (M1V) → APRT*Q0 (M1I)

p 15 英文抄録10行目 valine → isoleucine

p 16 右13行目 バリン → イソロイシン

p 18 左11行目 ハンガリー → トルコ

文献 1) → 9)

20行目 文献 9,10) → 10,11)

30行目 文献11) → 12)

p 18 文献 8) の次に挿入

9) Bollée G, Dollinger C, Boutaud L, et al.: Phenotype and genotype characterization of adenine phosphoribosyltransferase deficiency. *J Am Soc Nephrol* **21**: 679-688, 2010

文献 9) → 10)

10) → 11)

11) → 12)

上記のように訂正して、お詫びいたします。

本邦初の APRT*Q0 (M1I) 変異による APRT 欠損症の 1 例

池田 裕一¹, 渡辺 常樹¹, 藤本 陽子¹, 山本 将平¹
保崎 一郎¹, 磯山 恵一¹, 川野 晋也², 千葉 正博²
¹昭和大学藤が丘病院小児科, ²同小児外科

THE FIRST CASE OF ADENINE PHOSPHORIBOSYLTRANSFERASE DEFICIENCY WITH APRT*Q0 (M1I) MUTATION IN JAPAN

Hirokazu IKEDA¹, Tsuneki WATANABE¹, Yoko FUJIMOTO¹, Shouhei YAMAMOTO¹,
Ichiro HOSAKI¹, Keiichi ISOYAMA¹, Shinya KAWANO² and Masahiro CHIBA²

¹The Department of Pediatrics, Showa University Fujigaoka Hospital

²The Department of Pediatric surgery, Showa University Fujigaoka Hospital

Adenine phosphoribosyltransferase (APRT) deficiency is an enzyme deficiency associated with purine metabolism, a hereditary disease that causes recurrent 2, 8-DHA stone formation due to a complete or partial APRT defect and slowly damages the renal function. Since APRT deficiency can be treated to prevent its progression to renal insufficiency, it is important to detect APRT gene mutations and make a definite diagnosis early. A 3.5-year-old girl presented with painful urination and dysuria, and was admitted to our hospital. The analysis of stones collected after spontaneous passage revealed 2, 8-dihydroxyadenine (DHA) urolithiasis. To make a definite diagnosis, we searched for the APRT gene mutations reported in Japanese. However, no APRT*Q0 mutation was identified. Only a heterogeneous mutation, APRT*J, was noted. Subsequently, we screened the gene mutation regions reported from Europe and the United States and identified a heterogeneous mutation at the start codon of APRT*Q0 from methionine to isoleucine. This is the first report of this mutation in Japan. She was diagnosed with APRT deficiency caused by a compound heterogeneous mutation: APRT*Q0/(M1I) APRT*J (M136T). We believe that the same gene mutation has been inherited among other Japanese. For the future genetic diagnosis of APRT deficiency, this is a valuable case.

(Hinyokika Kiyō 57 : 15-19, 2011)

Key words : Adenine phosphoribosyltransferase deficiency, APRT*Q0(M1I), 2, 8-DHA urolithiasis

緒 言

Adenine phosphoribosyl transferase (APRT) 欠損症はプリン代謝に関連した酵素欠損症で, APRT の遺伝的欠損により酵素の完全欠損あるいは部分欠損が生じ, それによりアデニンからアデニル酸への経路が断たれ, きわめて溶解度の低く毒性の強い 2, 8-dihydroxyadenine (2, 8-DHA) の尿路結石症を来し, 腎不全を合併する疾患である¹⁾. APRT 欠損症の原因として APRT 遺伝子の変異が知られており²⁾, 高頻度に検出される突然変異として APRT*J と APRT*Q0 の 2 つの遺伝子型が報告されている³⁾. タイプ I の患者は完全欠損の対立遺伝子 APRT*Q0 を 2 つ持ち, APRT*Q0/APRT*Q0 と表される. 一方タイプ II の患者は特殊な対立遺伝子 APRT*J を持ち, 遺伝子型はこの対立遺伝子を 2 つ持つ場合 (APRT*J/APRT*J) とごく一部に複合ヘテロ変異 (APRT*J/APRT*Q0) の症例が報告されている²⁾. 今回われわれは本邦初の APRT

*Q0 (M1I) と APRT*J (M136T) の複合ヘテロ変異による APRT 欠損症の女児例を経験したので報告する.

症 例

患者 : 3 歳 6 カ月, 女児
主訴 : 排尿痛, 排尿困難
家族歴 : 両親に血族婚なく, 腎疾患や結石症の家族歴なし, 同胞なし
現病歴 : 生後 6 カ月時におむつに赤い砂状粒子の付着があり, 近医で無症候性血尿と診断された. 2 歳時まで定期的に経過観察を受けていたが, その後中断していた. 3 歳 6 カ月時に排尿痛が出現し, 徐々に増強. 尿路結石の排出を認め, 排尿困難も出現したため当院へ紹介された.
初診時現症 : 身長 98 cm, 体重 12.8 kg, 体温 37.6°C, 血圧 108/60 mmHg. 左背部叩打痛ならびに左下腹部全体に圧痛を認めた.

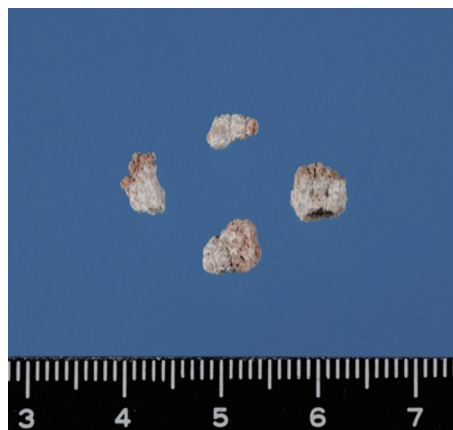


Fig. 1. A photograph of removed 2,8-DHA stone.

初診時検査所見：血液検査では白血球数の軽度増加を認め、腎機能に異常なく、炎症反応も認めなかった。尿検査では軽度の蛋白尿と血尿を認め、沈渣では白血球が1視野に10～15個と増加していた。円柱は認めなかった。腹部超音波検査では左腎盂ならびに膀胱内に多数の結石像を認めた。

臨床経過：排尿痛および排尿困難が認められたため、尿道カテーテルを挿入したところ、多数の小結石の排泄が認められた (Fig. 1)。カテーテル挿入後もしばしば小結石のために閉塞を来した。自然排泄により採取した結石を赤外線分光分析したところ 2,8-DHA が96%以上であり、2,8-DHA 尿路結石であることが明らかになった。入院2週間後よりアロプリノールの投与および低プリン食を開始した。しかし、その後も排石は続き、膀胱内に多数の結石が残存したため入院3週間後に全身麻酔下で経尿道的膀胱結石摘除術を行った。摘出後は腎盂内および膀胱内への結石の蓄積もなくなり、入院4週間後に退院となった。退院後は低プリン食とアロプリノール 40 mg (3.3 mg/kg/日) を継続し、2年目の現在、結石の再発は認めていない。

遺伝子診断

APRT 欠損症の確定診断を行うために、両親のインフォームドコンセントを得た上で、本人ならびに両親

の遺伝子診断を行った。最初に、APRT*J 変異の解析を行ったところ、APRT*J 2069T>C のヘテロ変異であることが確認された (exon5; M136T) (Fig. 2a)。次に、過去に日本人で報告されている APRT*Q0 変異¹⁾ (Table 1) の解析を行ったが、遺伝子変異は認められなかった (Fig. 2b)。両親の遺伝子検査では母に APRT*J のヘテロ変異が確認されたが、父にはいずれの変異も認めなかった。しかし、症状を伴う APRT 欠損症はホモ接合もしくは複合ヘテロ変異であることが知られているため^{5,6)}、欧米人で報告されている APRT*Q0 変異部位全領域の PCR 産物をダイレクトシーケンス法で測定したところ、開始コドンがメチオニン (ATG) からイソロイシン (ATA) に変異していた (exon1; M1I) (Fig. 3)。これらの塩基置換は日本人では報告がなく、本邦初の APRT*Q0 3G>A (exon1; M1I) と APRT*J 2069T>C (exon5; M136T) の複合ヘテロ変異によって生じた APRT 欠損症であることが判明した。

考 察

本邦初の APRT*Q0 (M1I) と APRT*J の複合ヘテロ変異による APRT 欠損症によって生じた 2,8-DHA 尿路結石症の女児例を経験した。当初、過去に日本人で報告された APRT 遺伝子変異を中心に検出を試みたが、APRT*J のヘテロ変異のみで、APRT*Q0 の変異は検出されなかった。そのため再度、欧米人で報告されている APRT*Q0 の変異部位¹⁾も含めて解析を行ったところ、APRT*Q0 の開始コドンに遺伝子変異を認めた。この APRT*Q0 (M1I) の変異は本邦で初めての報告である。

APRT 遺伝子は、16番染色体長腕上に存在し、5個のエクソンと4個のイントロンからなる約3 kbの比較的小さな遺伝子で、約180残基のアミノ酸からなる APRT をコードしている。欠損アレルの頻度は日本・欧米とも約1%とされる⁶⁾。日本人患者で見いだされる異常遺伝子のうちで、最も多いのは APRT*J : エクソン5のコドン136の ATG>ACG (M136T) の変異 (68%) で、次に APRT*Q0 : エクソン3のコドン98

Table 1. Mutations of the APRT Locus in Japanese Patients

No	Base change	アミノ酸変異	エクソン	アレル No	変異型
1	G>A	W98×	Exon3	Both	Nonsense
2	C>T	A99A	Exon3	Both	Silent
3	G>A	W98×	Exon3	1	Nonsense
4	C>T	A99A	Exon3	1	Silent
5	T>C	M136T	Exon5	2	Missense
6	T>C	M136T	Exon5	Both	Missense
7	CCGA 挿入		Exon3	1	Framshilt after 186

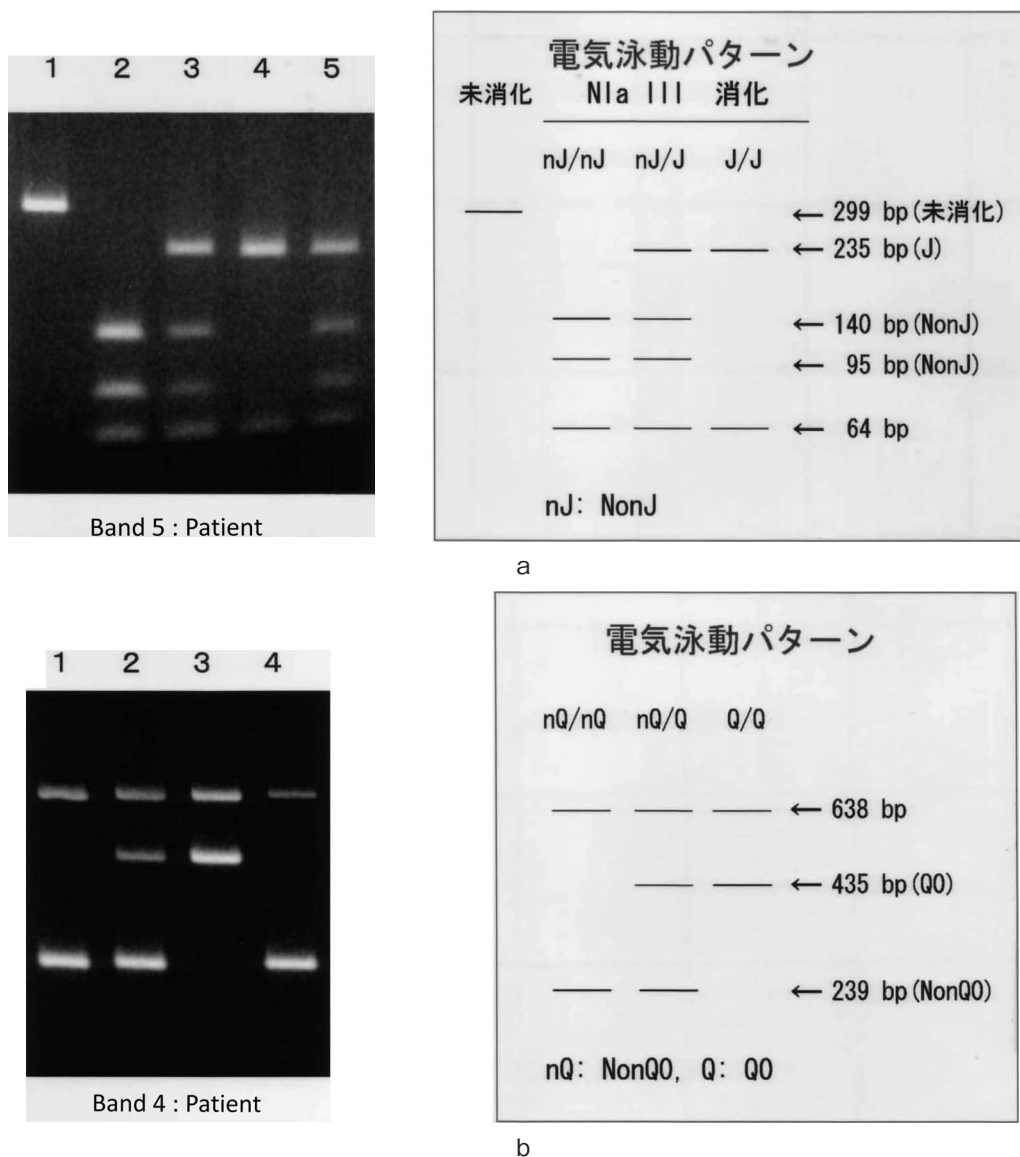
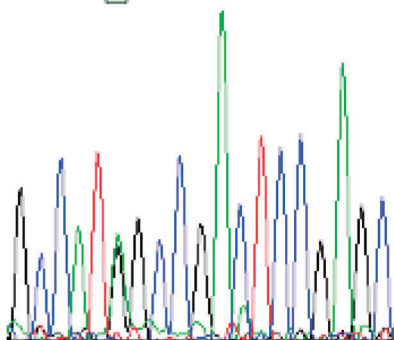


Fig. 2a, b Agarose gel electrophoresis of the PCR-amplified APRT gene region of exon 5 (a) and exon3 (b) of the patient.

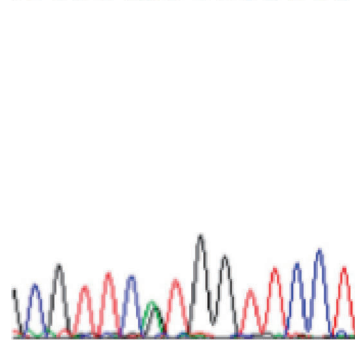
GCCATNGCCGACTCCGAGC



3G/A(M1I) heterozygote

a

TCGTCNTGGTTCCT



2069T/C(M136T) heterozygote

b

Fig. 3a, b DNA sequence of APRT exon 1 (a) and exon 5 (b).

の TGG>TGA (W98X) の変異 (21%), そして 4 塩基 (CCGA) 挿入 (7%) である^{1,4)}. これら APRT*J および APRT*Q0 の両遺伝子診断を行うことにより, 日本人の APRT 欠損症の原因の約96%を網羅することが可能である. しかし, すべての APRT 欠損遺伝子が判明しているわけではなく, APRT 欠損症の遺伝子診断は DNA 増幅の時点で増幅バンドに異常が現れない限り発見できないため, ダイレクトシーケンス法などによる解析が必要である⁸⁾. 今回, われわれは APRT*Q0 開始コドンの変異を検出したが, APRT 欠損症においてこの遺伝子変異はトルコから報告⁹⁾されているのみで, 現在まで日本人での報告はみられていない.

一般的には 2, 8-DHA 尿路結石症を生じるのは APRT*J と APRT*Q0 の病的対立遺伝子のホモ接合体もしくは複合ヘテロ接合体で, 一方が正常遺伝子のヘテロ接合体では酵素活性が低下しても結石症は生じない^{5,6)}. 一方で, 症状を伴った APRT 欠損症タイプ II のヘテロ接合体 (APRT*J/APRT*I) も過去に 2 例ほど報告されているが^{10,11)}, そのいずれもが APRT*Q0 変異の詳しい検索は行っておらず, 本症例と同様な変異を有していた可能性も示唆される.

APRT 遺伝子の変異を検出することは, 2, 8-DHA 尿路結石症の原因である APRT 欠損症の診断に有用であると同時に, 本人ならびに同胞の 2, 8-DHA 尿路結石症の発症リスクを予測できる点でも有用である. 本例は結石分析で 2, 8-DHA が判明し, そのことより APRT 欠損症の診断に至ったが, 症状がない時点においても尿中に round crystal 状の 2, 8-DHA 結晶を検出することで診断に至った報告もある¹²⁾. 本症によって生じる 2, 8-DHA 尿路結石はレントゲン透過性が高く, しばしば尿酸結石と間違えて診断されることがある. そのため, 幼少期より繰り返す側腹部疼痛発作があり, 尿中に round crystal 状の結晶を認める例や Radiolucent で赤褐色から灰色の類回の排石を認める症例においては本症を念頭に入れて, APRT 遺伝子の検査を行う必要がある.

本症例において, 父の APRT*Q0 (MII) の検索は行っていないが, 両親ともに結石の既往や 2, 8-DHA 結晶の検出はみられていないことより, APRT*J の遺伝子変異は母由来の, また, 患児に認められた APRT*Q0 変異は父由来の可能性が示唆される. このことから, 患児の同胞の出産に際しては, APRT 欠損症の児が生まれる可能性は否定できず, 出産後早期に尿中の 2, 8-DHA 結晶の検索を行い, 必要に応じて APRT 遺伝子検査を実施することが重要であると考えられる.

APRT 欠損症は尿路結石症を繰り返し, 徐々に腎機能障害を起こしていくことが知られているが, 低プリン

食やアロプリノールの投与により十分なコントロールを行うことで, 腎不全を防止することが可能であるため²⁾, 早期に正確な診断をつけることが何よりも重要である. 一方で長期間のアロプリノール投与や低プリン食がどのように小児に影響するかは十分評価されていない. アロプリノールの代謝産物であるオキシプリンノールの腎毒性を考慮すると, 2, 8-DHA 結石の再発を予防しうる比較的少量の投与が推奨されている¹⁾. また, 小児の体の成長を考慮すると, 過度の低プリン食は避ける必要がある. われわれも今後 2, 8-DHA 結石の再発が予防できる最小限のアロプリノール投与量を継続し, さらに体の成長発育を参考にしてプリン体摂取量を調整していく予定である.

本症例は欧米患者と同じ開始コドンのミスセンス変異を有しており, 本邦でも同様の変異を持つ未診断の APRT 欠損症の存在の可能性を示唆している. 今後, APRT 欠損症の遺伝子診断を行うにあたり, 本症例は貴重な報告であると考えられた.

文 献

- 1) Sahota A, Tischfield J, Kamatani N, et al.: Adenine phosphoribosyltransferase deficiency: 2, 8-dihydroxyadenine lithiasis. *The Metabolic and Molecular Basis of Inherited Disease*. Edited by Scriver CR, Beaudet AL, Sly WS, et al. 8th ed, pp 2571-2584, MxGraw-Hill, New York, 2001
- 2) Tischfield JA and Ruddle FH: Assignment of gene for adenine phosphoribosyltransferase to human chromosome 16 by mouse-human somatic cell hybridization. *Proc Natl Acad Sci* **71**: 45-49, 1997
- 3) 鎌谷直之: アデニンホスホリボシルトランスフェラーゼ (APRT) 欠損症. *腎と透析* **42**: 301-304, 1997
- 4) Kamatani N, Hakoda S, Otuka H, et al.: Only three mutations account for almost all defective alleles causing adenine phosphoribosyltransferase deficiency in Japanese patients. *J Clin Invest* **90**: 131-136, 1992
- 5) Kamatani N, Kuroshima H, Ymanaka H, et al.: Identification of a compound heterozygote for adenine phosphoribosyltransferase deficiency (APRT*J/APRT*Q0) leading to 2, 8-dihydroxyadenine urolithiasis. *Hum Genet* **85**: 505-509, 1990
- 6) 鎌谷直之: Adenine phosphoribosyltransferase (APRT) 欠損症. *日臨*, 本邦臨床統計下巻 **199**: 1087-1095, 1990
- 7) Sahota A, Chen J, Asaki K, et al.: Identification of a common nonsense mutation in Japanese patients with type 1 adenine phosphoribosyltransferase deficiency. *Nucleic Acids Res* **18**: 5915-5920, 1990
- 8) 鎌谷直之: APRT 欠損症によるプリン代謝異常. *日臨* **66**: 784-788, 1990
- 9) Bollée G, Dollinger C, Boutaud L, et al.: Phenotype and genotype characterization of adenine phosphori-

- bosyltransferase deficiency. *J Am Soc Nephrol* **21**: 679-688, 2010
- 10) Sahota A, Chen J, Asaki K, et al.: 2,8-dihydroxyadenine lithiasis in a Japanese patient heterozygous at the adenine phosphoribosyltransferase locus. *Am J Hum Genet* **48**: 983-989, 1991
- 11) 森 亮二, 宇埜 智 : 2, 8-Dihydroxyadenine (DHA) 結石症の 1 例. *十全病誌* **5** : 26-29, 1999
- 12) VanAcker K, Simmonds H, Potter C, et al. : Complete deficiency of adenine phosphoribosyltransferase. *N Engl J Med* **297**: 127-132, 1977
- (Received on June 7, 2010)
(Accepted on September 3, 2010)