インターフェロン-α 療法が原発巣，肺転移などに奏功した進行性腎細胞癌の1例

一松　啓介，森井　章裕，渡部　明彦
保田　賢司，小宮　　顕，布施　秀樹
富山大学大学院医学薬学研究部腎泌尿器科学講座

SUCCESSFUL INTERFERON-ALPHA THERAPY OF RENAL CELL CARCINOMA WITH LUNG METASTASIS : A CASE REPORT

Keisuke Ichimatsu, Akihiro Morii, Akihiko Watanabe,
Kenji Yasuda, Akira Komiya and Hideki Fuse
The Department of Urology, Graduate School of Medicine and Pharmaceutical Sciences for Research, University of Toyama

A 67-year-old man was admitted with a chief complaint of dyspnea. Computed tomography (CT) revealed a left renal tumor, 12 cm in diameter, with tumor thrombus in the left renal vein, multiple lung metastases, right pleural effusion, and para-aortic lymph node metastases. Because of poor condition in respiratory status, nephrectomy was considered to be impossible and the patient was administered 6×10^6 IU of interferon-alpha daily. Then, 6×10^6 IU was also administered three times a week. At 14 months after interferon-alpha therapy, CT scan showed complete remission of lung, pleura metastases and right pleural effusion, and the left renal tumor was markedly reduced in size. Because of improvement of general condition, nephrectomy of the left kidney was performed. Twenty-seven months after the start of interferon-alpha therapy, the patient is alive without evidence of disease.

(Hinyokika Kiyo **57**: 243-246, 2011)

Key words: Renal cell carcinoma, Interferon-alpha

緒　　言

インターフェロン-α(IFN-α) の腎細胞癌に対する有効率は15%前後とされているが，肺転移以外に対してはほとんど効果がないとされている[1]．今回われわれは，IFN-α を投与し，原発巣の縮小および肺転移などの消失を認め，腎摘出術を施行しえた症例を経験したので報告する．

症　　例

患者：67歳，男性

主訴：呼吸困難

既往歴：特記すべきことなし

現病歴：2008年1月に呼吸困難を自覚し近医受診．胸部X線にて右肺野の異常陰影を指摘され前医紹介され，即日入院となった．画像にて左腎腫瘍，左腎静脈腫瘍血栓，両側肺腫瘍，右胸膜腫瘍，右胸水，大動脈周囲リンパ節腫大を認めた．左腎細胞癌（T3bN2M1）の診断にて当科紹介，入院となった．

現症：身長 167 cm，体重 74 kg.

血圧 147/88 mmHg，体温 37.3°C，腹部は平坦，軟，腫瘤は触知しなかった．呼吸状態不良であり，performance status（PS）は3であった．

血液・尿検査所見：血液検査所見では，RBC 354万/mm^3，Hb 11.3 g/dl，Ht 34.0%と軽度の貧血を認めた．また Cre 1.4 mg/dl と上昇を認めた．LDH は 188 IU/l と正常，補正 Ca 値も 9.2 mg/dl と正常であった．赤沈1時間値 71 mm，CRP 4.5 mg/dl，α-2グロブリン14.4%と上昇を認めた．尿検査所見は正常であった．

画像検査所見：CT では，左腎に長径 12 cm の腫瘍および腎静脈内腫瘍血栓（Fig. 1A），大動脈周囲リンパ節転移，右胸膜転移，右胸水および肺転移（Fig. 2A）を認めた．以上より，左腎細胞癌 T3bN2M1 と診断した．

臨床経過：全身状態不良であり，腎摘出術は困難と判断．腎生検を勧めたが，同意は得られなかった．2008年1月から IFN-α（スミフェロン®）600万単位を1カ月間連日投与した．また右胸水穿刺，ピシバニールにて胸膜癒着術を施行した．呼吸状態改善し，退院後は IFN-α 600万単位を週3回投与した．

IFN-α 投与後4カ月で CRP は陰性化した．IFN-α 投与後7カ月の画像では，左腎腫瘍は最大径 12 cm から 7 cm へと縮小し，左腎静脈内腫瘍血栓も画像上

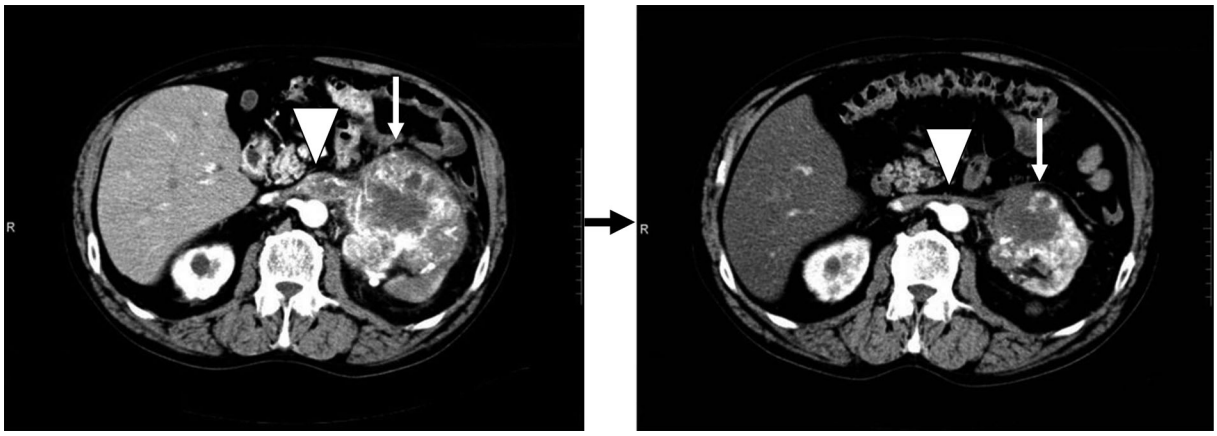

A　　B

Fig. 1. CT scan before (A) and 14 months after treatment (B).　A : CT scan revealed left renal tumor (↓) and tumor thrombus of left renal vein (▽).　B : CT scan revealed a reduction of renal tumor (↓) and tumor thrombus (▽) 14 months after IFN-α therapy.

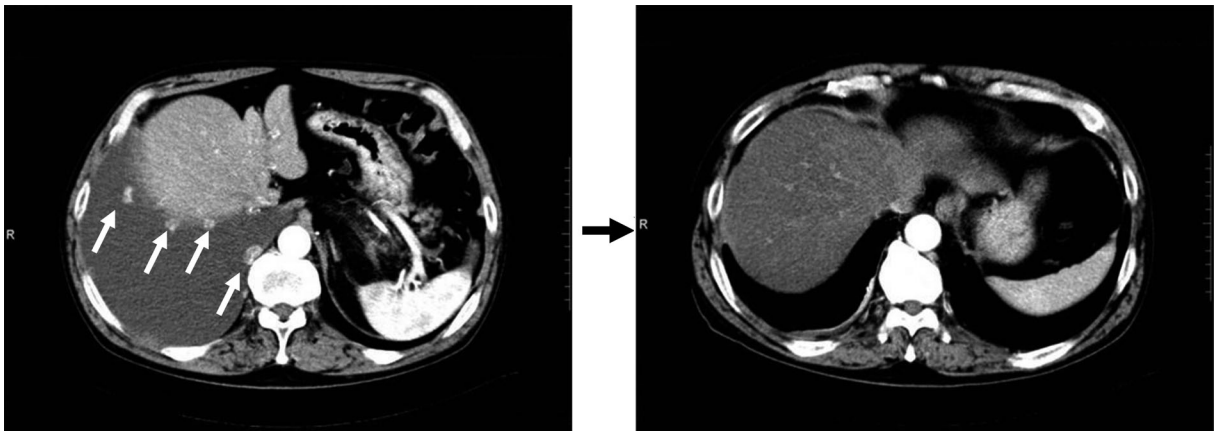

A　　B

Fig. 2. CT scan before (A) and 14 months after treatment (B).　A : CT scan revealed metastases of pleura and right pleural effusion (↓) before IFN-α therapy.　B : CT scan revealed disappearance of metastases of pleura and right pleural effusion 14 months after IFN-α therapy.

消失した（Fig. 1B）．腹部リンパ節転移も縮小した．胸膜転移，肺転移，胸水は消失した（Fig. 2B）．この時点で腎摘出術を考慮したが，アルコール性肝炎による肝機能障害が存在したため，その改善を待ち，IFN-α 投与開始14カ月の2009年 4 月左腎摘出術を施行した．

手術所見：左腎は周囲組織と癒着を認めたが，剥離可能であった．大動脈周囲リンパ節は，大動脈と強固に癒着しており，摘出は困難であり，可及的に周囲組織を含めて摘出した．手術時間は 4 時間27分，癒着剥離の際の出血が多く，出血量は 4,215 ml であった．

摘出標本の病理組織学的所見：Renal cell carcinoma, clear cell carcinoma, G2, INF-α, v（−），pT1b, pN0 で 高度の出血，壊死を認めた．静脈内腫瘍血栓は認めなかった（Fig. 3）．

術後経過：術後 IFN-α 600万単位の週 2 回投与を再開し，INF-α 投与開始から27カ月の現在，CT にて再

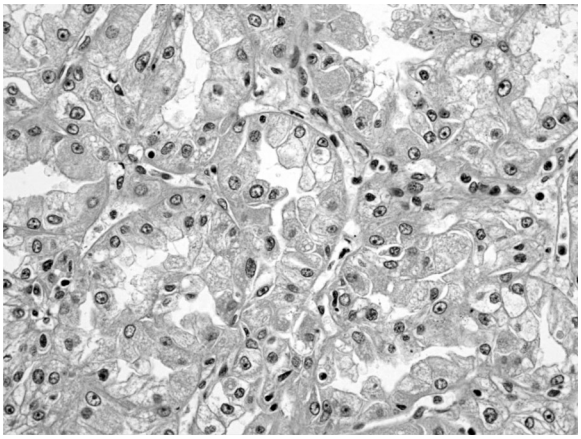

Fig. 3. Pathological findings of left renal tumor. Pathological examination showed renal cell carcinoma, clear cell carcinoma, G2, INFα, v (−), pT1b.

発を認めていない．

考　　察

IFN-α の腎細胞癌に対する抗腫瘍効果は，直接細胞増殖抑制効果（直接作用），細胞表在抗原発現の増強（抗原修飾作用），NK 活性の上昇，キラーT 細胞の細胞障害性増強（BRM 効果）などを介すると推測されているが[2]，臨床上，肺転移に対する有効性はある程度期待できるが，他の転移巣や原発巣に対する効果は必ずしも良好とは言えないのが現状である．

IFN の効果を予測する因子として，Motzer らは，Memorial Sloan-Kettering Cancer Center でサイトカイン治療を受けた腎細胞癌症例の治療成績をまとめ，サイトカイン治療施行例に対するリスク分類を作成した[3]．それによると，Karnofsky PS が80％未満，LDH が正常上限値の1.5倍より高値，ヘモグロビン値が正常値下限未満，補正化カルシウム値が 10 mg/dl より高値，腎細胞癌診断後治療開始までの期間が 1 年未満などの条件を予後不良因子とした．自験例では，これらの予後不良因子のうち 3 個を認め，このリスク分類では予後不良群に相当し，実際の予後とは異なった結果となった．

一方，臨床的パラメーター以外の分子生物学的因子についても報告されており，Onishi らは，HLA 抗原 B35，Bw48，DR9 が発現している腎細胞癌患者では IFN-α に対する感受性が高いと報告している[4]．また Ito らは，STAT3 の 5′ 末端領域に存在する SNP の rs4796793 は IFN-α 反応性の最も重要な予測因子であることを明らかにした[5]．今後このような因子も含めて，より精度の高い予測因子が見出され，自験例のような症例の予後が的確に推測されることが望まれる．

Naito ら[6]の報告によると，日本人における有転移腎細胞癌の全生存期間は21.4カ月であり，IFN-α 投与例では24.9カ月であった．これは Motzer らの報告した生存期間10.2カ月と比べ 2 倍以上長いという結果であった．その理由の 1 つとして IFN-α の感受性に人種差がある可能性が指摘されており，予後について検討するに際して，日本人独自のデータに基づいての検討が必要かもしれない．

次に転移を有する腎細胞癌に対する腎摘出術の有用性を検討した randomized controlled trial としては，EORTC[7] ならびに SWOG[8] による大規模臨床試験があげられる．いずれの試験も，IFN-α 単独群と比較して，IFN-α＋腎摘出術群の方が予後良好であり，通常腎摘出術が推奨される．しかし Sinohara ら[9]は，腎摘出術を施行しなかった転移性腎細胞癌において，IFN-α＋メロキシカムを投与し，11例中 6 例において RESIST 評価で PR を認めたと報告しており，腎摘出術を施行せずに IFN-α の投与を行っても有効である可能性がある．自験例のように PS の悪い症例では，たとえ腎摘出術を施行できたしても，その後転移巣の急速な増大を認め全身状態が悪化する症例もあり，個々の症例の様々な条件により，適切な対応が望まれ，自験例においては IFN-α の先行が功を奏したと考えられる．本症例では本人の同意をえることができなかったため，腎生検は施行しなかったが，本来であれば全身治療前に腎生検を施行し，組織型を確認しておくことが望ましいと考えられる．

分子標的薬の登場までは，遠隔転移を有する腎細胞癌に対しては IFN-α，インターロイキン-2 を中心とした免疫療法が中心であった．しかし，分子標的薬が登場して以来，転移を有する腎細胞癌の治療は大きく変化した．数年前から欧米のガイドラインでは分子標的薬が第一選択となっており，今後の転移性腎細胞癌の治療戦略においては，日本人における分子標的薬の治療効果や，どのような症例で免疫療法が奏功するのかなどさらなるエビデンスの蓄積が望まれる．そしてそれらを踏まえて，各症例に最適な治療法が選択されることが期待される．

結　　語

今回われわれは IFN-α 療法が原発巣，肺転移などに奏功した進行性腎細胞癌の 1 例を経験したので，若干の文献的考察を加えて報告した．

本論文の要旨は，第47回日本癌治療学会学術集会にて発表した．

文　　献

1）Umeda T and Niijima T：Phase II study of alpha interferon on renal cell carcinoma：summary of three collaborative trials.　Cancer **58**：1231-1235, 1986
2）辻村　晃，今津哲夫，西村憲二，ほか：インターフェロン-α 療法と腎動脈塞栓術が著効を示した腎細胞癌 1 例．泌尿紀要 **39**：1039-1042，1993
3）Motzer RJ, Bacik J, Murphy BA, et al.：Interferon-alfa as a comparative treatment for clinical trials of new therapies against advanced renal cell carcinoma.　J Clin Oncol **20**：289-296, 2002
4）Onishi T, Onishi Y ,Iizuka N, et al.：Phenotype frequency of human leukocyte antigens in Japanese patients with renal cell carcinoma who responded to interferon-alpha treatment.　Int J Urol **3**：435-440, 1996
5）Ito N, Eto M, Nakamura E, et al.：STAT3 polymorphism predicts interferon-alfa response in patients with metastatic renal cell carcinoma.　J Clin Oncol **25**：2785-2791, 2007
6）Naito S, Yamamoto N, Takayama T, et al.：Prognosis of Japanese metastatic renal cell carcinoma patients in the cytokine era ：a cooperative group report of 1,463

patients. Eur Urol **57**: 317–325, 2010
7) Mickisch GH, Garin A, van Poppel H, et al.: European Organization for Research and Treatment of Cancer (EORTC) Genitourinary Group: radical nephrectomy plus interferon-alfa-based immunotherapy compared with interferon alfa alone in metastatic renal-cell carcinoma: a randomized trial. Lancet **358**: 966–970, 2001
8) Flanigan RC, Salmon SE, Blumenstein BA, et al.: Nephrectomy followed by interferon alfa-2b compared with interferon alfa-2b alone for metastatic renal-cell cancer. N Engl J Med **345**: 1655–1659, 2001
9) Shinohara N, Kumagai A, Maruyama S, et al.: Multicenter phase II trial of combination therapy with meloxicam, a COX-2 inhibitor, and natural interferon-α for metastatic renal cell carcinoma. Jpn J Clin Oncol **39**: 720–726, 2009

(Received on October 27, 2010
Accepted on January 31, 2011)