# 多発腎腫瘤を呈したIgG4関連尿細管間質性腎炎の1例

大饗　政嗣[1]，大久保和俊[1]，植村　祐一[1]，熱田　　雄[1]
木村　博子[1]，牧野　雄樹[1]，松井　喜之[1]，今村　正明[1]
清水　洋祐[1]，井上　貴博[1]，神波　大己[1]，吉村　耕治[1]
兼松　明弘[1]，西山　博之[1]，川端　大介[2]，小川　　修[1]
[1]京都大学医学部附属病院泌尿器科，[2]京都大学医学部付属病院免疫・膠原病内科

# IgG4-RELATED TUBULOINTERSTITIAL NEPHRITIS PRESENTED WITH MULTIPLE RENAL NODULAR LESIONS

Masashi Oae[1], Kazutoshi Okubo[1], Yuichi Uemura[1], Takeshi Atsuta[1], Hiroko Kimura[1], Yuki Makino[1], Yoshiyuki Matsui[1], Masaaki Imamura[1], Yousuke Shimizu[1], Takahiro Inoue[1], Tomomi Kamba[1], Koji Yoshimura[1], Akihiro Kanematsu[1], Hiroyuki Nishiyama[1], Daisuke Kawabata[2] and Osamu Ogawa[1]
[1]*The Department of Urology, Kyoto University*
[2]*The Department of Rheumatology and Clinical Immunology, Kyoto University*

A 66-year-old man presented with multiple bilateral renal nodular lesions demonstrated by enhanced computed tomographic scan. He had a history of autoimmune pancreatitis and renal cell carcinoma, which had been treated with partial nephrectomy. We performed renal biopsy under ultrasound guidance. Pathological examination revealed plasma cell infiltration to the renal interstitium. Serum IgG4 level was high and we diagnosed as IgG4-related tubulointerstitial nephritis. After one month of oral steroid therapy the multiple nodular lesions disappeared.

(Hinyokika Kiyo **57**: 309-313, 2011)

**Key words**: Renal cell carcinoma, IgG4, Plasma cell, Tubulointerstitial nephritis

## 緒　　言

近年，IgG4陽性形質細胞の浸潤を特徴として種々の臓器の線維化を生ずるIgG4関連疾患が注目されている．罹患する臓器としては，膵臓[1)]，唾液腺[2)]，リンパ節[3)]，肺[4)]，胆道系[5)]，後腹膜[6)]，前立腺[7)]などがあげられるが，腎にも病変を呈することが報告されてきている[8,9)]．今回，われわれは，腎癌に対する外科的治療の既往歴を有し，自己免疫性膵炎の治療寛解中に多発腎腫瘤を呈したIgG4関連尿細管間質性腎炎の1例を経験したので，その診断と治療経過を報告する．

## 症　　例

患者：66歳，男性

主訴：多発腎腫瘤

既往歴：糖尿病にて2001年から内服加療を受ける．甲状腺癌にて2006年外科的治療を受けたが，明らかな再発所見は認めていなかった．自己免疫性膵炎にて，2008年12月から2009年9月までステロイド治療を施行し，寛解状態となる．以後，ステロイド治療は終了しているが，明らかな再燃所見は認めてない．左腎腫瘍に対して，1998年2月他院にて左腎部分切除術を施行．腫瘍径は2 cmで病理組織診断は腎細胞癌（grade 2，INF$\beta$，pT1（intermediate type，alveolar＞tubular，clear＞granular））であった．

現病歴：他院にて腎癌術後の経過観察中，2009年10月腹部造影CTにて両側腎実質に多発腎腫瘤を指摘された．腎癌の両腎転移が疑われ，両側腎摘出術または薬物療法を勧められ，当科紹介受診となった．

検査所見：血液生化学検査では赤沈の亢進（63 mm），CRP上昇（0.3 mg/dl）を認める以外は，Creは1.0 mg/dlで，eGFRは58.3 ml/minと若干低下していた．アミラーゼは正常であった．腫瘍マーカーは，可溶性IL-2レセプターの軽度上昇（781 U/ml（正常値519＞））を認める以外は，明らかな異常値は認めなかった．尿検査では特に異常所見を認めなかった．

画像所見：他院にて撮影された腹部造影CT（2008年6月）では，両腎には明らかな異常所見は認めていなかった（Fig. 1a）．今回の受診時に撮影した腹部造影CT（2009年11月）では，早期相にて濃染せず平衡相にて腎実質よりも低濃度を呈する腫瘤が多数あり，一部に楔状の造影不良病変も認められた（Fig. 1b）．

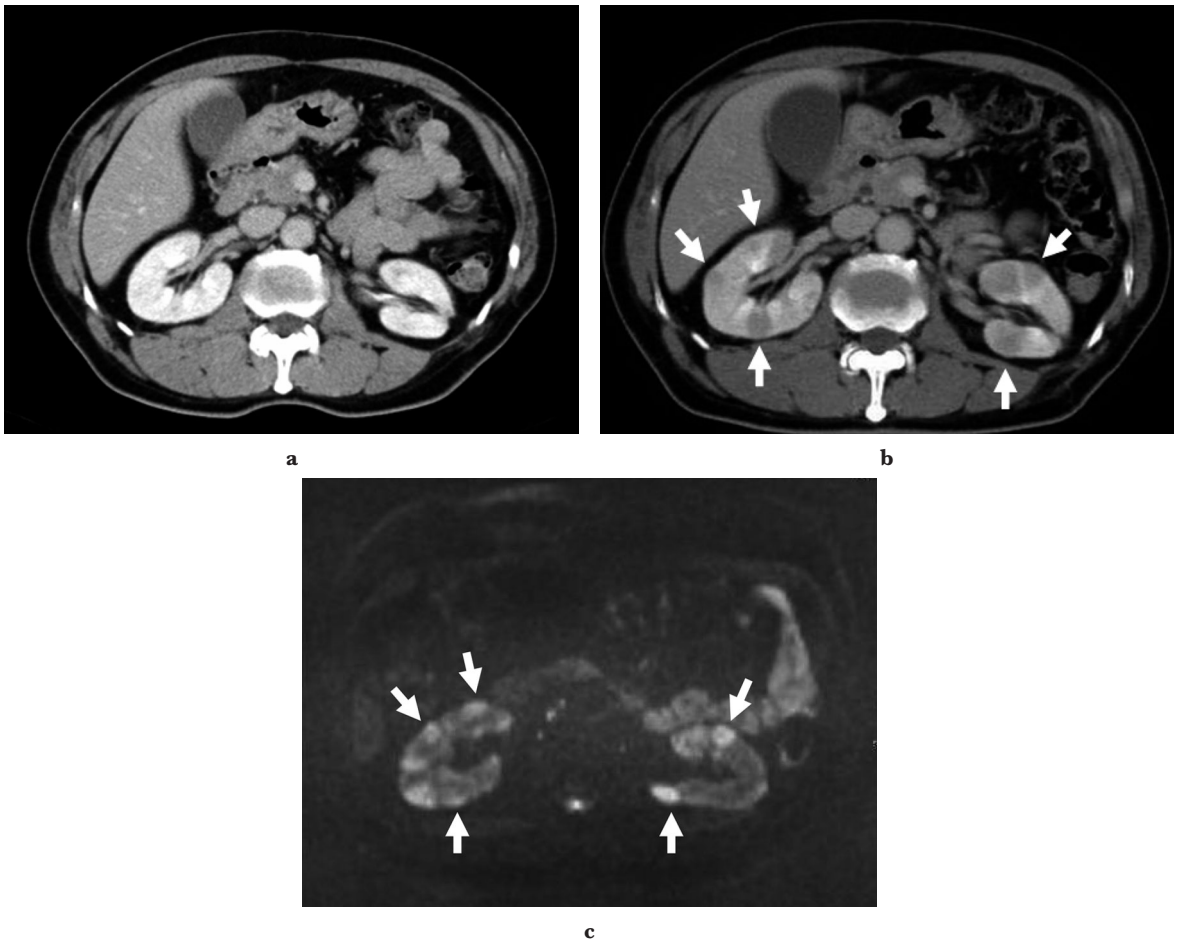


**Fig. 1**. a, b: Contrast-enhanced computed tomography revealed normal findings in bilateral kidneys before the development of AIP (a), multiple low-density areas in bilateral kidneys (arrows) at the first visit to our hospital (b). c: Diffusion images of MRI showed multiple high intensity lesions (arrows). These locations matched those observed on contrast-enhanced CT.

腹部造影 MRI では，両側腎実質に造影不良な領域があり，同部は拡散強調画像で高信号を呈していた（Fig. 1c）．これらの病変は CT での低濃度腫瘤影に一致した部位であった．腹部超音波検査では両腎に腫瘤影を同定できず，ドップラーエコーでも明らかな hypervascular な病変を認めなかった．

鑑別疾患として腎細胞癌・甲状腺癌を含む悪性疾患の多発腎転移，サルコイドーシス，悪性リンパ腫などが考えられた．2009年12月，腹部超音波ガイド下針生検を行った．もともと腹部超音波では病変を同定できなかったが，CT にて病変を認める左腎下極から組織採取を行った．病理組織学的検査では，間質に形質細胞を主体とする炎症細胞がびまん性に浸潤しており，線維化と尿細管の萎縮をともなっていた（Fig. 2a）．浸潤する形質細胞に核異型はなかった．間質に浸潤している形質細胞が単クローン性か多クローン性であるかをみるために $\kappa$ 染色および $\lambda$ 染色を行ったところ，多クローン性であることが明らかとなった（Fig. 2b）．IgG4 免疫染色では，確定診断には至らなかったが，一部 IgG4 が強く染色された形質細胞が存在していた．IgG4 関連疾患を疑い血清 IgG4 を測定したところ，1,020 mg/dl（正常値4.8～105）と高値であった．以上から形質細胞腫の髄外病変は否定的で，IgG4 関連疾患にともなう尿細管間質性腎炎と診断した．前医

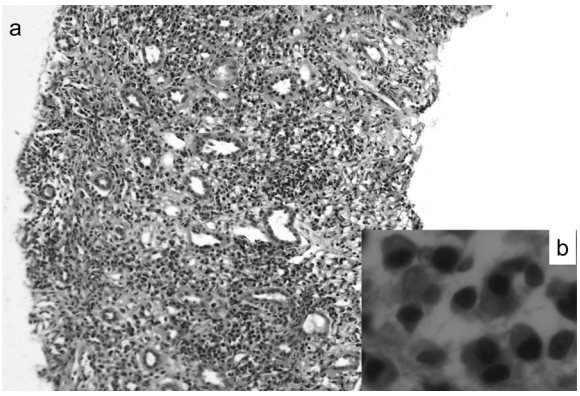


**Fig. 2**. Pathological findings of left renal biopsy specimen. a; Plasma cells infiltrating into renal interstitium with fibrosis and tubular atrophy. b; No nuclear heterogeneity of plasma cells on high power magnification.

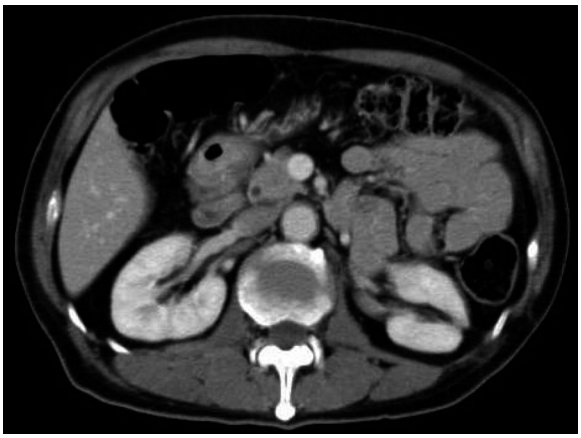

**Fig. 3**. Enhanced CT after one month treatment revealed nodular lesions disappeared.

への問い合わせで，自己免疫性膵炎の治療開始前の IgG4 は 744 mg/dl と高値であり，IgG4 関連自己免疫性膵炎として治療されていたことが判明した．また，IgG4 関連自己免疫性膵炎に対する治療により IgG4 は2009年 4 月の時点で 319 mg/dl まで低下していた．2010年 3 月よりプレドニゾロン 40 mg/day による治療を開始し，2010年 4 月の CT では両側腎の腫瘤陰影は消失した（Fig. 3）．治療開始から 8 カ月たった現在，プレドニゾロン 10 mg/day 投与を継続しており再発を認めていない．

## 考　　察

IgG4 関連疾患は IgG4 陽性形質細胞が種々の臓器に浸潤し，炎症や線維化を起こす自己免疫疾患として，近年注目されてきている．IgG4 関連疾患は全身多臓器疾患を呈するのが特徴で，同時性あるいは異時性に膵臓，唾液腺，リンパ節，肺，胆管，後腹膜，前立腺などの複数の病変を有する．特に膵炎，唾液腺炎，リンパ節炎の合併が高頻度である．IgG4 関連疾患のうち，IgG4 関連尿細管間質性腎炎は，2004年に武田らが自己免疫性膵炎に合併した IgG4 関連尿細管間質性腎炎について報告したのが始まりである[8]．IgG4 関連疾患のうち尿細管間質性腎炎を呈する割合は現在のところ不明であるが，自己免疫性膵炎に限定した場合には約35％に画像検査上，腎に何らかの異常を認めたという報告[10]もあり，本症例のように既往歴に自己免疫性膵炎がある場合に腎病変を認めた場合には，IgG4 関連尿細管間質性腎炎はまず念頭におくべき疾患と思われる．

IgG4 関連尿細管間質性腎炎に関する特徴であるが，まだ疾患概念の歴史が浅く，文献的な報告も十分とはいえない．過去の報告のうち，腎生検がなされ IgG4 関連尿細管間質性腎炎と診断された24症例について Table 1 にまとめた[3,5,11~19]．臨床的特徴としては，男女比は 3 対 1，平均年齢62.8歳と中高年男性に好発している．血清 IgG の分画である IgG4 はほぼ全例で高値を示す．一般的に画像診断は有用であるとされており，われわれの検討でも CT 上24例中18例で腎に異常を認めていた．その所見としては，びまん性腫大，多発低濃度腫瘤，多発結節，まだら状病変などであった．本症例では造影 CT 上，両側腎実質での多発低濃度腫瘤を呈しており，これまでの報告に矛盾しないと思われた．上記のような画像所見を認めた場合，IgG4 関連尿細管間質性腎炎を想定して検索をすすめることが重要であると思われた．

IgG4 関連尿細管間質性腎炎の診断において病理組織学的所見が有用である．病理学的特徴は腎尿細管間質に多数の IgG4 陽性形質細胞浸潤，リンパ球浸潤，線維化を認める間質性腎炎である．糸球体については著変がない報告が多い[9]が，膜性腎症[12,17]や，糸球体腎炎[15]も報告されており，この疾患の認知と共にさらに多様化する可能性もある．なおわれわれの症例では，病変は間質のみで糸球体病変はみられなかった．

確定診断のためには腎生検が有用である．超音波検査にて病変を認める際には，超音波ガイド下生検の適応となる．しかし，超音波検査では病変を同定出来ない場合があり，開腹生検，CT ガイド下[16]や MRI ガイド下生検なども考慮する必要がある．本症例では CT 所見を参考にしながら超音波ガイド下針生検にて目的の組織を採取することが可能であった．

鑑別診断としては，一般に悪性疾患の腎転移，サルコイドーシス，悪性リンパ腫などがあがってくる[13]．とくに本症例のように悪性疾患の既往がある場合にはその腎転移との鑑別は必須となる．転移性腎腫瘍との鑑別に難渋した症例[14]や前立腺癌の既往を有する症例[11]も報告されている．IgG4 関連尿細管間質性腎炎が疑われた場合，確定診断のために腎生検による悪性疾患の除外が重要であると思われた．

治療はステロイドが第一選択で，ほとんどの症例で有効である[9]とされており，われわれの集計でも転帰の記載のある19例中16例でステロイド治療により軽快している．一方で IgG4 関連疾患において，ステロイド減量あるいは中止後に再発した症例も報告されている[13]．また，腎不全で発見されステロイド治療を行ったにも関らず，維持透析導入となった症例も存在する[18]．以上より早期発見，早期治療が重要とされているが，IgG4 関連尿細管間質性腎炎についての長期予後は不明で，今後検討されるべき問題である．本症例では，自己免疫性膵炎の治療後に異時性に発症した IgG4 関連尿細管間質性腎炎であるが，ステロイド治療に非常に奏功し，腎機能の大きな障害は認めていない．しかし，今後，間質性腎炎の再発や他臓器での IgG4 関連疾患の発症の可能性もあるため，十分な経

**Table 1.** Clinical findings of IgG4-related tubulointerstitial nephritis

| 報告者 | 報告年 | 年齢 | 性別 | 既往歴 | CT　腎の所見 | 他臓器病変 | 血清クレアチニン（mg/dl） | IgG4（mg/dl） | 治療 | 転帰 |
|---|---|---|---|---|---|---|---|---|---|---|
| Katou | 2003 | 72 | M | 前立腺癌 | 両側腎腫大 | 膵，胆管 | 1.9 | 911 | ステロイド | 軽快 |
| Uchiyama | 2004 | 64 | M | なし | 異常所見なし | 膵，胆管 | 4.5 | 665 | 透析，ステロイド | 軽快 |
| Saeki | 2006 | 61 | M | AIP，シェーグレン症候群 | 左腎低濃度腫瘤 | リンパ節 | 1.09 | 730 | ステロイド | 軽快 |
| Saeki | 2006 | 60 | M | なし | 両側腎腫大 | リンパ節，肝，唾液腺 | 1.75 | 350 | ステロイド | 軽快 |
| Nakamura | 2006 | 52 | M | AIP | 両側多発結節影 | 唾液腺 | 0.8 | 1,430 | ステロイド | 軽快 |
| Shimoyama | 2006 | 40 | F | なし | まだら状病変，腎杯拡張 | 涙腺，唾液腺 | 0.74 | 2,400 | ステロイド | 軽快 |
| Rudmik | 2006 | 52 | M | なし | 多発低濃度腫瘤 | 膵 | 0.76 | 上昇 | ステロイド | 画像上再発 |
| Saeki | 2007 | 68 | M | なし | 異常所見なし | 唾液腺 | 1.37 | 670 | ステロイド | 軽快 |
| Saeki | 2007 | 55 | M | AIP | 異常所見なし | 唾液腺　膵 | 2.1 | 1,780 | ステロイド | 軽快 |
| Cornell | 2007 | 71 | M | 唾液腺炎 | 両側多発腎腫瘤 | 肺，胆管，膵，後腹膜，リンパ節 | 0.9 | 1,030 | 記載なし | 記載なし |
| Cornell | 2007 | 57 | M | なし | 腎腫瘤 | 膵，唾液腺 | 正常 | 不明 | 記載なし | 記載なし |
| Cornell | 2007 | 45 | M | 肺結節 | 両側腎腫大，多発腎腫瘤 | 肝 | 7 | 不明 | 記載なし | 記載なし |
| Katano | 2007 | 68 | F | なし | 異常所見なし | 膵，肝，胆管，後腹膜 | 2 | 372 | ステロイド，シクロスポリン | 軽快 |
| Yoneda | 2007 | 68 | M | 膵炎，胆管炎 | 両側腎腫大 | 膵，胆管，肝 | 3.6 | 2,350 | ステロイド | 軽快 |
| Murashima | 2007 | 58 | F | なし | 多発低濃度腫瘤 | なし | 0.9 | 352 | ステロイド | 軽快 |
| Saeki | 2008 | 83 | M | 前立腺肥大症 | 異常所見なし | なし | 1.48 | 924 | ステロイド | 軽快 |
| Tanigawa | 2008 | 76 | M | なし | 異常所見なし | 胆管，リンパ節 | 不明 | 165 | 透析，ステロイド | 蛋白尿持続 |
| Aoki | 2009 | 48 | F | なし | 異常所見なし | 涙腺　唾液腺 | 2.52 | 1,410 | ステロイド | 軽快 |
| Naitoh | 2009 | 62 | F | AIP，唾液腺炎 | 低濃度腫瘤 | 膵 | 1.07 | 555 | ステロイド | 記載なし |
| Dhobale | 2009 | 69 | M | 涙腺腫大 | びまん性腫大 | 膵，唾液腺，リンパ節，肺，胸膜 | 2.8 | 1,850 | ステロイド | 軽快 |
| Saida | 2010 | 78 | M | AIP，前立腺肥大症 | 両側まだら状病変 | 唾液腺 | 6.17 | 1,460 | ステロイド | 維持透析 |
| Tsubata | 2010 | 78 | M | なし | 異常所見なし | なし | 5.6 | 1,800 | ステロイド | 軽快 |
| Shoji | 2010 | 56 | F | なし | 腎腫瘤 | なし | 不明 | 不明 | 腎摘出術 | 記載なし |
| 自験例 | 2010 | 66 | M | AIP，腎癌，甲状腺癌 | 多発低濃度腫瘤 | なし | 1 | 1,020 | ステロイド | 軽快 |

AIP : autoimmune pancreatitis.

過観察が必要であると考えられた．

## 結　　語

腎癌の既往歴を有し，自己免疫性膵炎の治療寛解中に発症したIgG4関連尿細管間質性腎炎の1例を経験した．多発腎腫瘤の鑑別診断として，IgG4関連尿細管間質性腎炎も考慮する必要があると考えられた．

## 文　　献


1）Hamano H, Kawa S, Horiuchi A, et al. : High serum IgG4 concentrations in patients with sclerosing pancreatitis. N Engl J Med **344** : 732–738, 2001

2）Yamamoto M, Takahashi H, Naishiro Y, et al. : Mikulicz's disease and systemic IgG4-related plasmacytic syndrome (SIPS). Nihon Rinsho Meneki Gakkai Kaishi **31** : 1–8, 2008

3）Saeki T, Saito A, Hiura T, et al. : Lymphoplasmacytic infiltration of multiple organs with immunoreactivity for IgG4 : IgG4-related systemic disease. Intern Med **45** : 163–167, 2006

4）Zen Y, Kitagawa S, Minato H, et al. : IgG4-positive plasma cells in inflammatory pseudotumor (plasma cell granuloma) of the lung. Hum Pathol **36** : 710–717, 2005

5）谷川佳世子，大久保陽一郎，中山晴男，ほか：胆管炎と間質性腎炎で発症したIgG4関連硬化性疾患の1例．診断病理 **25** : 222–225, 2008

6）Oguchi T, Okada M, Endo F, et al. : IgG4-related idiopathic retroperitoneal fibrosis : a case report. Hinyokika Kiyo **55** : 745–748, 2009

7）Yoshimura Y, Takeda S and Ieki Y : IgG4-associated prostatitis complicating autoimmune pancreatitis. Intern Med **45** : 897–901, 2006
8）Takeda S, Haratake J, Kasai T, et al. : IgG4-associated idiopathic tubulointerstitial nephritis complicating autoimmune pancreatitis. Nephrol Dial Transplant **19** : 474–476, 2004
9）Saeki T, Nishi S, Imai N, et al. : Clinicopathological characteristics of patients with IgG4-related tubulointerstitial nephritis. Kidney Int **78** : 1016–1023, 2010
10）Takahashi N, Kawashima A, Fletcher JG, et al. : Renal involvement in patients with autoimmune pancreatitis : CT and MR imaging findings. Radiology **242** : 791–801, 2007
11）加藤徳介，柴田孝則，足利栄仁，ほか：腎生検所見から何を学ぶか．自己免疫性膵炎に合併した尿細管間質性腎炎の 1 例．腎と透析 **55** : 641–648, 2003
12）Uchiyama-Tanaka Y, Mori Y, Kimura T, et al. : Acute tubulointerstitial nephritis associated with autoimmune-related pancreatitis. Am J Kidney Dis **43** : 18–25, 2004
13）Nakamura H, Wada H, Origuchi T, et al. : A case of IgG4-related autoimmune disease with multiple organ involvement. Scand J Rheumatol **35** : 69–71, 2006
14）Rudmik L, Trpkov K, Nash C, et al. : Autoimmune pancreatitis associated with renal lesions mimicking metastatic tumours. CMAJ **15** : 367–369, 2006
15）Katano K, Hayatsu Y, Matsuda T, et al. : Endocapillary proliferative glomerulonephritis with crescent formation and concurrent tubulointerstitial nephritis complicating retroperitoneal fibrosis with a high serum level of IgG4. Clin Nephrol **68** : 308–314, 2007
16）Murashima M, Tomaszewski J and Glickman JD : Chronic tubulointerstitial nephritis presenting as multiple renal nodules and pancreatic insufficiency. Am J Kidney Dis **49** : 7–10, 2007
17）Saeki T, Imai N, Ito T, et al. : Membranous nephropathy associated with IgG4-related systemic disease and without autoimmune pancreatitis. Clin Nephrol **71** : 173–178, 2009
18）才田　優，本間則行，濱 ひとみ，ほか：自己免疫性膵炎の治療後，腎機能障害が進行した IgG4 関連尿細管間質性腎炎の 1 例．日腎会誌 **52** : 73–79, 2010
19）Shoji S, Nakano M, Usui Y, et al. : IgG4-related inflammatory pseudotumor of the kidney. Int J Urol **17** : 389–390, 2010
20）Tsubata Y, Akiyama F, Oya T, et al. : IgG4-related chronic tubulointerstitial nephritis without autoimmune pancreatitis and the time course of renal function. Intern Med **49** : 1593–1598, 2010

(Received on November 2, 2010
Accepted on February 15, 2011)