G-CSF 産生腎紡錘細胞癌に Gemcitabine＋Doxorubicin 併用化学療法が著効した1例

神田　壮平[1]，井上　高光[1]，鶴田　大[1]，千葉　修治[1]
小原　崇[1]，齋藤　満[1]，熊澤　光明[2]，土谷　順彦[1]
佐藤　滋[1]，羽渕　友則[1]
[1]秋田大学医学部生殖発達医学講座腎泌尿器科学分野，[2]仙北組合総合病院泌尿器科

GRANULOCYTE COLONY STIMULATING FACTOR-PRODUCING SPINDLE CELL RENAL CELL CARCINOMA SUCCESSFULLY TREATED BY CHEMOTHERAPY CONSISTING OF GEMCITABINE AND DOXORUBICIN

Souhei Kanda[1], Takamitsu Inoue[1], Hiroshi Tsuruta[1], Shuji Chiba[1], Takashi Obara[1], Mitsuru Saito[1], Teruaki Kumazawa[2], Norihiko Tsuchiya[1], Shigeru Satoh[1] and Tomonori Habuchi[1]
[1] *The Department of Urology, School of Medicine, Akita University*
[2] *The Department of Urology, Senboku Kumiai General Hospital*

A 62-year-old female patient with a chief complaint of back pain and continuous fever was referred to our hospital. A computed tomography scan revealed a left renal tumor (76 × 54 × 67 mm) without a metastatic lesion. Laboratory examination showed an elevated white blood cell count of 23,200/μl. The patient underwent left radical nephrectomy and the histopathological diagnosis was spindle cell renal cell carcinoma (G3-4, pT4, pN2) with positive staining for granulocyte colony-stimulating factor. One month later, a computed tomography scan showed an enlarged locally recurrent tumor mass. Three cycles of combination chemotherapy consisting of gemcitabine (1,500 mg/m^2, day 1) and doxorubicine (50 mg/m^2, day 1) resulted in an 83% reduction of the tumor mass. A follow-up computed tomography scan after 2 weeks revealed rapid regrowth of the recurrent tumor. The patient died 199 days after the surgery. Combination chemotherapy consisting of gemcitabine and doxorubicin is a treatment option for patients with spindle cell renal cell carcinoma.

(Hinyokika Kiyo **57**: 385-389, 2011)

Key words: Spindle cell carcinoma, Chemotherapy

緒　　言

腎紡錘細胞癌は全腎細胞癌の1.2～23.6％を占め[1~7]，悪性度が高く予後不良であるとされている．進行癌では化学療法や免疫療法が行われるが，奏効率は非常に低く，標準的な治療方法は存在しない[5,7~10]．いっぽう顆粒球コロニー増殖因子（G-CSF）の産生により宿主の白血球増殖を刺激し，白血病様反応を惹起する腫瘍は稀であり，予後が悪いとされている[11]．今回われわれは G-CSF 産生腎紡錘細胞癌の局所再発巣に対し，gemcitabine＋doxorubicin 併用化学療法を施行し，短期間であるが，著効がえられた1例を経験したので報告する．

症　　例

患者：62歳，女性

主訴：発熱，腰背部痛

既往歴：特記事項なし

現病歴：2007年7月，持続する腰背部痛および37.5°C 前後の弛張熱で当院内科受診．CT で左腎腫瘍を認め，当科を紹介された．

入院時検査所見：血算；WBC 23,200/μl，RBC 340×10^4/μl，Hb 9.4 g/dl，Plt 35.8×10^4/μl，CRP 22.40 mg/dl，LDH 171 U/L，ALP 1,108 IU/l，Ca 8.4 mg/dl，Alb 3.0 g/dl．WBC および CRP の高度上昇と，軽度の貧血および ALP の高度上昇を認めた．その他異常所見を認めなかった．

画像診断：術前 CT で左腎中央から下極内側に76×54×67 mm の腫瘍を認めた（Fig. 1）．腸腰筋との境界は不明瞭であった．リンパ節腫大，遠隔転移は認めず，cT3aN0M0 と診断．尿細胞診は class II であった．

入院後経過：2007年8月，根治的左腎摘除術を施行した．シェブロン切開にて経腹的に左腎に到達．一部

Fig. 1. Preoperative enhanced computed tomography scan revealed a 76×54×67 mm left renal tumor.

腸腰筋筋膜への癒着があり筋膜ごと左腎を摘除した．手術時間 6 時間21分，出血 3,242 ml であった．病理組織所見は，高度の核異型を示す紡錘形腫瘍細胞および淡明細胞癌の混在を認めた（Fig. 2A）．腎周囲脂肪，左腸腰筋筋膜および静脈への浸潤，複数の腎門部リンパ節転移を認めた．以上よりSpindle cell renal carcinoma，G3-4，INF γ，v（+），pT4，pN2，M0，stage IV の診断であった．Vimentin陽性（Fig. 2B），G-CSF 染色陽性（Fig. 2C）より G-CSF 産生腎紡錘細胞癌と診断された．

術後経過：術後 6 日で解熱および WBC，CRP の正常化を認め，術後18日で退院した（Fig. 3）．術後31日より夜間 38°C 台の発熱出現．発熱が持続するため術後38日に救急外来受診．WBC 36,800/μl，CRP 12.16 mg/dl と高度の炎症反応を認めた．術後47日の CT で 80×55×90 mm と巨大な局所再発と思われる腫瘤を認めた（Fig. 4A）．

術後48日より局所再発巣に対し，gemcitabine（1,500 mg/m^2，day 1）および doxorubicin（50 mg/m^2，day 1）を併用した化学療法（GA 療法）を 14-day-cycle で 3 コース施行した．術後95日の CT で，局所再発巣は 35×20×50 mm まで縮小した．RECIST[12] では縮小率55.8%，1999年版の日本病理学会腎癌取扱い規約では縮小率83.4%で，いずれも効果判定は PR であった（Fig. 4B）．化学療法中から発熱は消失し食欲も改善．全身状態は著明に改善した．

有害事象として，3 コース目から grade 3[13] の間質性肺炎を発症し，メチルプレドニゾロン 1,000 mg 3 日間によるステロイドパルス療法を行い，解熱および呼吸苦が改善した．そのほか，grade 4 の白血球減少，grade 3 の口内炎を認めた．

GA 療法は著効したが，間質性肺炎の発症により術

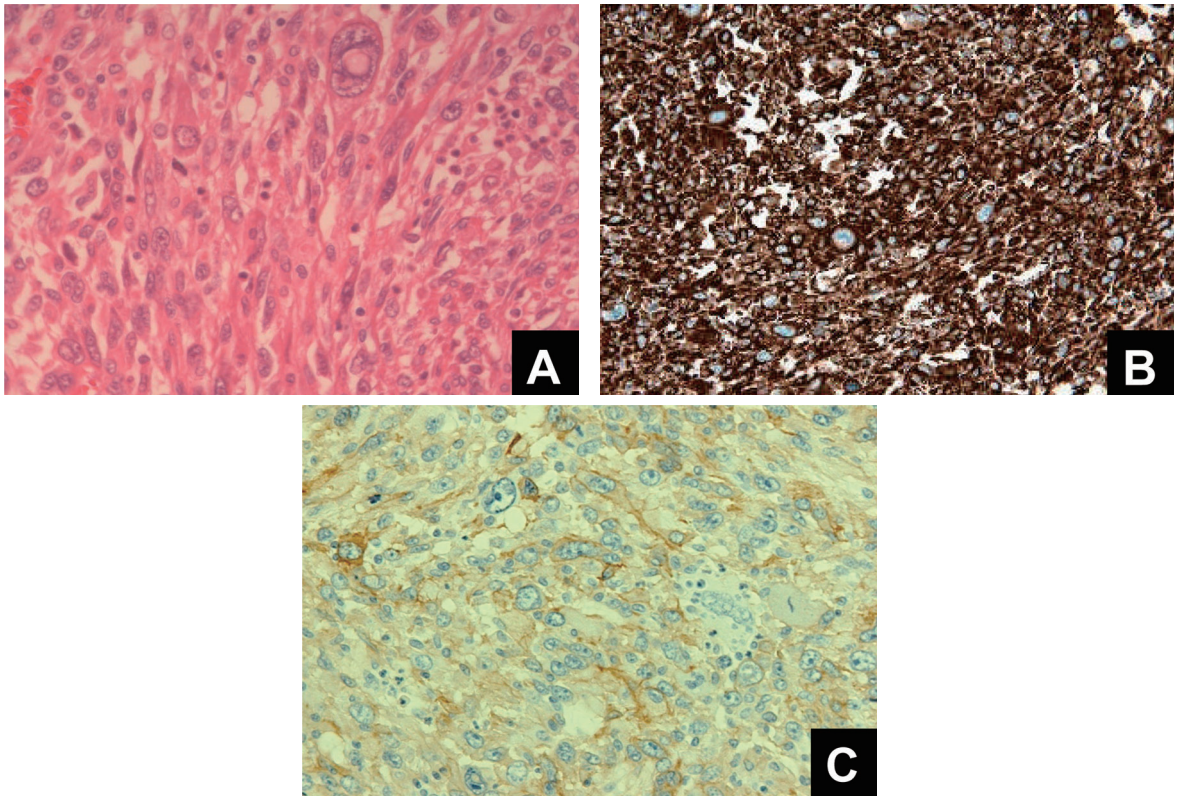

Fig. 2. Histopathological examination of the nephrectomy specimen revealed a mixture of clear cell and high-grade spindle cell carcinoma. Staining for G-CSF using anti-human G-CSF antibody (mouse IgG1, #270876, Seikagaku Corp., Tokyo, Japan) was positive (C). (A : hematoxylin and eosin stain ×400, B : vimentin ×400, C : G-CSF ×400).

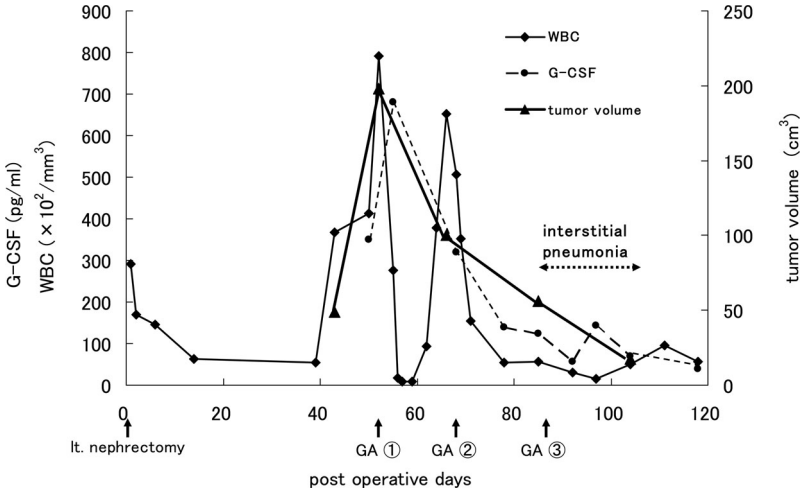

Fig. 3. Clinical course and laboratory results of white blood cell count (/mm^3), serum G-CSF level (pg/ml), and tumor volume (cm^3).

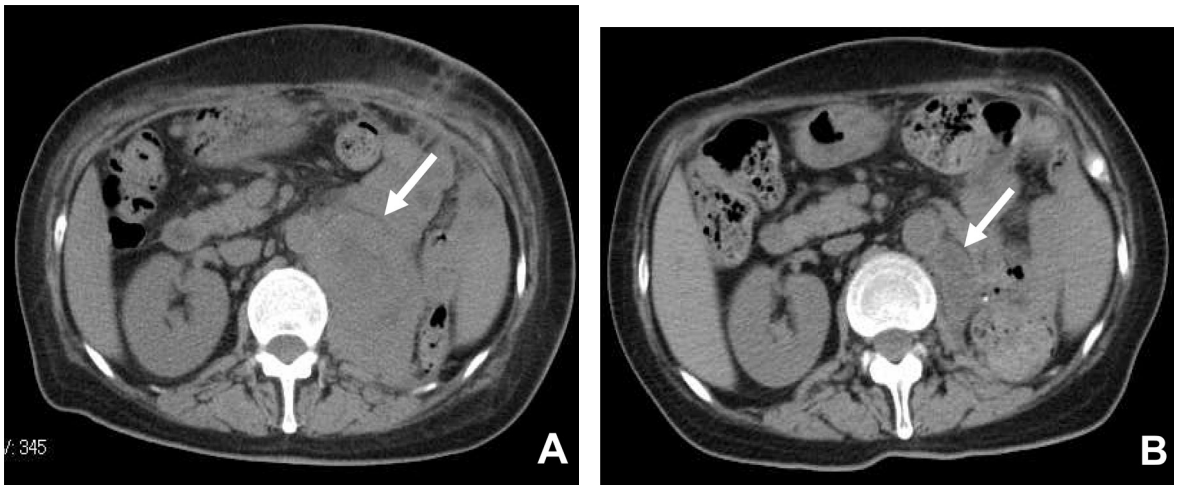

Fig. 4. Computed tomography scan revealing an 80×55×90 mm locally recurrent tumor mass (A). The tumor mass decreased to 35×20×50 mm after three courses of combined chemotherapy with gemcitabine and doxorubicin (B).

後112日に一旦休薬とし退院した．術後129日の CT で局所再発巣は再増大を認め，術後137日より GA 療法４コース目を施行したが，腫瘍縮小効果なく，GA 療法抵抗性として継続は断念した．その後全身状態悪化し，術後199日に永眠した．

考　　察

腎紡錘細胞癌は，腎細胞癌の1.2～23.6％と比較的稀であり[1~7]，急速に進行し，平均余命２～９カ月とその予後はきわめて不良である[7,10,14,15]．組織学的には，多形性紡錘細胞あるいは肉腫様悪性巨細胞に，淡明細胞癌や顆粒細胞癌が混在することが特徴である[5]．

腎紡錘細胞癌患者の多くは診断時に局所進行もしくは遠隔転移を有しており，手術療法単独ではしばしば根治不能である[16]．免疫療法が腎紡錘細胞癌に有効であったとする報告もほとんどない[8]．2010年の National Comprehensive Cancer Network のガイドラインでも淡明細胞癌に対しては分子標的薬が推奨されているが，紡錘細胞癌（肉腫様腎癌）に対しては化学療法なども選択肢として挙げられている．化学療法では，軟部組織肉腫に対するレジメンを基にしたものが多いが，効果が認められたのは，MAID 療法[8]，CYVADIC 療法[2]，DECAV 療法[17]，DI 療法[5,18] など，doxorubicin を含むレジメンが多い[8]．その中でも Nanus らにより報告された doxorubicin に gemcitabine を併用した化学療法（GA 療法）の成績は，20例中２例の CR，平均有効期間５カ月と，際立って良好であった[16]．また，腎紡錘細胞癌に対し分子標的治療を施行した Staehler らの報告によると，GA 療法を施行した15例中 PR は０例であり，９例の PD 症例に sorafenib を使用したが，PR は１例のみであった[19]．

分子標的治療が本邦で保険適応となる以前の症例であったことも理由として挙げられるが，今回われわれ

は最も成績の良好であった Nanus らの GA 療法を本症例に施行した．1例のみの報告であり，また奏効期間は約3カ月と非常に短いが，腫瘍径を著明に縮小させ，また全身状態も著明に改善させたことは特筆に値する．残念ながら有害事象の間質性肺炎により中止を余儀なくされたが，継続出来ていれば CR を達成できた可能性も否定できない．

コロニー刺激因子は骨髄中の白血球に分化する幹細胞に作用して白血球の増殖および分化を促進するが，G-CSF はその1つで顆粒球系前駆細胞の増殖，分化を促進する[20]．G-CSF 産生腫瘍は1977年の Asano らの G-CSF 産生肺癌の報告以来その存在が知られるようになったが[21]，一般に G-CSF 産生腫瘍はほとんどが低分化または未分化で予後はきわめて不良である[20,22]．G-CSF 産生尿路悪性腫瘍の報告は少なく，今回われわれが調べえた限りでは，膀胱64例，腎16例（自験例含む），腎盂尿管13例のみであった[23~25]．G-CSF 産生腎悪性腫瘍の組織型は調べえる範囲では淡明細胞癌2例，腺癌（詳細不明）1例，腺癌（多型細胞癌）1例，横紋筋肉腫1例，ベリニ管癌1例，紡錘細胞癌2例であった[20,24]．腎摘除術，免疫療法，化学療法を施行されているが，いずれも診断後1年以内に死亡しておりその予後は不良である[20,24]．

G-CSF 産生腫瘍の診断基準は，1）成熟好中球を主体とした高度の顆粒球増多，2）血清および尿中 G-CSF 活性の上昇，3）免疫組織化学的染色による腫瘍中の G-CSF の証明，4）腫瘍の摘除や治療による顆粒球数，血清 G-CSF 活性の正常化，とされている[20]．自験例は上記1）～4）のすべての項目を満たしている．

結　　語

きわめて予後の悪い G-CSF 産生肉腫様腎細胞癌に対し GA 療法が奏効したことは特筆に価し，今後治療選択肢の1つとなりえると考え，若干の文献的考察を加え報告した．

参 考 文 献

1）Ro JY, Ayala AG, Sella A, et al.: Sarcomatoid renal cell carcinoma: clinicopathologic: a study of 42 cases. Cancer **59**: 516–526, 1987

2）Sella A, Logothetis CJ, Ro JY, et al.: Sarcomatoid renal cell carcinoma: a treatable entity. Cancer **60**: 1313–1318, 1987

3）Bertoni F, Ferri C, Benati A, et al.: Sarcomatoid carcinoma of the kidney. J Urol **137**: 25–28, 1987

4）Oda H and Machinami R: Sarcomatoid renal cell carcinoma: a study of its proliferative activity. Cancer **71**: 2292–2298, 1993

5）Culine S, Bekradda M, Terrier-Lacombe MJ, et al.: Treatment of sarcomatoid renal cell carcinoma: is there a role for chemotherapy? Eur Urol **27**: 138–141, 1995

6）Cangiano T, Liao J, Naitoh J, et al.: Sarcomatoid renal cell carcinoma: biologic behavior, prognosis, and response to combined surgical resection and immunotherapy. J Clin Oncol **17**: 523–528, 1999

7）Mian BM, Bhadkamkar N, Slaton JW, et al.: Prognostic factors and survival of patients with sarcomatoid renal cell carcinoma. J Urol **167**: 65–70, 2002

8）Bangalore N, Bhargava P, Hawkins MJ, et al.: Sustained response of sarcomatoid renal cell carcinoma to MAID chemotherapy: case report and review of the literature. Ann Oncol **12**: 271–274, 2001

9）Amato RJ: Therapy for patients with uncommon histologic varieties of renal cell carcinoma. In: Renal cell carcinoma: molecular biology, immunology, and clinical management. Edited by Bukowski RM and Novick AC, pp 397–405: Humana Press, Totowa, NJ, 2000

10）Escudier B, Droz JP, Rolland F, et al.: Doxorubicin and ifosfamide in patients with metastatic sarcomatoid renal cell carcinoma: a phase II study of the Genitourinary Group of the French Federation of Cancer Centers. J Urol **168**: 959–961, 2002

11）佐藤　勉，山内尚文，小林大介，ほか：Granulocyte colony stimulating factor（G-CSF）産生腎癌．臨血 **38**：1189–1193，1997

12）Patrick T, Susan G, Arbuck, EA, et al.: New guidelines to evaluate the response to treatment in solid tumors. J Natl Cancer Inst **92**: 205–216, 2000

13）有害事象共通用語規準 v3.0 日本語訳 JCOG/JSCO 版

14）Peralta VM, Moch H, Amin M, et al.: Sarcomatoid differentiation in renal cell carcinoma: a study of 101 cases. Am J Surg Pathol 25: 275–284, 2001

15）Cheville JC, Lohse CM, Zincke H, et al.: Comparisons of outcome and prognostic features among histologic subtypes of renal cell carcinoma. Am J Surg Pathol **27**: 612–624, 2003

16）Nanus DM, Garino A, Milowsky MI, et al.: Active chemotherapy for sarcomatoid and rapidly progressing renal cell carcinoma. Cancer **101**: 1545–1551, 2004

17）Lupera H, Theodore C, Ghosn M, et al.: Phase II trial of combination chemotherapy with dacarbazine cyclophosphamide, cisplatin, doxorubicin, and vindesine (DECAV) in advanced renal cell cancer. Urology **34**: 281–283, 1989

18）Schutte J, Mouridsen HT, Stewart W, et al.: Ifosfamide plus doxorubicin in previously untreated patients with advanced soft tissue sarcoma: the EORTC Soft Tissue and Bone Sarcoma Group. Eur J Cancer **26**: 558–561, 1990

19）Staehler M, Haseke N, Roosen A, et al.: Sorafenib after combination therapy with gemcitabine plus doxorubicine in patients with sarcomatoid renal cell carcinoma: a prospective evaluation. Eur J Med Res **15**: 287–291, 2010

20）安田弥子，二瓶直樹，阿部　拓，ほか：顆粒球コロニー刺激因子産生腎癌の 1 例．臨泌 **49**：1027–1030，1995
21）Asano S, Uabe T, Okabe T, et al.: Demonstration of granulocytic factor (s) in the plasma of nude mice transplanted with a human lung cancer and in the tumor tissue. Blood **49**: 845–852, 1977
22）佐藤　勉，山内尚文，小林大介，ほか：Granulocyte colony stimulating factor（G-CSF）産生腎癌．臨血 **38**：1189–1193，1997
23）福原秀雄，田村賢司，山崎一郎，ほか：G-CSF 産生腎盂扁平上皮癌の 1 例．泌尿紀要 **56**：505–508，2010
24）森川弘史，山田幸央，小田裕之，ほか：G-CSF 産生ベリニ管癌の 1 例．泌尿紀要 **47**：485–487，2001
25）森　喬史，吉川和朗，稲垣　武，ほか：急激な転帰をたどった G-CSF 産生腎細胞癌の 1 例．泌尿紀要 **52**：820，2006

(Received on January 12, 2011
Accepted on March 28, 2011)