膀胱転移を来たした腎細胞癌の1例

和田　晃典，前澤　卓也，影山　　進
上仁　数義，成田　充弘，岡田　裕作
滋賀医科大学泌尿器科学講座

BLADDER METASTASIS OF RENAL CELL CARCINOMA: REPORT OF A CASE

Akinori Wada, Takuya Maezawa, Susumu Kageyama,
Kazuyoshi Johnin, Mitsuhiro Narita and Yusaku Okada
The Department of Urology, Shiga University of Medical Science

A 65-year-old man presented with gross hematuria in 2004. Computed tomography (CT) showed a left renal mass, and he underwent laparoscopic radical nephrectomy. Pathological diagnosis was clear cell carcinoma (pT2N0M0, G2＞G3). Four years later, a right adrenal tumor was disclosed by follow-up CT. Then laparoscopic adrenectomy was performed. Histology showed metastasis of the renal clear cell carcinoma. In 2009, he noticed gross hematuria, and cystoscopy revealed a 2cm solitary, non-papillary tumor at the anterior wall of the bladder. At the same time, small solitary liver metastasis (6 mm) was observed on abdominal CT. Transurethral resection of the bladder tumor and resection of liver tumor was performed, and pathological diagnosis was clear cell carcinoma both in vesical and hepatic masses. Nine months after the last surgery, he is living with no obvious tumor recurrence. To our knowledge this case is the 34th case of bladder metastasis from renal cell carcinoma in the Japanese literature. We reviewed literature and discuss the clinical features of bladder metastasis of renal cell carcinoma.

(Hinyokika Kiyo **57**: 381-383, 2011)

Key words: Renal cell carcinoma, Bladder metastasis

緒　　言

腎細胞癌は肺，肝，骨，リンパ節を中心にさまざまな臓器に転移すると報告されているが，膀胱や下部尿路への転移は比較的稀とされる[1]．今回われわれは，膀胱転移を来たした腎細胞癌の1例を経験したので若干の文献的考察を加え報告する．

症　　例

患者：65歳，男性

主訴：無症候性肉眼的血尿

既往歴：特記すべきことなし

家族歴：特記すべきことなし

現病歴：2004年8月，無症候性肉眼的血尿を契機に発見された左腎細胞癌に対し根治的左腎摘除術を施行，clear cell carcinoma G2＞G3，pT2N0M0と診断した．2008年1月，右副腎転移にて腹腔鏡下右副腎摘除術を施行した．2009年7月に無症候性肉眼的血尿を認め，膀胱鏡にて膀胱腫瘍を認めたため，精査加療目的で入院となった．

入院時現症：身長161 cm，体重65 kg，血圧135/72 mmHg，脈拍50回/分，体表リンパ節は触知せず．

入院時検査所見：CBCでは貧血認めず，白血球の上昇なし．CRPは陰性であり，LDH，α2グロブリンの上昇を認めず，血液生化学所見に異常は認めなかった．

尿所見：WBC 0～3/hpf，RBC 30～40/hpfと血尿を認め，尿細胞診はclass IIIbであった．

膀胱鏡所見：膀胱鏡にて膀胱前壁に非乳頭状有茎性腫瘍を認めた（Fig. 1）．

画像所見：胸部CT上，明らかな転移を認めなかっ

Fig. 1. Cystoscopy revealed solitary, non-papillary, and pedunculated tumor at the anterior wall of the bladder.

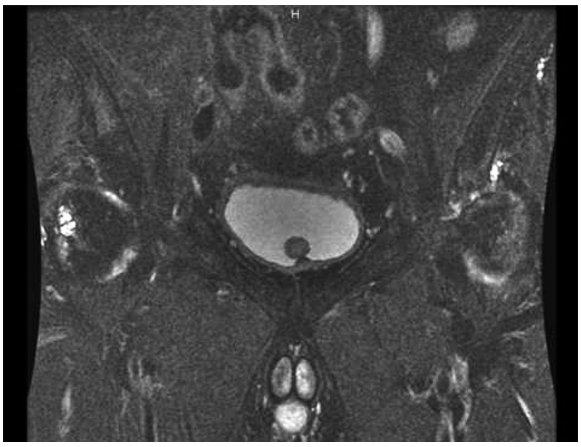

Fig. 2. MRI showed low intensity mass in the bladder (T2 weighted image).

た．腹部 CT では肝 S7 領域に径 6 mm 大の早期相で強い造影効果を呈する腫瘍を認め，膀胱前壁に造影効果の強い径 20 mm 大の腫瘤を認めた．MRI 上明らかに筋層浸潤を疑う所見は認めなかった（Fig. 2）．

入院後経過：2009年 8 月 TUR-BT を施行した．病理診断は clear cell carcinoma（Fig. 3）で腫瘍基部に筋層浸潤は認めなかった．同年10月，肝腫瘍に対して腫瘍切除術を施行し，病理結果は clear cell carcinoma であり，腎細胞癌の転移と診断した．2010年 7 月現在，再発および転移を認めず，免疫療法・分子標的薬による術後補助療法は行わず外来経過観察中である．

考　　察

腎細胞癌の遠隔転移は肺・肝・骨などに多く見られるが，膀胱転移は比較的稀とされ，その頻度は腎細胞癌剖検例において，1.6～2.4％と報告されている[1,2]．

文献上検索しえた本邦33症例[3~14]に自験例を加えた34症例についてまとめた．

男女比23：11と男性に多く，平均年齢は64歳（12～87歳）であった．原発巣摘除から膀胱転移までの期間は平均29.5カ月（0～204カ月）で，約80％の症例で肉眼的血尿を契機に診断されている．膀胱の転移巣はすべて膀胱内腔へ突出し，膀胱外壁へ転移した症例の報告は認めなかった．膀胱転移巣の画像的特徴としては腎癌と同様に早期に強く造影され，肉眼的特徴としては表面平滑な非乳頭状有茎性腫瘍で表面および周囲



Fig. 3. Pathological examination by TURBT showed a clear cell carcinoma (HE ×20); and primary renal cell carcinoma (HE ×20) and liver metastasis (HE ×10).

Table 1. Intervals between first diagnosis of renal cell carcinoma and vesical metastasis and presence of other organ metastasis according to TNM stage

TNM stage	n	初発から膀胱転移診断までの期間 平均月数（range）	併存他臓器転移	
			無	有
Ⅰ＋Ⅱ	12	53.66（5-204）	7（58 %）	5（42 %）
Ⅲ＋Ⅳ	8	8.75（0- 36）	3（37.5%）	5（62.5%）
Total	20	35.7（0-204）	10（50 %）	10（50 %）

に血流の豊富な腫瘍の形態をとることが多いようである．また再発はすべて単発であり，多発した症例は認めなかった．記述のある20例について腎癌の stage 別に膀胱転移出現までの期間をみると，low stage ほど出現までの期間が長く，また膀胱転移単独で発見される症例が多い傾向にあった（Table 1）．治療は経尿道的手術が主体であり，術前画像検査にて明らかに筋層浸潤を疑う症例では膀胱部分切除術が施行されている．病理組織型は，記述のある30例についてみると26例が clear cell subtype であり，80％以上を占めていた．腎細胞癌発見から6カ月以内に転移の見つかった症例を同時性とする松尾ら[11]の定義を引用すると，同時性の症例は約40％（15例）であった．

また，膀胱転移診断時に半数以上（18例）の症例ですでに尿路外臓器転移を来たしている．これら尿路外臓器転移を伴った症例では，1年生存率が12.5％と報告されており[15]，予後不良である．一方，転移臓器が膀胱のみの症例では3年生存率80％で比較的予後良好とされている[16]．腎細胞癌の膀胱転移の予後は尿路外臓器転移の有無により大きく左右されると思われる．

膀胱への転移経路としては，血行性，リンパ行性に加え，尿路内播種の経路も考えられている[17]．

膀胱転移部位が確認できた30症例では，尿管口周囲に発生する転移は患側腎と同側のみであり，対側尿管口近傍には認めなかった．腎盂癌では尿流性の経路が主で，患側の尿管口周囲に腫瘍が多く認められる．腎癌の膀胱転移も尿管口周囲に発生する転移は患側のみで，以上より尿流を介した尿路内播種の転移経路が関与している可能性が考えられた[7]．

一方，同側尿管口部以外の膀胱内転移は血行性，リンパ行性転移の可能性が高いと考えられる．自験例では腫瘍は膀胱前壁にあり，同時に肝転移を来たしていることから，血行性転移の関与の可能性が高いと考えられた．今後膀胱も含めた注意深い経過観察が重要と思われる．

結　　語

膀胱転移を来たした腎細胞癌の1例を経験したので報告した．腎細胞癌術後の経過観察において血尿を認めた場合，稀ではあるが，膀胱転移を念頭に置く必要があると考えられた．

参 考 文 献

1）Saitoh H：Distant metastasis of renal cell adenocarcinoma. Cancer **48**：1487-1491, 1981
2）大越正秋，長谷川 昭：腎腺癌の臨床病理学的統計．日泌尿会誌 **59**：1105-1116，1968
3）髙橋英二，池上修生，住友 誠，ほか：腎細胞癌の膀胱転移．臨泌 **55**：489-491，2001
4）高玉勝彦，林 志隆，細川広巳，ほか：腎細胞癌の膀胱転移の1例．泌尿器外科 **7**：63-65，1994
5）山下真寿男，小田芳経，守殿貞夫：腎細胞癌の膀胱転移の1例．西日泌尿 **50**：985-987，1988
6）久米春喜，饒村静江，新美文彩，ほか：膀胱内転移を認めた腎細胞癌の2例．日泌尿会誌 **98**：718-722，2007
7）川上憲裕，橋本 博，加藤祐司：膀胱転移した腎細胞癌．臨泌 **59**：419-421，2005
8）谷川克己，松下一男：腎細胞癌の膀胱転移の1例．泌尿紀要 **36**：927-929，1990
9）中西泰一，有澤千鶴，安藤正夫：単純性膀胱転移を来たした右腎細胞癌の1例．泌尿紀要 **52**：937-939，2006
10）Kagota M, Irie K, Hosaka Y, et al.：Bladder metastasis of renal cell carcinoma：a case study. Acta Urol Jpn **53**：571-574, 2007
11）Matuo M, Koga S, Nishikido M, et al.：Renal cell carcinoma with solitary metachronous metastasis to the urinary bladder. Urology **60**：911-912, 2002
12）Shiraishi K, Mohri J, Inoue R, et al.：Metastatic renal cell carcinoma to the bladder 12 years after radical nephrectomy. Int J Urol **10**：453-455, 2003
13）岡崎 浩，鈴木光一，鈴木孝憲：膀胱転移で発見された腎細胞癌の1例．泌尿器外科 **15**：569-572，2002
14）鴨田慎二，原林 透，鈴木 信，ほか：腎癌の膀胱・尿管転移と膀胱移行上皮癌を合併した1例．日泌尿会誌 **94**：705-708，2003
15）柳沢良三，松木克之，鈴木 徹，ほか：大脳転移を切除しえた腎癌2例の報告と本邦文献例の検討．日泌尿会誌 **79**：925-932，1988
16）Remis RE and Halverstadt DB：Metastatic renal cell carcinoma to the bladder：case report and review of the literature. J Urol **136**：1294-1296, 1986
17）谷川克己，松下一男：腎細胞癌の膀胱転移の1例．泌尿紀要 **36**：927-929，1990

(Received on January 12, 2011
Accepted on March 28, 2011)