# 小児期に発症し40年を経て摘除された精巣成熟奇形腫の1例

高田　聡[1]，細川　幸成[1]，豊島　優多[1]
林　美樹[1]，藤本　清秀[2]，平尾　佳彦[2]
[1]多根総合病院泌尿器科，[2]奈良県立医科大学泌尿器科

# TESTICULAR MATURE TERATOMA WITH ONSET DURING CHILDHOOD AND REMOVED 40 YEARS LATER : A CASE REPORT

Satoshi Takada[1], Yukinari Hosokawa[1], Yuta Toyoshima[1],
Yoshiki Hayashi[1], Kiyohide Fujimoto[2] and Yoshihiko Hirao[2]
[1]*The Department of Urology, Tane general Hospital*
[2]*The Department of Urology, Nara Medical University*

A 56-year-old man presented with a painless mass in the left scrotum. The mass was first noticed when he was a junior high school student, and it had been left for about 40 years. The intrascrotal tumor of 7 cm in diameter was elastic soft and smooth. The serum levels of $\alpha$-fetoprotein, $\beta$-human chorionic gonadotropin and lactate dehydrogenase were within each individual normal range. He was diagnosed as having a left testicular tumor (cT1N0M0) and underwent left high orchiectomy. Histopathological diagnosis was mature teratoma without any malignant germ cell components. No evidence of recurrence has been observed for 4 years after the operation.

(Hinyokika Kiyo **57**: 455-458, 2011)

**Key words**: Testicular tumor, Mature teratoma

## 緒　言

成人の精巣成熟奇形腫は，発生頻度が低い稀な腫瘍である．一般に成熟奇形腫は，臨床的にもその予後は良好であると考えられているが，成人例では転移などの悪性の経過をたどることもあり，厳重な経過観察が必要である．今回われわれは，約40年間無治療であったと思われる精巣成熟奇形腫の1例を経験したので，若干の文献的考察を加えて報告する．

## 症　例

患者：56歳，男性

主訴：左陰嚢内容腫大

既往歴・家族歴：特記すべきことなし，3人の挙児を得ている．

現病歴：中学生の頃より左陰嚢内容の腫大を自覚していたが，痛みなどを認めず放置していた．2006年7月，精査希望にて近医受診．

左精巣腫瘍を疑われ，手術加療目的で同年8月当科紹介となった．

初診時現症：左陰嚢内容は鶏卵大に腫大しており，弾性軟，硬結なく，表面平滑な腫瘤を触知した．

血液検査所見：一般血液・生化学検査所見では，特に大きな異常は認めなかった．また，LDH 210 IU/l，AFP 2.5 ng/ml，$\beta$-HCG ＜0.10 ng/ml と腫瘍マーカーは正常値であった．

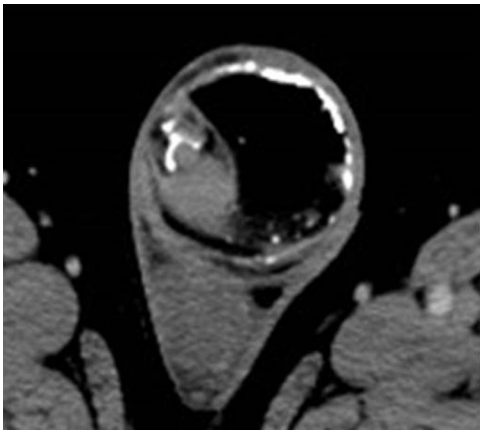

**Fig. 1.** CT showed 7cm tumor in the left scrotum.

陰嚢エコー：左精巣は内部不均一の腫瘤を認めた．

腹部骨盤 CT：左精巣に 7 cm 大の腫瘤を認め，大部分は脂肪の density を示していた．壁や内部の所々に石灰化や soft tissue density の部分も認めた（Fig. 1）．

胸部 CT：胸部やリンパ節などに明らかな異常所見は認めなかった．

以上より，左精巣腫瘍（cT1N0M0）の診断で2006年8月，腰椎麻酔下に左高位精巣摘除術を施行した．

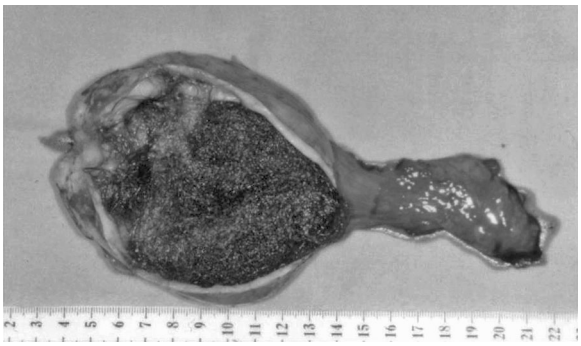

**Fig. 2.** Macroscopic findings showed testicular tumor with hair.

**Fig. 3.** Histopathologically, the tumor was composed of skin, hair, adipose tissue, and smooth muscle (H & E, ×100).

標本割面からは，毛髪成分が多数認められた（Fig. 2）.

病理組織所見：嚢胞内に毛髪が認められ，その他に皮膚組織，脂肪組織，平滑筋組織などが認められた．すべてよく成熟，分化しており，また全割標本で確認しても，積極的に悪性を示唆する所見は認められず，mature cystic teratoma と診断された（Fig. 3）.

術後4年を経過した現在，再発・転移などを認めていない.

## 考　　察

成人精巣における単一型奇形腫の発生率は，比較的稀で全精巣腫瘍の2.7～9%と報告されており[1~3]，その内，単一型の成熟奇形腫は，Stevens ら[3]の集計では81.2%であるとされている．一方，小児における精巣成熟奇形腫は，小児精巣腫瘍の38.4%を占める[4]と報告されている.

精巣の奇形腫の発生機序は，全能性を有する原始胚細胞（PGC）に由来するとされ，この細胞が，胎児性癌細胞となり，成熟・転移を起こし，未熟奇形腫の段階を経て成熟奇形腫に分化すると考えられている[5]．一般に奇形腫は良性の病理組織像を示すため，臨床的にもその予後は良好であると考えられ，特に小児例では，悪性成分を含まなければ，再発・転移を認めた報告はわれわれが文献上調べえた限り認められず，一般的にも経過良好と考えられており[6]，精巣温存手術が推奨される．一方，成人例では再発・転移を認める報告もあり，悪性疾患としての認識が必要で，Leibovitch ら[7]は，成人の報告例で，単一型奇形腫41例（成熟奇形腫22例，未熟奇形腫19例）について報告しており，高位精巣摘除術と後腹膜リンパ郭清術によって stage I として診断された症例18例（成熟奇形腫，未熟奇形腫の症例数は詳細不明）では，2例（11.1%）に再発を認めている．また，Heidenreich ら[8]の報告によると，単一型成熟奇形腫44症例のうち，高位精巣摘除術を施行し，画像診断および腫瘍マーカーの測定で stage I と診断された26症例に，引き続いて後腹膜リンパ郭清術を施行した結果，顕微鏡的リンパ節転移を5例（19.2%）の症例で認めたとしている．一方，93例の stage I の NSGCT について集計した Dunphy ら[9]の報告では，高位精巣摘除術後の経過中に転移を28例（30.0%）に認めたと報告している．これらをまとめると，単一型奇形腫は他の NSGCT と比較し，予後良好と考えられるが，再発の可能性は十分にあると理解できる.

このように，精巣成熟奇形腫は，小児成熟奇形腫か成人成熟奇形腫かによって予後が違い，小児例は良性として取扱われ，成人例は悪性胚細胞腫に準じた取扱いが必要となるため，いずれであるかの鑑別が重要である．その際に DNA ploidy が鑑別の助けになり，小児例では DNA euploid を示し，成人例では DNA aneuploid が多く検出される[10]と報告されている．また，胚細胞腫瘍を乳幼児の胚細胞腫瘍からなるⅠ型，思春期後の胚細胞腫瘍からなるⅡ型，精母細胞セミノーマからなるⅢ型の3群に分ける考え方が提唱されており，Ⅱ型は第12染色体短腕の同腕染色体を高率に有すると報告されている[11]．今回われわれの症例では，DNA ploidy の検討はできなかったが，第12染色体短腕の染色体増幅または欠失（Allelic imbalance）の有無を解析した．第12染色体短腕のSNP（rs2305220）（C/T 一塩基多型）のヘテロ接合性を利用し，Pyrosequence 法を用いて対立遺伝子の割合（allelic ratio）を測定した．症例のパラフィンブロックから抽出した DNA はこの SNP においてヘテロ接合性を示し，健常者末梢血リンパ球と比較し対立遺伝子のコピー数に差を認めなかった．この結果より，本症例において第12染色体短腕の欠失および増幅は生じていないと考えられ，症例は小児成熟奇形腫の可能性が高いと考えられた．小児成熟奇形腫とすれば，40年間無治療で経過しても良性のままであったことになり，また成人成熟奇形腫とすれば，40年間後腹膜に転移などを

起こさず経過したことになる．いずれにしても，その経過は natural course の観点から，非常に意義がある症例と考えている．

われわれの症例では，4年間経過した現在，転移を認めていないが，奇形腫のような組織学的に比較的分化した組織から転移が起こる機序として，Simmonds ら[12]は，①不適切な組織サンプリングにより，わずかな未分化胚細胞腫が見落とされていること，②奇形腫を含む混合型胚細胞腫の転移巣には，他の胚細胞腫に見られるのと同様な DNA の異常を有する奇形腫がしばしば含まれており，このことより奇形腫は分化が高度なため悪性化する潜在能力は低いものの，同じような悪性の表現型を持っている可能性があると考えられること，③86％の単一型奇形腫の患者で，腫瘍の隣接部に Carcinoma *in situ* が認められ，そのことが他の胚細胞腫と同様に奇形腫が Carcinoma *in situ* より発生することを示唆しており，Carcinoma *in situ* が悪性化や転移に関連している可能性がある，ということなどを挙げている．

Stage I の奇形腫の治療方針については，高位精巣摘除術を施行した後に Surveillance とする場合や，後腹膜リンパ郭清術やシスプラチンをベースとした術後補助化学療法を行う場合[7,8,12]もあり controversial である．われわれの症例では，全割標本でも単一型の成熟奇形腫を認めたのみで，Carcinoma *in situ* を認めず，また本症例の発症時期は，おそらく中学生時であり，以後放置されていたにもかかわらず，画像上，転移などを認めなかった経過からも悪性の可能性は考えにくく，これまでの報告からも，今後再発・転移を起こす可能性は低いと予想され，術後補助化学療法，後腹膜リンパ郭清術などは行わず，経過観察とした．

このように結果的に無治療で約40年近くに渡る長期間，再発・転移を起こさず経過した症例の報告は，非常に稀であると考えている．しかし，経過については本人の申告のみであり，正確な腫瘍の発生時期は不明であることから，今後も再発，転移の可能性は否定しきれず，経過観察は必要と考えている．

## 文　　献


1）Herr HW and LaQuaglia MP：Management of teratoma. Urol Clin North Am **20**：145-152, 1993
2）Mostofi FK：Testicular tumors：epidemiologic, etiologic, and pathologic features. Cancer **32**：1186-1201, 1973
3）Stevens MJ, Norman AR, Fisher C, et al.：Prognosis of testicular teratoma differentiated. Br J Urol **73**：701-706, 1994
4）福井準之助，中平正美：小児睾丸成熟奇形腫の3例．臨泌 **26**：497-503，1972
5）川野圭三，加納英人，鷲塚　誠，ほか：同時発見された，両側異組織精巣腫瘍の1例．泌尿器外科 **14**：1245-1247，2001
6）戎井浩二，中川修一，浦野俊一，ほか：長期間観察しえた小児精巣腫瘍11例の検討．西日泌尿 **58**：944-946，1996
7）Leibovitch I, Foster RS, Ulbright TM, et al.：Adult primary pure teratoma of the testis. The Indiana Experience. Cancer **75**：2244-2250, 1995
8）Heidenreich A, Moul JW, Mcleod DG, et al.：The role of retroperitoneal lymphadenectomy in mature teratoma of the testis. J Urol **157**：160-163, 1997
9）Dunphy CH, Ayala AG, Swanson DA, et al.：Clinical stage I nonseminomatous and mixed germ cell tumors of the testis：a clinicopathologic study of 93 patients on a surveillance protocol after orchiectomy alone. Cancer **62**：1202-1206, 1988
10）柏木　明，永森　聡，豊田健一，ほか：小児精巣腫瘍の核 DNA ploidy の検討―成人精巣腫瘍との相違について―．日泌尿会誌 **84**：1655-1659，1993
11）Reuter VE：Origins and molecular biology of testicular germ cell tumoes. Mod Pathol **18**：S51-60, 2005
12）Simmonds PD, Lee AHS, Theaker JM, et al.：Primary pure teratoma of the testis. J Urol **155**：939-942, 1996


(Received on November 18, 2010
Accepted on March 3, 2011)

## Editorial comment

疫学，臨床病態，遺伝子の表現型，染色体の構成，ゲノムインプリンティングから胚細胞腫瘍は5つの型に分けられる[1]．Ⅰ型は新生児，小児の奇形腫，卵黄嚢腫で，精巣，卵巣，仙骨，後腹膜，縦隔，頸部，脳に発生する．精細管内胚細胞腫瘍は見られない．Ⅱ型は16歳以上に発生するセミノーマ，非セミノーマで，精巣，卵巣，前縦隔，脳に発生する．Ⅱ型の胚細胞腫瘍すべてが 12p を過剰発現しており，精細管内胚細胞腫瘍から浸潤性の腫瘍になるのに必要な遺伝子を含んでいる．精細管内胚細胞腫瘍はセミノーマに分化するか，もう1つは胎児性癌を通して分化していく．胚内分化をすれば奇形腫になり，胚外分化をすれば絨毛癌か卵黄嚢腫瘍になる．Ⅲ型は精母細胞性セミノーマで精巣にのみ見られる．Ⅳ型は卵巣の類皮嚢胞，Ⅴ型は胞状奇胎である．

成熟奇形腫は小児と成人でまったく異なる疾患として取り扱う必要がある．すなわち本症例では，思春期前の発生か否かが大きな問題となる．著者らは，分子生物学的手法を用いて 12p の増幅が生じていないことを明らかにし，本症例がⅠ型（小児）の奇形腫であることを証明した．40年を経過しても小児の奇形腫は転移することがないことを示した貴重な症例である．

## 文　　献

1）Oosterhuis JW and Looijenga LH : Testicular germ-cell tumours in a broader perspedive. Nat Rev Cancer **5** : 210-222, 2005

神戸市立医療センター中央市民病院泌尿器科
川喜田睦司