男性不妊症例に発生した異時性両側性精巣腫瘍の1例

湊　のり子[1]，上阪　裕香[1]，山口唯一郎[1]
古賀　　実[1]，菅尾　英木[1]，木内　　寛[2]
[1]箕面市立病院泌尿器科，[2]健康保険連合会大阪中央病院泌尿器科

METACHRONOUS BILATERAL TESTICULAR TUMORS IN A CASE OF MALE INFERTILITY

Noriko Minato[1], Yuka Uesaka[1], Yuichiro Yamaguchi[1],
Minoru Koga[1], Hideki Sugao[1] and Hiroshi Kiuchi[2]
[1]*The Department of Urology, Minoh City Hospital*
[2]*The Department of Urology, Osaka Central Hospital*

A 42-year-old man referred to our hospital with the chief complaint of a solid mass of right scrotal contents. As ultrasonography revealed a right testicular tumor, right high orchiectomy was performed and the pathlogical diagnosis was testicular seminoma. At the age of 35-year-old, he was admitted to another hospital for male infertility due to azoospermia. Because left testicular tumor was found, left high orchiectomy was performed, with right testicular biopsy and testicular sperm extraction of the right testis at the same time. Pathological diagnosis revealed left testicular seminoma and no malignancy of the right testicular biopsy specimen. After the second operation, he has been receiving androgen replacement therapy, with no evidence of tumor recurrence.

(Hinyokika Kiyo **57**: 451-454, 2011)

Key words: Male infertility, Bilateral testicular tumors

緒　　言

男性不妊症患者の精巣腫瘍発生率が高いことは以前より言われており[1~3]，精巣腫瘍患者における対側精巣腫瘍の発生率も1.9～5.2%[4~7]程度と高いことが知られている．また，男性における造精能の低下・尿道下裂・停留精巣・精巣腫瘍の発生率はこの50年で増加しており，これら4つにはしばしば関わりがあることから，Skakkebaek ら[8]はこれらの疾患は testicular dysgenesis syndrome（TDS）という1つの病態の症候であるとする説を唱えている．今回，われわれは無精子症を呈する男性不妊患者に異時性，両側性に精巣腫瘍が発生した1例を経験したので，若干の文献的考察を含め報告する．

症　　例

患者：42歳，男性

主訴：右陰嚢内容の硬結

既往歴：28歳時，胆石手術

家族歴：特記事項なし

現病歴：2001年8月，35歳時に他院を男性不妊症のため受診した際，無精子症と左精巣腫瘍を認められ，左高位精巣摘除術を受けた．このとき同時に右精巣生検と testicular sperm extraction（TESE）を施行された．左精巣腫瘍はセミノーマで，右精巣組織には悪性所見は認められていなかった．術後の検索により stage I のセミノーマと診断され，追加治療は行われていない．

無精子症に関しては閉塞性の可能性もあったが，右精管造影は行われておらず，2003年と2005年に右精巣内精子を用いた intracytoplasmic sperm injection（ICSI）により，2度とも健康な双子を得ている．

セミノーマに関しては術後4年まで CT などで経過観察されていたが，2005年で同院は終診となっていた．

2008年9月，右陰嚢内容の硬結を主訴に当科受診．触診で右精巣腫瘍が疑われ入院となった．

入院時検査所見：血液検査上，精巣の腫瘍マーカーは LDH 224 U/l と軽度上昇を認めるのみで，AFP，HCG，HCG-β は正常範囲内であった．内分泌学的検査ではFSH 7.05 mIU/mlと正常値上限で，testosterone 1.55 ng/ml と低下を認めたが，LH，Prolactin は正常範囲内であった．その他の末血，生化学検査に異常を認めなかった．陰嚢超音波検査では，3.1×2.1×2.5 cm 大の hypoechoic で内部不均一な腫瘤陰影を認めた．内部に微小石灰化所見は認めなかった（Fig. 1）．

以上より，右精巣腫瘍の診断にて右高位精巣摘除術を施行した．摘出標本は61 g．割面では，腫瘍は境界明瞭で，表面はやや黄色を帯びた灰白色の充実性腫瘤で出血や壊死を認めなかった．

Fig. 1. Scrotal ultrasound examination revealed a hypoechoic mass in the right testis.

病理組織学的所見：淡染色性～淡明で豊富な細胞質と核小体の肥大した大きな核を有する腫瘍細胞の増殖を認め，間質にはリンパ球浸潤を伴っており，セミノーマと診断した（Fig. 2a）．脈管侵襲像は認めなかった．そこで，2001年に他院にて行われた左高位精巣摘除術時の摘出標本と左右の精巣組織の提供を受け検証したところ，左精巣腫瘍もクロマチンの淡い核と淡明な細胞質を有し，間質にはリンパ球の浸潤を伴っているセミノーマの所見であり（Fig. 2b），肉眼的正常部分では多くの精細管は瘢痕化しセルトリ細胞のみ認められていたが，一部の精細管内には異型胚細胞 intratubular germ cell neoplasia of unclassified type（IGCNU）の増殖が認められた．一方，右精巣生検組織には瘢痕化した精細管が散在しており Johnsen's score 7 と軽度の造精能低下が認められたが，IGCNU を含め悪性所見は認められなかった（Fig. 3）．

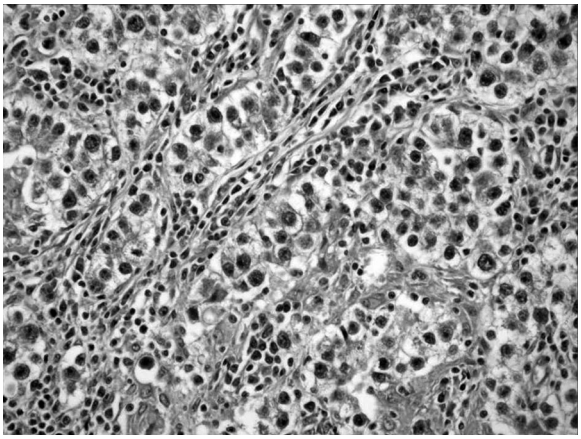

a

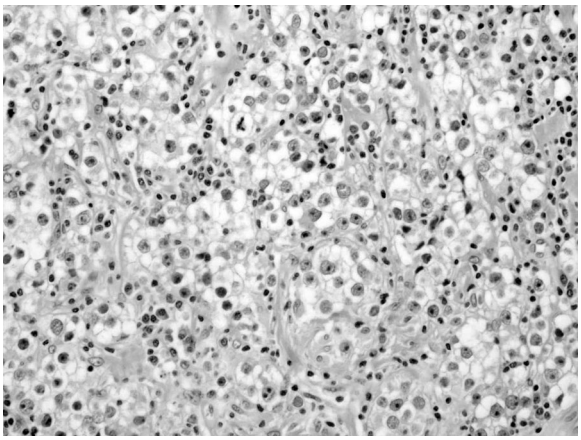

b

Fig. 2. Microscopic appearance of the tumor showing seminoma. Right testis at 2008 (a) and left testis at 2001 (b).

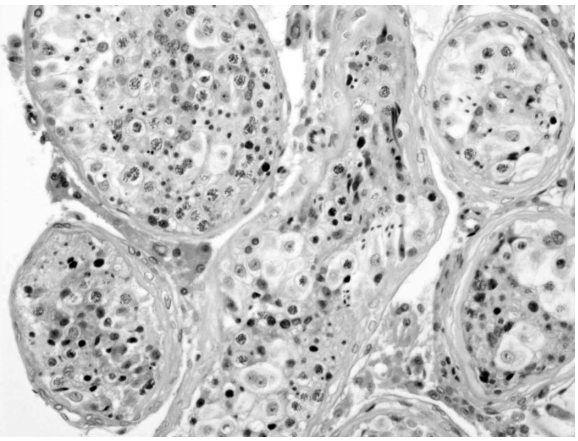

Fig. 3. Histological examination revealed that some seminiferous tubules in the right testis biopsy specimen, but no intratubular germ cell neoplasia of unclassifield type.

術後経過：後日施行した胸腹部 CT にてリンパ節腫大や遠隔転移を認めないことから，右精巣腫瘍，セミノーマ，pT1N0M0，stage I と診断し経過観察としている．なお，両側精巣摘除術術後であるためホルモン補充療法を行っており，術後30カ月経過した現在，再発・転移は認めていない．

考　　察

精巣腫瘍と造精能の低下に関連があることは以前より言われており，精巣腫瘍患者の精液所見について，Petersen ら[9]は，精巣腫瘍患者の精子濃度は一般の男性と比較して約 1/3，総精子数は約 1/6 と明らかな低下を認めており，精巣悪性リンパ腫患者群との比較でも有意に低下していたことを報告している．

また Walsh ら[1]は米国でのコホート研究において，不妊治療を受ける男性患者での精巣腫瘍発生率は一般集団の男性と比較し 3 倍高いことを報告し，Jacobsen ら[2]は Denmark におけるコホート研究において，不妊カップルの男性における精巣腫瘍の発生率は一般集団の1.6倍とし，この数字は妻側の原因による不妊も含まれていることを考慮すると実際の男性不妊症ではより高い発生率と考えられると述べている．さらに，

Raman ら[3]の米国における研究では，不妊男性で精液所見が低下している場合の精巣腫瘍発生率は一般集団の20倍にものぼるという報告もなされている．この関連性について，近年，造精能の低下と精巣腫瘍の発生が平行して増加しているとの報告もあり[10]，Skakkebaek ら[8]によって testicular dysgenesis syndrome（TDS）という概念が打ち立てられた．

これは遺伝および環境因子により胎生期における生殖器官の発生および成熟過程に攪乱が起こった結果，造精能の低下，精巣腫瘍，尿道下裂，停留精巣といった一連の生殖機能障害が引き起こされるとした説である．以前より停留精巣と精巣腫瘍の関連性についてもよく知られているが，停留精巣の既往を除いても，男性不妊症患者における精巣腫瘍のリスクは十分に高く[3,11]，停留精巣と精巣腫瘍に直接関連があるのではなく，それぞれが TDS の症候の 1 つとして発現しているものと考えられている．

尿道下裂についてはその関連性を評価した研究は少ないが，Kanto ら[12]の retrospective な調査によると，240名の精巣腫瘍患者のうち，2 名（0.8%）に尿道下裂の存在もしくは既往を認め，これは日本における尿道下裂の年間発生率（0.023%）と比較して明らかに高いことが分かっている．この TDS の仮説を基に推察すると，本症例での造精能低下と両側の精巣腫瘍発生は，患者の胎生期における生殖器官の攪乱が原因で次々と引き起こされたものではないかと考えられる．

本症例のように，無精子症患者に発生した精巣腫瘍の対側生検を行い，その後，対側精巣腫瘍の発生を来たした症例の報告は調べえた限りではこれまでにはないため，両側精巣腫瘍と造精能の低下の関連性については明らかではなく，今後の報告が待たれる．

また，精巣腫瘍における対側精巣腫瘍の発生頻度については，初発の腫瘍の診断から15～20年後までの間に出現する頻度は1.9～5.2%[4~7]と言われている．精巣腫瘍の初発時に対側精巣生検を行った場合，IGCNU の出現頻度は5.4%と高いことが報告されており[13]，IGCNU は 7 年で約70%が精巣腫瘍に発展すると考えられている[14]ことから上記の頻度は妥当と考えられる．異時性両側性精巣腫瘍の腫瘍発生間隔については，平均50.5～76カ月と比較的長く[15~17]，60%程度は 5 年以上経過したのちに発生するとする報告や[15]，30%程度は10～15年後に発生したとする報告があるほか[18]，20年以上経過した後に発生した報告例[15]もある．よって，20年以上に渡っての長期的なフォローが望ましいが，触診で発見可能であることから，患者本人の対側精巣腫瘍発生に対する意識が必要とされ，患者教育が非常に重要であると考えられる．

精巣腫瘍における対側生検については，欧州の一部では比較的頻繁に行われており，European Germ Cell Cancer Consensus Group の報告では，高リスクと考えられる精巣容積 12 ml 未満の症例や30歳未満の症例に対して検討することを勧めている[19]が，現在のところ日本では一般的ではない．初発時の精巣摘除術の際に対側精巣の IGCNU が検出されれば，腫瘍の早期発見となるほか，14～20 Gy 程度と比較的低線量の局所的放射線治療による根治が期待でき，後に精巣温存が可能となる[20,21]利点があるが，95%以上の症例に対しては必要のない検査であり，全例に生検を行うことには否定的な見解も多い[4,22]．本症例では無精子症であったため，初発時に対側精巣生検を行っているが，悪性所見は認めておらず，生検は有用ではなかったと言える．精巣腫瘍の好発年齢が比較的若いことから，生検が造精能に悪影響を与える可能性も考慮すると，対側精巣に侵襲のある検査を行うことについては，今後，適応のさらなる検討が望まれる．

本症例では，初発の左精巣腫瘍の術後から 7 年経過した後に対側精巣腫瘍を発症し，患者本人の触診所見を契機に診断に至った．もともと，精巣腫瘍患者に対しては長期にわたるフォローアップが推奨されているが，医師による定期的な対側精巣の触診，超音波検査，腫瘍マーカーや画像検査に加え，患者本人による触診の教育も対側精巣腫瘍の早期発見のためには不可欠であると思われる．

結　　語

今回，われわれは造精能の低下した男性不妊患者に異時性，両側性に精巣腫瘍が発生した 1 例を経験したので，若干の文献的考察を加え，報告した．

文　　献

1）Walsh TJ, Croughan MS, Schembri M, et al.: Increased risk of testicular germ cell cancer among infertile men.: Arch Intern Med **169**: 351-356, 2009

2）Jacobsen R, Bostofte E, Engholm G, et al.: Risk of testicular cancer in men with abnormal semen characteristics: cohort study. BMJ **321**: 789-792, 2000

3）Raman JD, Nobert CF and Goldstein M: Increased incidence of testicular cancer in men presenting with infertility and abnormal semen analysis. J Urol **174**: 1819-1822, 2005

4）Fossa SD, Chen J, Schonfeld SJ, et al.: Risk of contralateral testicular cancer: a population-based study of 29515 US men. J Natl Cancer Inst **97**: 1056-1066, 2005

5）Van Leeuwen FE, Stiggelbout AM, Van den Belt-Dusebout AW, et al.: Second cancer risk following testicular cancer: a follow-up study of 1909 patients. J Clin Oncol **11**: 415-424, 1993

6) Osterlind A, Berthelsen JG, Abildgaard N, et al.: Risk of bilateral testiculae germ cell cancer in Denmark 1960–1984. J Natl Cancer Inst **83**: 1391–1395, 1991
7) Hoff Wanderas E, Fossa SD and Tretlo S: Risk of second germ cell cancer after treatment of primary germ cell cancer in 2201 Norwegian male patients. Eur J Cancer **33**: 244–252, 1997
8) Skakkebaek NE, Rajpert-De Meyts E and Main KM: Testicular dysgenesis syndrome: an increasingly common developmental disorder with environmental aspects. Human Reprod **16**: 972–978, 2001
9) Petersen PM, Skakkebaek NE, Vistisen K, et al.: Semen quality and reproductive hormones before orchiectomy in men with testicular cancer. J Clin Oncol **17**: 941–947, 1999
10) Jacobsen R, Moller H and Thoresen SO: Trends in testicular cancer incidence in the Nordic countries, focusing on the recent decrease in Denmark. Int J Androl **29**: 199–204, 2006
11) Doria-Rose VP, Biggs ML and Weiss NS: Subfertility and the risk of testicular germ cell tumors (United States). Cancer Causes Control **16**: 651–656, 2005
12) Kanto S, Hiramatsu M, Suzuki K, et al.: Risk factors in past histories and familial episodes related to development of testicular germ cell tumor. Int J Urol **11**: 640–646, 2004
13) Rorth M, Meyts ER, Andersson L, et al.: Carcinoma in situ in the testis. Scand J Urol Nephrol **205**: 166–186, 2000
14) Skakkebaek NE, Berthelsen JG and Muller J: Carcinoma in situ of the undescended testis. Urol Clin North Am **9**: 377–385, 1982
15) Akdogan B, Divrik RT, Tombul T, et al.: Bilateral testicular germ cell tumors in Turkey: increase in incidence in last decade and evaluation on risk factors in 30 patients. J Urol **178**: 129–133, 2007
16) Holzbeierlein JM, Sogani PC and Sheinfeld J: Histology and clinical outcomes in patients with bilateral testicular germ cell tumors: the Memorial Sloan Kettering Cancer Center experience 1950 to 2001. J Urol **169**: 2122–2125, 2003
17) Geczi L, Gomez F, Bak M, et al.: The incidence, prognosis, clinical and histological characteristics, treatment, and outcome of patients with bilateral germ cell testicular cancer in Hungary. J Cancer Res Clin Oncol **129**: 309–315, 2003
18) Che M, Tamboli P, Ro JY, et al.: Birateral testicular germ cell tumors. Cancer **95**: 1228–1233, 2002
19) Schmoll HJ, Souchon R, Krege S, et al.: European consensus on diagnosis and treatment of germ cell cancer: a report of the European Germ Cell Cancer Consensus Group (EGCCCG). Ann Oncol **15**: 1377–1399, 2004
20) Skakkebaek NE: Carcinoma in situ of the testis. Read at the Fourth International Congress on Pediatric Andrology, Philadelphia, Pennsylvania, 1995
21) Von der Maase H, Gowercman A and Skakkebaek NE: Radiation treatment of carcinoma-in-situ of testis. Lancet **1**: 624, 1986
22) Herr HW and Sheinfeld J: Is biopsy of the contralateral testis necessary in patients with germ cell tumors? J Urol **158**: 1331–1334, 1997

(Received on December 21, 2011
Accepted on April 15, 2011)