9回の転移巣摘除術後に出現した子宮平滑筋肉腫副腎転移の1例

関　雅也，今尾　哲也，天野　俊康，竹前　克朗
長野赤十字病院泌尿器科

ADRENALECTOMY FOR METASTATIC ADRENAL TUMOR FROM UTERINE LEIOMYOSARCOMA: A CASE REPORT

Masaya Seki, Tetsuya Imao, Toshiyasu Amano and Katsuro Takemae
The Department of Urology, Nagano Red Cross Hospital

A 63-year-female was referred to our department for close examination and treatment of a left adrenal tumor found by positron emission tomography and computed tomography. She underwent abdominal total hysterectomy and bilateral salpingo-oophorectomy for uterine leiomyosarcoma 19 years ago. After the operation, she received 2 resections for peritoneal recurrence and 7 resections for pulmonary metastases. Magnetic resonance imaging showed a heterogeneous mass with a diameter of 7 cm at the left adrenal grand. We carried out open adrenalectomy and pathological findings were a metastatic adrenal tumor from uterine leiomyosarcoma. No signs of recurrence or metastasis have been observed for 6 months after the operation.

(Hinyokika Kiyo **57**: 435-438, 2011)

Key words: Metastatic adrenal tumor, Uterine leiomyosarcoma, Adrenalectomy

緒　言

子宮平滑筋肉腫は子宮の悪性腫瘍の中で稀な疾患であり，急速に増大し，遠隔転移を起こしやすく，予後不良である．

原発巣摘除術後，19年間で9回の転移巣摘除術が施行された後に出現した子宮平滑筋肉腫の左副腎転移に対して転移巣摘除術を施行した症例を経験したので，若干の文献的考察を加え，報告する．

症　例

患者：63歳，女性

主訴：左副腎腫瘤

既往歴：30歳時，胆石にて胆嚢摘出術

現病歴：44歳時に下腹部膨満感，下腹部腫瘤を主訴に当院婦人科を受診した．超手拳大の子宮が触知され，子宮腫瘍 stage IV の診断で腹式単純子宮全摘除術，両側卵巣卵管摘除術，小腸部分切除術が施行された．病理結果は leiomyosarcoma で，術後化学療法 cisplatin + pinorbin + endoxan（CTP）が4コース施行された．

45，46歳時に腹膜再発が認められ，当院外科で転移巣摘除術が2回施行され，化学療法 CTP と放射線療法が追加して行われた．47歳で左および右肺転移に対して当院呼吸器外科でそれぞれ胸腔鏡下肺切除術が施行された．その後，1年ごとに computed tomography（CT）による follow up が行われてきたが，48，49，51歳で右肺転移，58，60歳で左肺転移が認められ，それぞれ肺切除術が施行された．合計7回，肺切除術が施行されている．なお，63歳時の CT では副腎腫瘍は認

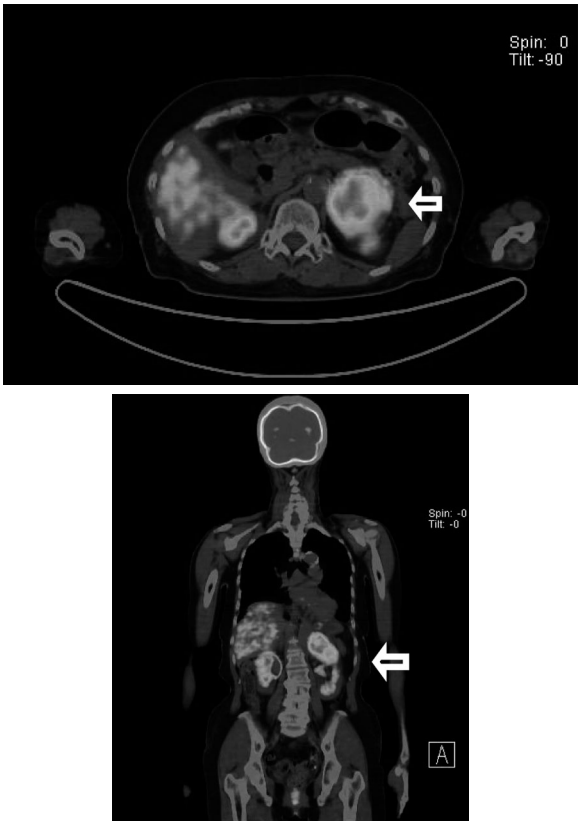

Fig. 1. PET-CT showed an uptake in the left adrenal grand.

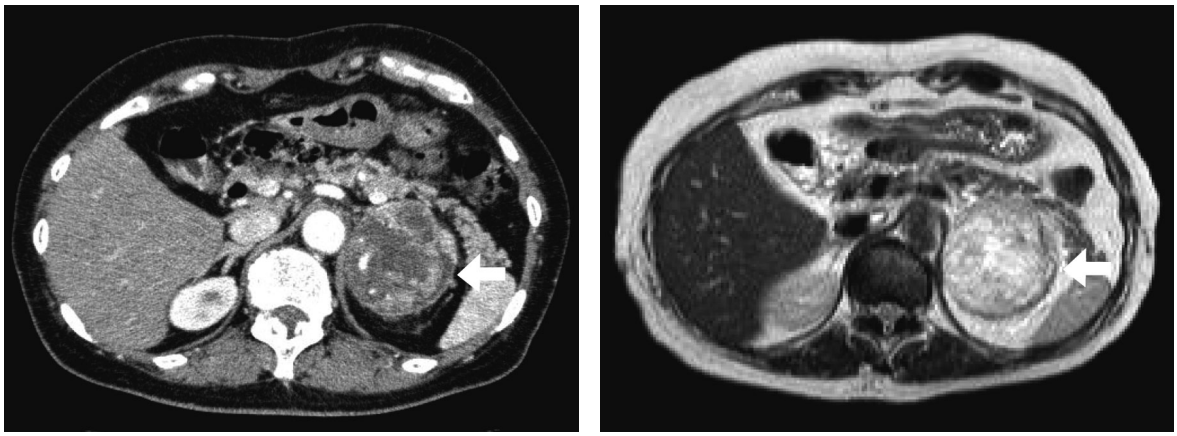

A　　B

Fig. 2.　CT (A) and MRI (B) showed a heterogeneous mass with a diameter of 7 cm at the left adrenal grand.

めなかった.

64歳時，positron emission tomography（PET）で左副腎に集積が認められ（Fig. 1），CT で 7 cm 大の左副腎腫瘤が認められた（Fig. 2（A））．このため精査加療目的に当科紹介となった．なお，PET で他部位への集積を認めなかった.

現症：身長 150 cm，体重 50 kg，血圧 131/70 mmHg，脈拍72/分，体温 36.0°C.

両側胸部肋間および上腹部正中，下腹部正中に手術痕を認めた．胸部聴診では明らかな異常所見を認めなかった.

左季肋部に手拳大の腫瘤を触れるが圧痛はなかった．その他，腹部に異常所見を認めなかった.

検査所見：血液生化学検査では AST 61 IU/l，ALT 70 IU/l，LDH 305 IU/l と軽度上昇を認めたが，その他の異常所見は認めなかった．尿定性検査・尿沈渣検査および内分泌検査では異常所見を認めなかった.

画像所見：腹部超音波検査で直径 7 cm の左副腎腫瘍を認めた．CT では直径 7 cm の内部不均一な左副腎腫瘍を認め，腎との境界は明瞭ではなかったが，その他の辺縁は整で，周囲への明らかな浸潤は認めなかった．他臓器への転移は認めなかった（Fig. 2（A））．Magnetic resonance imaging（MRI）では 7.3×7.2×6.6 cm の左副腎腫瘍を認めた．T2 で高信号と低信号の混在を認め，辺縁は分葉状であったが，不整は認めず，周囲への明らかな浸潤は認めなかった．内部に隔壁状に染まる構造物を認めた（Fig. 2（B））．胸部レントゲン写真では肋骨の一部欠損および左横隔膜の挙上を認めたが，新たな浸潤影の出現は認めなかった.

以上より子宮平滑筋肉腫の左副腎転移と診断し，2010年 7 月 5 日，経腰的左副腎摘除術を施行した.

手術所見：右側臥位，腰部斜切開で手術を開始した．第11肋骨を切除した際に一部開胸となったため，これを利用して，後腹膜より腎茎部にアプローチした．副腎腫瘍と左腎との癒着が強く，剥離が困難であったため，左腎を合併切除とした．左腎動静脈を結紮切断し，左腎および副腎腫瘍周囲を剥離した後，尿管を結紮切断し，副腎腫瘍および左腎を一塊として摘出した．閉胸後に腫瘍摘除部にドレーンを留置し，閉創，手術を終了した．手術時間は 3 時間19分，出血量は 400 ml であった.

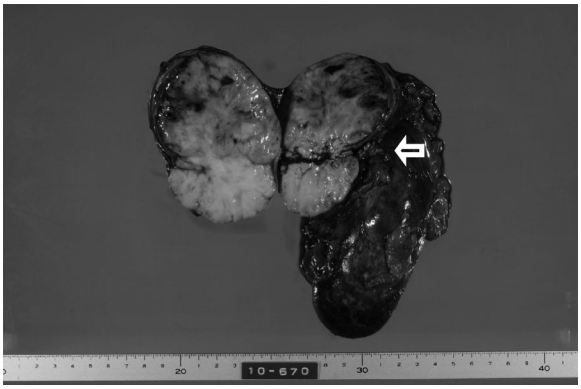

Fig. 3.　Macroscopic appearance.

病理組織所見：肉眼的にはおおむね黄白色調で所々に出血を伴い，一部灰白色調で，9.5×7.0×5.5 cm，210 gであった（Fig. 3）.

組織学的には，壊死に陥った部分が主体であったが，所々に viable tumor tissue を散見した．これらは，大小不同の類卵円形～長円形核と淡両染性で境界不明瞭な細胞質を有する紡錘体細胞を優位として，単核や多核の巨細胞を混じた多形な細胞の束が錯綜して増殖しており，核分裂像を多数散見した（Fig. 4）.

免疫染色では α-smooth muscle actin 陽性，desmin，CD 34 陰性で Ki-67 標識率は50％程度であった.

以上より子宮平滑筋肉腫の左副腎転移と診断された.

術後経過：術後経過は良好で，術後 9 日目に退院となった．その後，外来通院中であるが，術後 6 カ月の現時点では再発を認めていない.

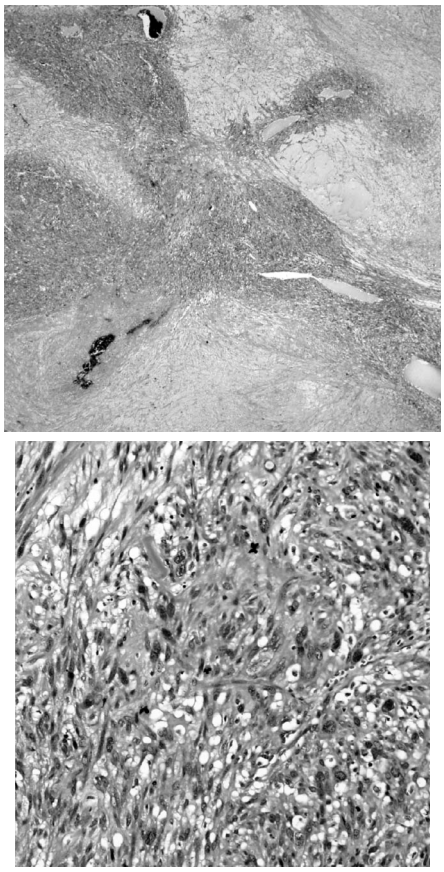

Fig. 4. Microscopic appearance shows some necrotic tissue and viable tumor tissue including spindle cells and abnormal mitoses.

考　　察

子宮肉腫は子宮に発生する悪性腫瘍全体の1～1.3％（子宮体部悪性腫瘍の4～9％）を占める，比較的稀な疾患である[1,2]．

子宮肉腫は大きく平滑筋肉腫，癌肉腫，子宮内膜間質肉腫に分類され，それぞれ37.1，47.4，15.5％と報告されており，初診時の臨床病期はstage Iが42.3％，stage IIが6.2％，stage IIIが35.1％，stage IVが16.5％と報告されている[3]．5年生存率は18.8％で，良好な予後はあまり期待できない[3]．

子宮肉腫の転移は腹膜に最も多く，肺転移，骨盤リンパ節転移，傍大動脈リンパ節転移が続く[4]．肺転移や脳転移，腎転移，副腎転移などは血行性転移とされており，剖検例では73例中11例で副腎転移を認め，1例を除き，肺転移を伴っていたと報告されている[4]．

原発巣に対しては一般的に単純子宮全摘除術，両側付属器切除術が行われている[3]．術後補助療法は欧米では放射線療法が行われることが多いが，本邦では主に化学療法が行われている[3]．転移を伴う子宮平滑筋肉腫に対しては，単独療法としてifosfamide（奏効率17％）[5]，etoposide（11％）[6]，doxorubicin（25％）[7]が報告されている．また併用療法としては，hydroxyurea + dacarbazine + etoposide（奏効率18％）[8]，doxorubicin + ifosfamide（30％）[9]が報告されている．さらに，近年では，gemcitabine + docetaxel（53～58％）[10,11]の有効性も報告されている．子宮肉腫の骨盤内再発や孤立性の肺転移巣に対しては外科的切除も試みられている[12~14]．

転移性副腎腫瘍に対する副腎摘除術の適応については議論の余地があるが，他に有効な手段がない場合，単発性の転移性副腎腫瘍に対する副腎摘除術は有効である可能性が報告されている[15]．

本症例のように，転移巣摘除を頻回に繰り返して原発巣摘除後に長期生存している報告は，われわれが検索した限り認めず，きわめて稀な症例と考えられる．今回，左副腎以外に転移巣を認めず，また，化学療法や放射線療法が無効である可能性が高いと考えられたため，左副腎摘除術を施行した．術後6カ月が経過したが，明らかな再発所見は認めていない．

以上より，子宮平滑筋肉腫の転移巣に対する頻回の外科手術が有効である可能性が示唆された．

結　　語

原発巣摘除後に19年間で9回の転移巣摘除を繰り返した後に出現した子宮平滑筋肉腫の左副腎転移に対して転移巣摘除術を施行した．症例によっては転移巣に対する頻回の摘除術が有効である可能性が示唆された．

文　　献

1）Norris HJ and Zaloudek CJ : Mesenchymal tumors of uterus. Pathology of Female Genital Tract, 2nd Ed, ed by Blaustein A, Splinger-Verlag, New York, p 352-392, 1982

2）Nordal R and Thoresen S : Uterine sarcomas in Norway 1956-1992 ; incidence, survival and mortality. Eur J Cancer **33** : 907-911, 1997

3）Kokawa K, Nishiyama K, Ikeuchi M, et al. : Clinical outcomes of uterine sarcomas ; results from 14 years worth of experience in the Kinki district in Japan (1990-2003). Int J Gynecol Cancer **16** : 1358-1363, 2006

4）Rose PG, Piver MS, Tsukada Y, et al. : Patterns of metastasis in uterine sarcoma ; an autopsy study. Cancer **63** : 935-938, 1989

5）Sutton GP, Blessing JA, Barret FJ, et al. : Phase II trial of ifosfamide and mesna in leiomyosarcoma of uterus : a Gynecologic Oncology Group study. Am J Obstet Gynecol **166** : 556-559, 1992

6）Slayton R, Blessing J, Ange C, et al. : Phase II trial of etoposide in the management of advanced or recurrent leiomyosarcoma of uterus : a Gynecologic Oncology Group study. Cancer Treat Rep **71** : 1303-1304, 1987

7) Omura GA, Major FJ, Blessing JA, et al.: A randomized study of adriamycin with and without dimethyl triazenolimidazole carboxamide in advanced uterine sarcomas. Cancer **52**: 626-632, 1983
8) Currie JL, Blessing JA, Muss HB, et al.: Combination chemotherapy with hydroxyurea, dacarbazine (DTIC), and etoposide in the treatment of uterine leiomyosarcoma: a Gynecologic Oncology Group study. Gynecol Oncol **61**: 27-30, 1996
9) Sutton G, Blessing JA and Malfetano JH: Ifosfamide and doxorubicin in the treatment of advanced leiomyosarcomas of uterus: a Gynecologic Oncology Group study. Gynecol Oncol **62**: 226-229, 1996
10) Hensley ML, Maki R, Venkatrman, et al.: Gemcitabine and docetaxel in patients with unresectable leiomyosarcoma; results of a phase II trial. J Clin Oncol **20**: 2824-2831, 2002
11) Lei KM, Ostruszka LJ, Shewach D, et al.: Laboratory and clinical evidence of synergic cytotoxicity of sequential treatment with gemcitabine followed by docetaxel in the treatment of sarcoma. J Clin Oncol **22**: 1706-1712, 2004
12) Levenback C, Rubin SC, McCormack, et al.: Resection of pulmonary metastases from uterine sarcomas. Gynecol Oncol **45**: 202-205, 1992
13) 西田 達，少路誠一，伊東友好，ほか：肺切除後異なる経過を呈した子宮平滑筋肉腫肺転移．胸部外科 **59**：1191-1196，2006
14) 高橋剛士，坂本 仁，小坂真二：子宮平滑筋肉腫の肺転移の1例．胸部外科 **61**：595-598，2008
15) Kita M, Tamaki G, Saga Y, et al.: Adrenalectomy for metastatic adrenal tumors. Acta Urol Jpn **53**: 761-766, 2007

(Received on February 18, 2011
Accepted on April 25, 2011)