

若年性前立腺癌の1例

安田 宗生, 松村 直紀, 奥田 康登, 清水 信貴
 山本 豊, 南 高文, 林 泰司, 辻 秀憲
 野澤 昌弘, 吉村 一宏, 石井 徳味, 植村 天受
 近畿大学医学部泌尿器科

PROSTATE CANCER IN A YOUNG ADULT : A CASE REPORT

Munco YASUDA, Naoki MATSUMURA, Yasuto OKUDA, Nobutaka SHIMIZU,
 Yutaka YAMAMOTO, Takahumi MINAMI, Taiji HAYASHI, Hidenori TSUJI,
 Masahiro NOZAWA, Tokumi ISHII, Kazuhiro YOSHIMURA and Hirosugu UEMURA
The Department of Urology, Kinki University School of Medicine

We report a case of prostate cancer in a 41-year-old male. The patient initially visited another institution with a chief complaint of left breech pain. He was referred to our hospital for further investigation. Serum level of PSA was 267ng/ml and multiple bone metastases were found on bone scintigram. Digital rectal examination revealed a stony-hard prostate. Computed tomography showed multiple lung and lymph node metastases. Transperineal needle biopsy of the prostate revealed moderately differentiated adenocarcinoma (Gleason score 4 + 5) from bilateral lobes (the 3th Edition). The patient was diagnosed with cT4N1M1c prostate cancer and maximal androgen blockade therapy was commenced.

(Hinyokika Kyo 57 : 585-588, 2011)

Key words : Prostate cancer, Young adult

緒 言

前立腺癌は、欧米では男性の癌の中で罹患数は1位であり死亡数は2位と最も多い癌のうちの1つである。わが国でも、生活習慣や食生活の欧米化に伴い増加傾向である^{1,2)}。しかし、45歳以下の若年者に発症することは稀である。

今回、われわれは41歳の前立腺癌の1例を経験したので、若干の文献的考察を加えて報告する。

症 例

患者：41歳，男性

主訴：左臀部痛

既往歴：糖尿病

家族歴：特記事項なし

現病歴：約1年前から糖尿病による神経因性膀胱にて他院でCIC施行していたところ、2010年4月頃から左臀部痛が出現し増悪傾向であったため当院整形外科を紹介受診した。精査の結果、転移性骨腫瘍、PSA高値と診断され当科紹介となった。

入院時現症：身長176cm，体重87.4kg，血圧134/78mmHg，脈拍76回/分

左臀部痛を認めるもその他胸腹部理学的所見に異常なし。直腸診では前立腺は超鶏卵大で表面不整，全体に板状硬を触知した。

入院時検査所見：末梢血液：WBC $10.7 \times 10^3/\mu\text{l}$ ，Hb 14.9g/dl，Plt $46 \times 10^4/\mu\text{l}$ 。

血液生化学検査：Alb 4.5g/dl，BUN 21.0mg/dl，CRE 0.81mg/dl，GOT 19IU/l，GPT 21IU/l，LDH 219IU/l，ALP 1,297IU/l，Ca 9.6mg/dl，HbA1C 9.5%，PSA 267.1ng/ml

尿検査：糖(4+)，蛋白(2+)，WBC 100個以上/hpf，RBC 100個以上/hpf

膀胱鏡では膀胱頸部から膀胱内に突出する隆起性病変を認めた。

経直腸前立腺超音波検査：前立腺は左右非対称で推定重量は62gであった。

画像検査所見：CT画像では両肺野に小結節影を散在性に認め多発性肺転移と考えられた。また、両腸骨域および右鼠径部に多発性リンパ節転移を認め、腫瘍は膀胱に直接浸潤する所見を認めた (Fig. 1a~1c)。

骨シンチグラフィでは胸椎、腰椎、両側腸骨、恥骨など多発性骨転移を認め、左腎は腫瘍の膀胱への直接浸潤による水腎症のため描出されていなかった (Fig. 2)。

前立腺針生検：2010年7月、経会陰的に12カ所の系統的生検を行った。12カ所すべてから moderately > poorly differentiated adenocarcinoma が認められ、Gleason score 4+5 という病理所見であった (Fig. 3a, 3b)。

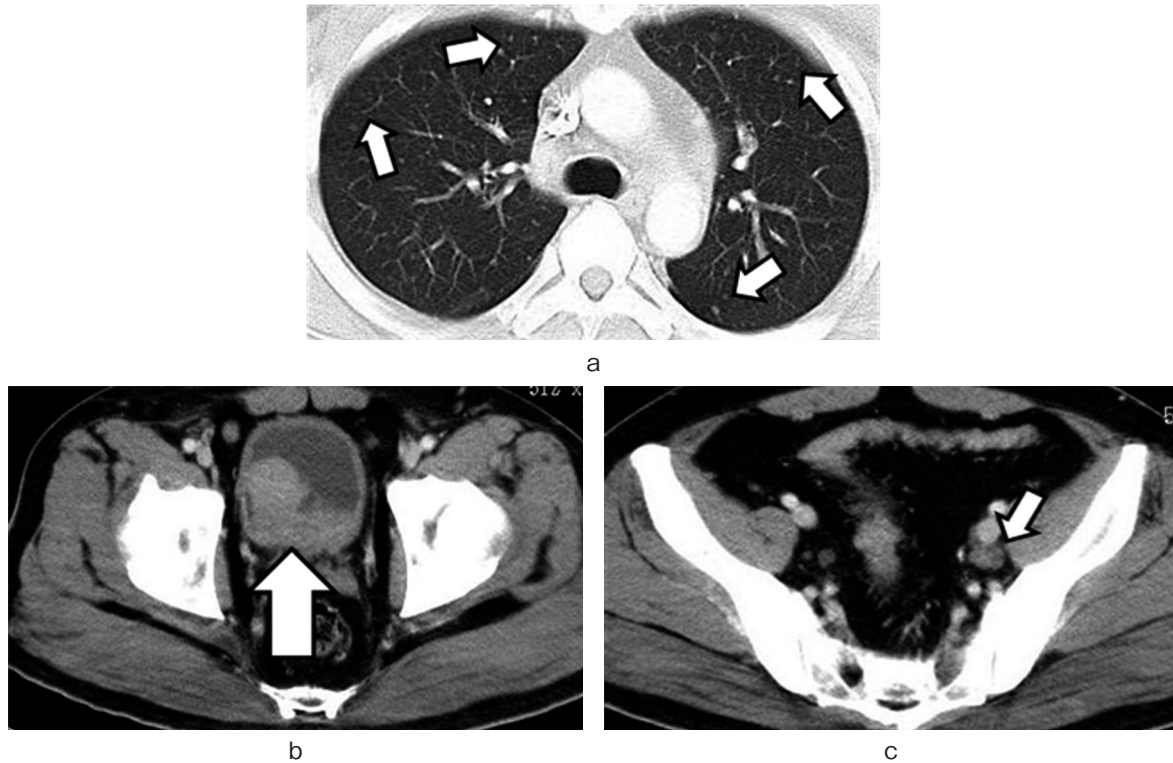


Fig. 1. a: CT showed multiple lung metastases. b: CT revealed direct invasion of prostate cancer to the bladder. c: Pelvic CT showed bilateral lymph node metastases.

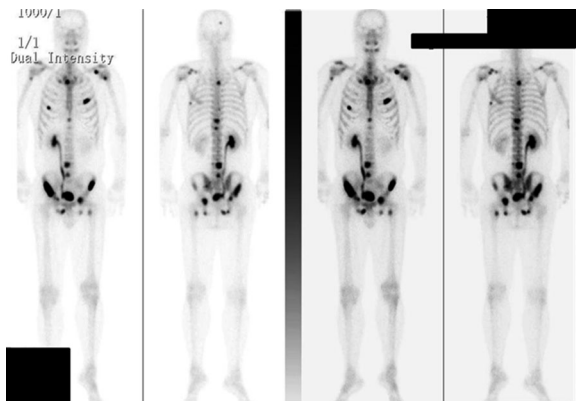


Fig. 2. Bone scan revealed multiple bone metastases.

臨床経過：臨床病期 cT4N1M1c, stage D2 の前立腺癌と診断した。同年7月からビカルタミドおよび酢酸ゴセレリンによるMAB療法を開始し、同時にゾレドロン酸水和物注射液の併用も行った。MAB開始後15日目でPSAは33.5 ng/mlまで低下し、治療開始4カ月後でPSA値は0.005 ng/ml以下でMAB療法およびゾレドロン酸を継続中である。

考 察

前立腺癌は、本邦でも近年増加傾向である^{1,2)}が、45歳以下の若年者に発症する前立腺癌は稀であり、本邦では前立腺癌全体の0.04%とされている³⁾。若年者の定義は一定していないが、45歳以下の症例を若年性

前立腺癌として報告している文献が散見されることからわれわれの症例も若年性前立腺癌と考えられる。有馬⁴⁾は、本邦報告例27例を集計しておりわれわれが調べた限りでは、自験例は45歳以下の前立腺癌症例としては本邦28例目と考えられた (Table 1)。

主訴は排尿困難や頻尿、残尿感、血尿、骨転移に伴う疼痛が多いと報告されている。本症例も含め、臨床病期 D2 は28例中16例 (57%) と過半数を占め転移を伴った進行癌であることが多い。これは、若年者ではPSAを測定する機会が少なく症状が出現した時には進行癌であることが多いためではないと思われる。本症例でも、左臀部痛が出現し受診に至った。病理組織学的には、未分化型腺癌や分類不能な癌、小細胞癌など特殊な組織型の割合が28例中20例 (71%) と多かった。Gleason score をみてもGSの記載が明らかな12例中GS 8以上の症例は7例 (58%) と過半数を占めていた。以前は若年性前立腺癌の予後は不良であると報告されていたが、近年の報告では必ずしも予後不良とするものばかりではない。Bensonらは45歳以下の臨床病期Bの前立腺癌患者14例に対して前立腺全摘除術を施行し、5年生存率および10年生存率がそれぞれ100, 82%であり、予後は年齢に影響するのではなく臨床病期や組織学的分化度、治療方法が重要であると述べている⁵⁾。Carterらは米国において55歳以下の前立腺癌患者の43%に前立腺癌の家族歴が認められたと報告しているが⁶⁾、本症例では前立腺癌の家族歴は

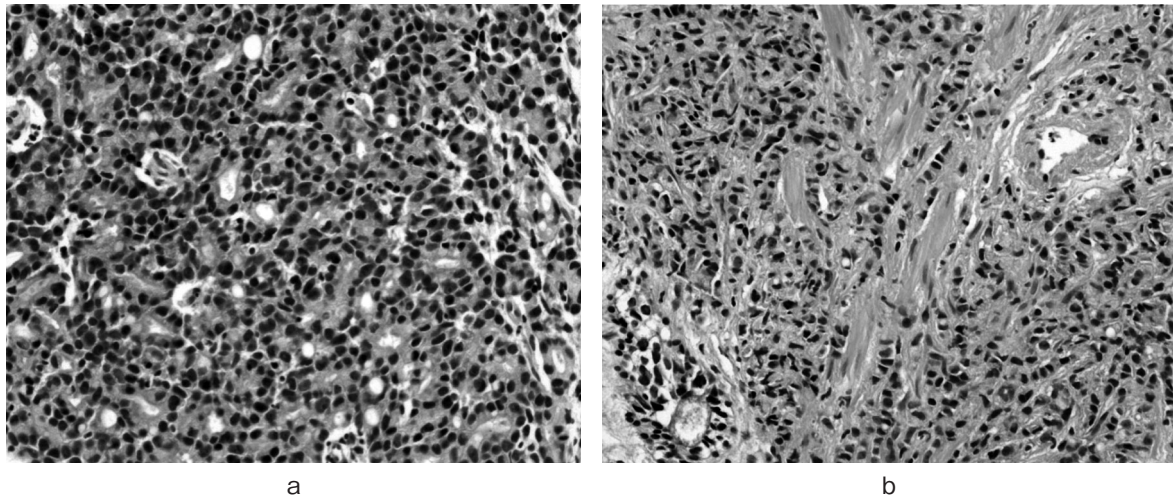


Fig. 3. Histological findings of the prostate needle biopsy. Moderately > poorly differentiated adenocarcinoma. a: Gleason score 4. b: Gleason score 5 (HE, ×40).

Table 1. Review of 28 patients aged 45 years or younger with prostate cancer in Japan

No	Year	Author	Age	Histology	Stage	Treatment	Prognosis
1	1953	鈴木	16	Undifferentiated	D2	RT	7M died
2	1956	Hunata	1	Undifferentiated	D2	Unknown	1M died
3	1963	西村	34	Unclassified tumor	C	Endocrine therapy, RT	2Y8M died
4	1967	岡本	22	Undifferentiated	D2	Endocrine therapy, chemotherapy, RT	6M died
5	1969	折笹	23	Undifferentiated	D2	Endocrine therapy	6M died
6	1980	Shimada	11	Undifferentiated	D2	Chemotherapy	1Y3M died
7	1981	吉峰	39	Adenocarcinoma, unclassified	C	Endocrine therapy	Unknown
8	1982	赤坂	29	Poorly	C	Prostatectomy, RT, chemotherapy	10M died
9	1982	岡田	35	Undifferentiated	C	RT, pelvic exenteration, endocrine therapy	8M died
10	1985	篠田	43	Poorly	D2	Prostatectomy, endocrine therapy, chemotherapy	6Y5M died
11	1990	荒木	44	Poorly	D2	Endocrine therapy, chemotherapy	3Y2M alive
12	1990	山本	30	Undifferentiated	D1	Radical cystectomy, chemotherapy	1Y alive
13	1994	岡田	24	Small cell carcinoma	C	Chemotherapy	5M died
14	1999	尾山	43	Poorly	D2	Endocrine therapy, MAB	5M alive
15	2001	橋本	35	Well	B2	Endocrine therapy, prostatectomy	3M alive
16	2001	増井	43	Poorly	D2	MAB, chemotherapy	8M died
17	2002	Kanto	43	Poorly	D2	Endocrine therapy	2Y died
18	2002	Kanto	43	Poorly	D2	Endocrine therapy, chemotherapy	3Y10M died
19	2002	Kanto	41	Poorly	D2	MAB, chemotherapy	1Y4M alive
20	2004	三輪	39	Moderately	D2	MAB	7M alive
21	2004	佐々木	45	Moderately	D2	Endocrine therapy	3Y alive
22	2004	佐々木	37	Poorly	C2	MAB, RT	10M alive
23	2006	田口	42	Moderately	D1	Prostatectomy, endocrine therapy, VATS	13Y alive
24	2006	小田代	41	Well	B0	Prostatectomy	8M alive
25	2008	鈴木	45	Moderately	B2	Prostatectomy	1Y alive
26	2009	有馬	45	Well	B0	Prostatectomy	10M alive
27	2009	有馬	39	Poorly	D2	MAB	4M alive
28	2010	自験例	41	Moderately > poorly	D2	MAB	6M alive

undifferentiated: undifferentiated carcinoma, well: well-differentiated adenocarcinoma, moderately: moderately differentiated adenocarcinoma, poorly: poorly differentiated adenocarcinoma, RT: radiation therapy, MAB: maximal androgen blockade, VATS: video-assisted thoracoscopic surgery.

認めなかった。本邦では、PSA は1988年に導入されたが、現在 PSA が測定されるのは一般的に50歳以上

である。若年者に対して全例 PSA 測定を施行することは、前立腺癌の発生頻度や医療経済面を考慮すると

現実的ではない。しかし、自験例のように、症状出現時には、進行癌であることが多いことから、排尿症状を訴えて泌尿器科を受診したり、前立腺癌の家族歴を持つ例では50歳以下でも積極的なPSAの測定を行うことが望まれる。Bensonらは若年性前立腺癌の予後向上のため35歳以上の患者には直腸診、PSAの測定を行うことを報告していた⁵⁾。

また、若年者におけるPSAの基準値も議論されており、Sunらは50歳未満の患者ではPSAが2~2.5 ng/ml以上で前立腺生検を推奨し⁷⁾、また、Laneらは、PSA 1.5 ng/mlをカットオフ値にする事を推奨している⁸⁾。若年性前立腺癌は症例数も少なく予後に関しては不明な点も多いが、予後因子としては、臨床病期や組織学的分化度、治療法が重要とされており、本邦報告例28例の治療法について、局所限局癌では外科的治療が、局所進行癌、転移性癌では、放射線療法や内分泌療法が非若年性前立腺癌と同様に施行されていた。

比較的年齢の若い症例でも血尿などの症状を認めた場合、直腸診以外にもPSA検査を行い、PSAが高値の症例では慎重な経過観察だけでなく必要があれば前立腺生検も考慮すべきであると考えられた。

結 語

若年性前立腺癌の症例を経験したので若干の文献的考察を加えて報告した。

本論文の要旨は第213回日本泌尿器科学会関西地方会にお

いて発表した。

文 献

- 1) 大島 明, 黒石哲生, 田島和雄: がん・統計白書—罹患/死亡/予後—2004. 篠原出版新社, 東京, 2004
- 2) 日本泌尿器科学会編: 前立腺癌診療ガイドライン. 金原出版, 東京, 2006
- 3) Cancer Registration Committee of the Japanese Urological Association: Clinicopathological statistics on registered prostate cancer patients in Japan: 2000 report from the Japanese Urological Association. *Int J Urol* **12**: 46-61, 2005
- 4) 有馬隆司, 井手迫俊彦, 西山賢龍, ほか: 若年性前立腺癌の2例. *西日泌尿* **71**: 106-110, 2009
- 5) Benson MC, Kaplan SA, Olsson CA, et al.: Prostate cancer in men less than 45 years old: influence of stage, grade and therapy. *J Urol* **137**: 888-890, 1987
- 6) Carter BS, Bova GS, Beaty TH, et al.: Hereditary prostate cancer: epidemiologic and clinical features. *J Urol* **150**: 797-802, 1993
- 7) Sun L, Moul JW, Hotaling JM, et al.: Prostate-specific antigen (PSA) and PSA velocity for prostate cancer detection in men aged <50 years. *BJU Int* **99**: 753-757, 2007
- 8) Lane JA, Howson J, Donovan JL, et al.: Detection of prostate cancer in unselected young men: prospective cohort nested within a randomised controlled trial. *BMJ* **335**: 1139, 2007

(Received on February 21, 2011)
(Accepted on June 12, 2011)