

膀胱癌 micropapillary variant に対する膀胱全摘出術後の局所再発に対して、放射線治療が奏功した1例

鈴木賢次郎¹, 島田 哲也², 海老根 崇¹, 門間 哲雄¹
¹国立病院機構埼玉病院泌尿器科, ²国立病院機構埼玉病院臨床検査科

LOCAL RECURRENCE OF MICROPAPILLARY BLADDER TUMOR AFTER RADICAL CYSTECTOMY: SUCCESSFUL TREATMENT WITH RADIATION THERAPY: A CASE REPORT

Kenjiro SUZUKI¹, Tetsuya SHIMADA², Takashi EBINE¹ and Tetsuo MOMMA¹

¹The Department of Urology, National Hospital Organization Saitama National Hospital

²The Department of Clinical Examination, National Hospital Organization Saitama National Hospital

A 75-year-old man consulted a physician because of gross hematuria and right flank pain. Since a bladder tumor and right hydronephrosis were found, the patient was referred to our hospital. The clinical diagnosis was cT3bN0M0 and radical cystectomy was done. The pathological diagnosis was micropapillary variant of urothelial carcinoma, pT3bN0M0. The local recurrence appeared in the interior of the pelvis by computed tomography after the operation. A complete response was obtained by radiotherapy.

(Hinyokika Kiyō 57 : 577-579, 2011)

Key words : Bladder tumor, Micropapillary variant, Radiation therapy

緒 言

膀胱癌の micropapillary variant は、1994年 Amin ら¹⁾によって報告された膀胱癌の稀な亜型で予後不良とされ、有効な補助療法は確立されていないとされている。本症例で放射線治療が奏功したので、若干の文献的考察を交じえて報告する。

症 例

患者：75歳，男性
 主訴：肉眼的血尿，右側腹部痛
 既往歴：高血圧，糖尿病，60歳で胃癌に対して胃全摘術

家族歴：特記すべきことなし

現病歴：肉眼的血尿，右側腹部痛を主訴に近医を受診したところ，右水腎症，膀胱腫瘍を指摘され，当院を紹介受診した。

入院時現症：身長 163.4 cm，体重 57.2 kg，血圧 152/100 mmHg，脈拍92/分，体温 37.0°C

右 CVA 叩打痛あり。

入院時検査所見：BUN 47.5 mg/dl，Cr 2.52 mg/dl，K 5.0 mEq/l，Hb 11.6 g/dl，尿沈査 RBC 多数，WBC 20~29個/毎，尿細胞診 class IV。

画像検査：MRI で右膀胱尿管移行部近傍に長径 3 cm 程度の広茎性腫瘍を認め，周囲脂肪織に進展し，T3b の所見であった (Fig. 1)。CT 上は右水腎症と右水尿管を認め，左腎に特記すべき所見を認めなかつ

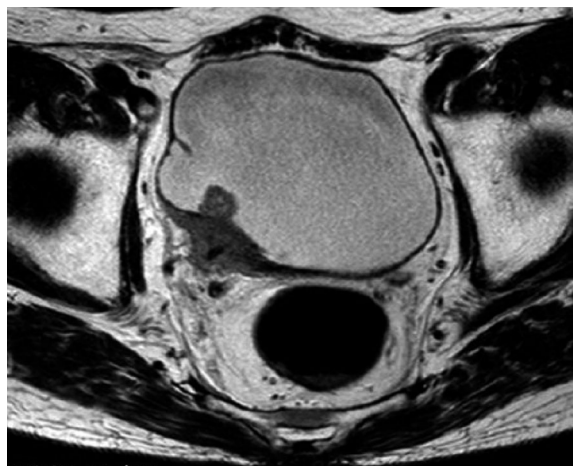

Fig. 1. MRI shows the invasive broad-based tumor about 3cm around the right ureterovesical junction.

た。明らかなリンパ節腫大を認めなかった。膀胱鏡では、右尿管口を中心に膀胱内に乳頭状腫瘍が多発し、一部結節性腫瘍も存在した。

入院後経過：経尿道的膀胱腫瘍切除術 (TUR-Bt) を施行し、病理結果は urothelial carcinoma, G3 であった。右水腎症に対して右腎瘻造設術を施行し、血清クレアチニン 0.89 mg/dl，クレアチニンクリアランス 73 ml/min まで腎機能が改善したのち，膀胱全摘除術，回腸導管造設術を施行した。病理所見は micropapillary variant of urothelial carcinoma, G3, INF γ, ly0, v0, u-rt0, u-lt0, ur0, ew1, pT3bN0M0 で

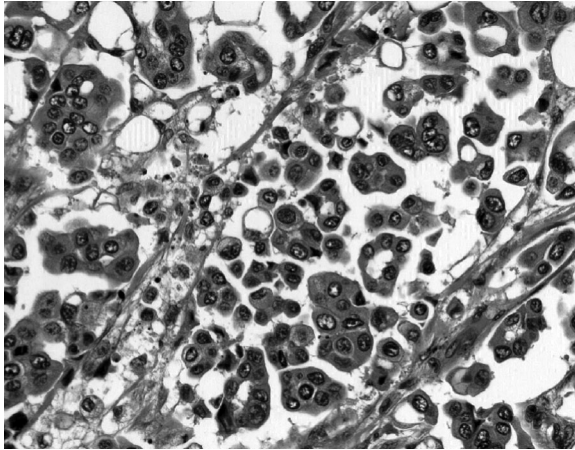


Fig. 2. Microscopic findings of deep layer of the bladder wall. Neoplastic small nests are observed on the background of artifactually created spaces and spongy stroma (reduced from $\times 400$).

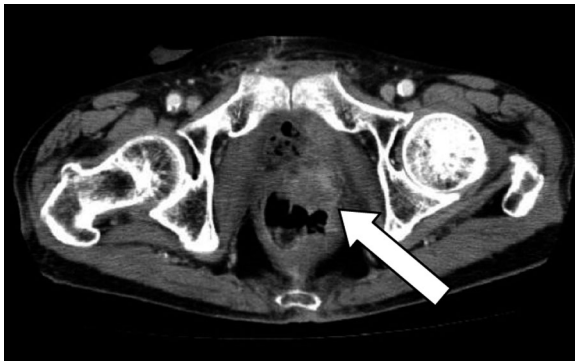

Fig. 3. Computed tomography one month after radical cystectomy shows the local recurrence about 3 cm in the left pelvic area.

あった (Fig. 2)。手術施行1カ月後から会陰部痛を訴え、CT上直腸 Rb レベルで、原発部位と対側である骨盤内左側に約3 cmの腫瘍を認めた (Fig. 3)。発熱はなく、採血上炎症反応は高値を認めず、CT所見と併せて臨床的に局所再発であると診断した。局所再発に対して小骨盤領域に2門照射40 Gy/40回、膀胱に4門照射20 Gy/20回の計60 Gy、放射線照射を施行した。照射後のCT上、complete responseを得られ、疼痛も軽快した (Fig. 4)。その後1年半経過した時点で再発、転移なく、現在外来経過観察中である。

考 察

膀胱癌の micropapillary variant は、卵巣の乳頭状漿液性腫瘍に類似した腫瘍として1994年に Amin ら¹⁾によって報告された膀胱癌の稀な亜型であり、膀胱悪性腫瘍の中で0.7%と稀な腫瘍とされている²⁾。平均年齢は66歳であり、血尿が多くの場合見られるとされている。通常の尿路上皮癌の男女比が約3:1であるのに対して、micropapillary variant は5:1と男性優位と

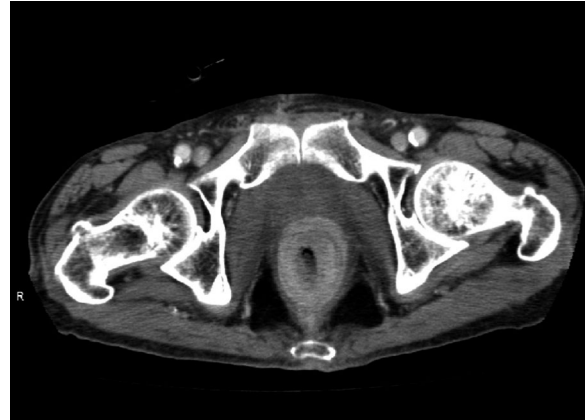

Fig. 4. Computed tomography after radiation therapy revealed disappearance of the recurrence.

されている¹⁾。しばしば正常粘膜下の粘膜固有層の中に局所的に進展し、予後不良な腫瘍とされており、外科的治療や化学療法、放射線治療を行っても、5年生存率は25%以下と報告されている²⁾。治療としては外科的治療が基本と考えられており、腫瘍の深達度に関わらず、迅速に膀胱全摘除術が考慮されるべきとの報告がある⁴⁾。放射線療法、化学療法、BCG膀胱注入療法などは無効であり、有効な補助療法は確立されていないとされている^{2,5,6)}。

本症例では、TUR 標本においてはほとんどすべてが尿路上皮癌で占められていた。膀胱全摘標本中の複数ある病変のすべてにおいて、micropapillary variant が含まれており、また膀胱筋層における病変のほとんどすべてが、micropapillary variant で占められていた。TUR と膀胱全摘の両標本を合わせると、micropapillary variant が90%、尿路上皮癌が10%の割合で混在していた。画像上、他部位には遠隔転移を認めなかったため、本症例では疼痛コントロールの目的で、化学療法よりも局所再発に対しての放射線治療を選択した。結果、CRを得られ疼痛も軽快した。Johansson らは、転移巣に対する放射線治療を10例施行し、partial response が1例のみであったと報告しているが、近年、micropapillary tumor を含む膀胱癌のリンパ節転移に対して放射線治療が著効し、complete response (CR)を得られたという報告がある^{2,7)}。ほかに micropapillary variant に対する放射線照射によりCRを得られたとする報告は見受けられなかったが、本症例を含めて有効例も少数ながら存在するため、補助療法の効果においてははまだ議論の余地があると思われる。また micropapillary variant が病変のうち50%以上含まれている症例においては、相対死亡リスクが2.4倍になるとの報告があり⁸⁾、本症例でも今後の注意深いフォローアップが必要である。micropapillary variant は症例数が少なく、さらなる症例の蓄積が期

待される.

結 語

膀胱癌 micropapillary variant の局所再発に対して、放射線治療が著効を示した1例を経験したので報告した。

文 献

- 1) Amin MB, Ro JY, el-Sharkawy T, et al. : Micropapillary variant of transitional cell carcinoma of the urinary bladder ; histologic pattern resembling ovarian papillary serous carcinoma. *Am J Surg Pathol* **18** : 1224-1232, 1994
- 2) Johansson SL, Borghede G and Holmång S : Micropapillary bladder carcinoma : a clinicopathological study of 20 cases. *J Urol* **161** : 1798-1802, 1999
- 3) Maranchie JK, Bouyounes BT, Zhang PL, et al. : Clinical and pathological characteristics of micropapillary transitional cell carcinoma : a highly aggressive variant. *J Urol* **163** : 748-751, 2000
- 4) Kamat AM, Dinney CP, Gee JR, et al. : Micropapillary bladder cancer : a review of the University of Texas M.D. Anderson Cancer Center experience with 100 consecutive patients. *Cancer* **110** : 62-67, 2007
- 5) Kamat AM, Gee JR, Dinney CP, et al. : The case for early cystectomy in the treatment of nonmuscle invasive micropapillary bladder carcinoma. *J Urol* **175** : 881-885, 2006
- 6) Heudel P, El Karak F, Ismaili N, et al. : Micropapillary bladder cancer : a review of Léon Bérard Cancer Center experience. *BMC Urol* **9**:5, 2009
- 7) 小泉孔二, 入江恭子, 横山 仁, ほか : 放射線治療が著効した micropapillary tumor を含む pT1 膀胱癌リンパ節転移の1例. *日泌尿会誌* **99** : 652-655, 2008
- 8) Alvarado-Cabrero I, Sierra-Santiesteban FI, Mantilla-Morales A, et al. : Micropapillary carcinoma of the urothelial tract ; a clinicopathologic study of 38 cases. *Ann Diagn Pathol* **9** : 1-5, 2005

(Received on February 17, 2011)

(Accepted on June 20, 2011)