前立腺転移を来たした腎細胞癌の1例

金　伯士，臼井　幸男，添田　宗市，川上　正能
加藤　成一，中島　信幸，花井　一也，河村　好章
星　昭夫，野本　剛史，寺地　敏郎
東海大学医学部外科学系泌尿器科学

PROSTATIC METASTASIS OF RENAL CELL CARCINOMA

Hakushi Kim, Yukio Usui, Shuichi Soeda, Masayoshi Kawakami,
Seiichi Kato, Nobuyuki Nakajima, Kazuya Hanai, Yoshiaki Kawamura,
Akio Hoshi, Takeshi Nomoto and Toshiro Terachi
The Department of Urology, Tokai University School of Medicine

A 71-year-old man underwent a radical nephrectomy for right renal cell carcinoma in April, 2005. Pathological findings revealed clear cell carcinoma, G3＞G2, pT3a. Three years later, he underwent a craniotomy for tumor resection of solitary brain metastasis. In October, 2008, he came to our hospital because of urinary retention. Benign prostate hypertrophy was diagnosed by ultrasonography and digital rectal examination. Serum prostate specific antigen level was 2.55 ng/dl. While he was treated with oral α 1-blocker initially, a urethral catheter was inserted in December, 2009. Because of frequent obstruction of the catheter by hematuria, transureathral prostectomy was performed. Pathological findings revealed prostatic metastasis of renal cell carcinoma. Metastasis of renal cell carcinoma to the prostate is rare, and only 7 cases including the present case have been reported.

(Hinyokika Kiyo **57**: 705-708, 2011)

Key words: Renal cell carcinoma, Prostatic metastasis

緒　言

腎細胞癌は様々な臓器へと転移する．主な転移部位としては肺，肝，骨であるが，前立腺への転移は稀である．今回われわれは腎癌術後の経過観察中，排尿困難の増悪を契機に診断された腎細胞癌前立腺転移の1例を経験したので報告する．

症　例

患者：71歳，男性

主訴：尿閉

既往歴：2005年4月に右腎細胞癌（Fig. 1）に対して根治的腎摘除術を施行．病理学的所見は，clear cell carcinoma，G3＞G2，pT3であった．術後補助療法として，IFNα-2bを1年4カ月間投与した．2008年4月，腎細胞癌の脳転移を認め，開頭腫瘍摘出術を施行した（Fig. 2）．

家族歴：特記すべきことなし

現病歴：腎細胞癌術後の定期通院中の2008年10月，尿閉を来たしたため当科を受診した．直腸診，経直腸超音波検査では，左右対称な前立腺肥大を認め，推定前立腺容積は72 cc であった．PSA 値は 2.55 ng/ml と基準値範囲内であった．前立腺肥大症と診断し，尿道カテーテル留置と α_1-blocker の投与を行い，後日尿道カテーテルを抜去し自然排尿可能となった．2009年12月頃より再び排尿障害が増悪したため尿道カテーテルを留置した．同時期に施行された頭部 MRI 検査にて新たな多発脳転移を認め，2010年1月にガンマナイフによる治療を施行した．その後，肉眼的血尿が見られるようになり，凝血塊によるカテーテル閉塞を頻回に来たすため，2010年3月に前立腺肥大症の進行による症状と診断し，TURP 目的に入院となった．

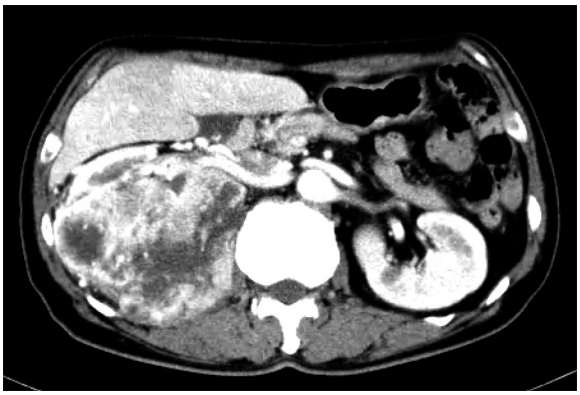

Fig. 1. Enhanced abdominal CT showed a right renal tumor. The tumor had invaded beyond Gerota's fascia.

入院時現症：身長 167 cm，体重 45 kg．右片麻痺を認めた．

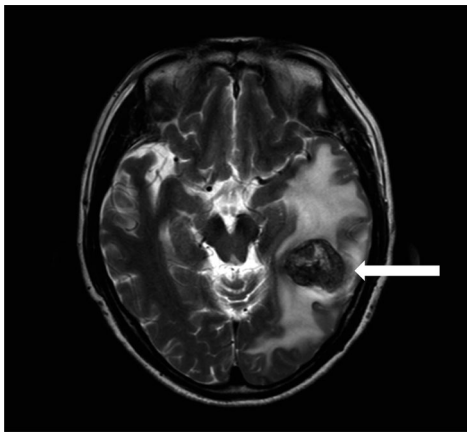

Fig. 2. MRI showed a tumor of the left temporary lobe. Most of the tumor has a low intensity on T2-weighted imaging (arrow). The high intensity part of the tumor suggested bleeding.

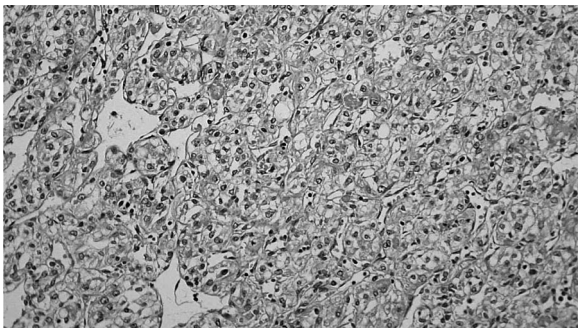

Fig. 3a. Microscopic findings of the primary renal clear cell carcinoma (HE stain ×200).

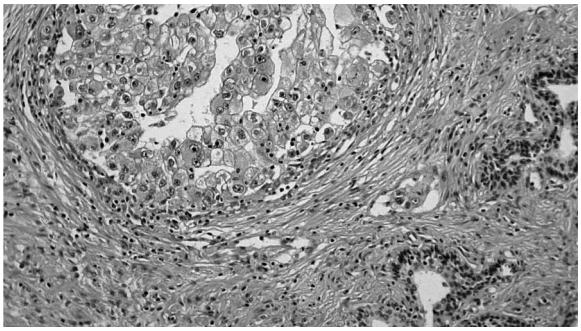

Fig. 3b. Pathological findings of the prostatic tumor were similar to that of primary clear cell carcinoma (HE stain ×200).

入院時検査所見：WBC $10.9\times10^3/\mu l$ と軽度の上昇を認めた．Alb 2.7 g/dl と低アルブミン血症を認めた．GOT 55 U/l，GPT 50 U/l と軽度のトランスアミナーゼの上昇と BUN 29 mg/dl，Cr 1.48 mg/dl と軽度腎機能障害を認めた．その他血液学的検査に異常を認めなかった．

手術所見：切除量 72 g

病理組織像：HE 染色では前立腺切除切片すべてにおいて，明瞭な核小体を伴う腫大した核と淡い豊富な細胞質を有する腫瘍細胞の胞巣形成を認めた．先に摘出した腎細胞癌の組織像（Fig. 3）と一致しており，腎細胞癌の前立腺転移と診断した．免疫組織化学染色（Fig. 4）では，cytokeratin 陽性，CD10 一部陽性で，腎細胞癌の前立腺転移として矛盾しない所見であった．

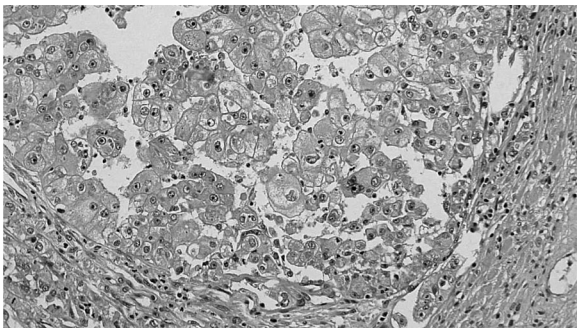

Fig. 4a. HE stains showed pleomorphic tumor cells, which had enlarged nuclei with distinct nucleoli and pale cytoplasm (×200).

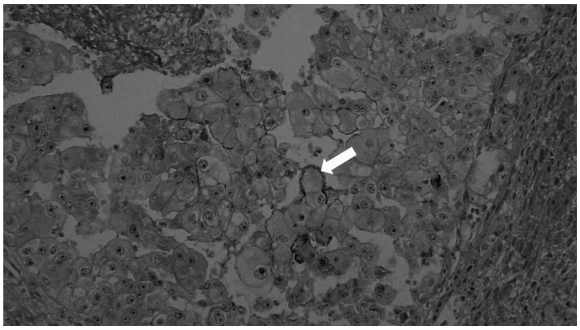

Fig. 4b. Immunohistochemical staining of tumor cells for CD10 was positive for some cell membranes (arrow).

術後経過：自排尿可能となり，肉眼的血尿は改善したが，手術から 1 カ月後に食思不振で再入院となった．頭部 MRI，胸部 CT，骨シンチグラフィーで多発脳，肺，骨転移を認め，ADL は著明に低下し経口摂取はほとんど不能であった．入院 1 カ月後に多臓器転移による全身衰弱により死亡した．

考　　察

腎細胞癌の主な転移部位は肺，肝，骨，脳であるが，その他にも様々な臓器へと転移する．しかし，前立腺への転移は稀である．Zein ら[1]は，5,962例の病理解剖について検討したところ，328例（5.2%）に前立腺二次性癌を認めた．そのうち腎細胞癌を原発とする転移性腫瘍は，わずかに 2 例であった．

転移様式に関して Johnson ら[2]は，腎細胞癌の前立腺への転移は主に動脈性播種であり，静脈やリンパ管を介しての逆行性の播種は稀であるとしている．また，Greene ら[3]は，TURP 後の前立腺床に尿路を介して腎細胞癌が播種した例を報告している．自験例

Table 1. Cases of prostatic metastasis to renal cell carcinoma

Case	Reference	Age	Pathological stage	Symptom	Method of diagnosis	PSA (ng/dl)	Period to prostatic metastasis	Tretment	Survival
1	Chiak et al.[4]	81	Not reported	BOO	TURP	Not done	Kidney tumor found at autopsy	None	6M
2	King et al.[5]	71	pT2N0M0	Gross hematuria	TURP	6.3	4M	RTx	6M
3	Moundouni et al.[6]	65	pT1N0M0	Gross hematuria	TURP	5.2	5M	INFα	12M
4	Greene et al.[3]	57	pT2N0M0	Nodule on DRE	PBx	0.9	9Y	RRP＋INFα	24M NED
5	Rodriguez et al.[7]	59	pT1N0M0	BOO, gross hematuria	TURP	2	9Y	LRP	6M NED
6	Fokt et al.[8]	77	pT2N0M0	BOO	PBx	4.3	10Y	sunitinib	6M
7	Present study	66	pT3aN0M0	BOO, gross hematuria	TURP	2.55	4Y	None	2M

BOO : bladder outlet obstruction, NED : no evidence of disease, RTx : radiation therapy, PBx : prostate biopsy, RRP : retropubic radical prostatectomy, LRP : laparoscopic radical prostatectomy.

は，術前に肉眼的血尿を認めておらず，病理組織標本でも腎盂への浸潤所見がなく，血行性に転移したと推測される．

われわれが文献的に検索しえた腎細胞癌前立腺転移は6症例（Table 1）であった．3例は前立腺部からの出血による肉眼的血尿があり，TURP を施行し診断された．排尿障害のみを認めた2例は，それぞれ経直腸超音波下生検と TURP で診断された．無症状であった1例は定期検査で施行された直腸指診で前立腺に結節を触知し，経直腸超音波下生検で診断された．6例中3例に肉眼的血尿を認めており，前立腺部から出血を認める患者で既往に腎細胞癌がある場合には，前立腺への転移も鑑別診断に加える必要がある．

腎摘除術は5例に施行され，いずれも手術時に遠隔転移は認めなかった．転移巣の出現時期は，術後1年以内の早期再発が2例で，残り3例は5年以上経過した遅発性再発であった．早期再発の2例は，診断時に他臓器にも転移を認め，1例は骨転移に対する疼痛緩和目的の放射線照射が施行され，1例はインターフェロン α-2a の投与が行われた．遅発性に転移を来たした3例のうち2例は，転移が前立腺に限局していたため前立腺全摘摘除術が施行された．MRI 検査にて前立腺，精嚢，膀胱および坐骨へ転移の進展を認めた1例は sunitinib の投与が行われた．

一般的に転移を有する腎細胞癌の予後は不良である．しかし，転移を有する場合でも，腎摘除術が可能，Performance status（以下 PS と略す）が良好，転移が孤立性，あるいは転移出現まで2年以上の無病期間があった症例は比較的予後は良好とされる[9]．

また孤立性転移を有する例の中でも，腎摘除術時にすでに転移がある例より，腎摘除術後に出現する例の方が予後良好と言われており，後者では積極的な転移巣の外科的切除が勧められる[10,11]．根治的腎摘除術後の前立腺転移5例のうち，孤立性転移で前立腺全摘除術を施行された2例は報告の時点で再発を認めていない．腎摘除後5年以上を経過した遅発性転移でもあり，他の臓器への遅発性，孤立性転移と同様に，転移巣の切除による根治も期待できる．一方，sunitinib 投与が行われた Fokt ら[8]の症例は，著明な腫瘍の縮小を認めたが，副作用のため2コース終了後に投与を中断され，転移診断後6カ月で他病死している．腎摘除術後，早期再発を来たした2例は前立腺転移診断後1年以内に癌死している．

自験例は，TURP により自排尿可能となり血尿も改善したが，術後に急速な病勢の進行，骨盤骨，両側大腿骨を中心とした多発骨転移を認め，手術操作による腫瘍細胞の播種が疑われた．肉眼的血尿，尿閉を前立腺肥大症の進行と診断していたので，転移の可能性も考慮すべきであった．

前立腺転移の診断時，すでに多臓器への転移を認めており，前立腺全摘除術は治療の選択肢とはならなかった．また PS が低く分子標的薬の投与も困難であり，前立腺転移診断の2カ月後に死亡した．

結　　語

排尿困難の増悪と肉眼的血尿を契機に診断された腎細胞癌前立腺転移の1例を報告した．

本症例は多臓器転移を伴っていたが，腎癌の遅発性，孤立性前立腺転移では前立腺全摘術による良好な予後も期待できる．腎細胞癌の既往のある患者の肉眼的血尿に対しては，腎細胞癌の前立腺転移も考慮すべきである．

文　　献

1）Zein TA, Huben R, Lane W, et al. : Secondary tumors of the prostate. J Urol **133** : 615–616, 1985
2）Johnson ED, Chalbaud R and Ayala AG : Secondary tumors of the prostate. J Urol **133** : 582–585, 1985
3）Greene GF, Gokden N, Hutchins LF, et al. : Metastatic renal cell carcinoma to prostate. Urology **65** : 1227.

e23-e25, 2005
4) Cihak RW, Haas RJr, Koenen CT, et al.: Metastatic renal carcinoma to the prostate gland: presentation as prostatic hypertrophy. J Urol **123**: 791-792, 1980
5) King DHC, Centeno AS, Saldivar V, et al.: Renal cell carcinoma metastatic to the gallbladder or prostate: two case reports. Urology **46**: 722-725, 1995
6) Moudouni SM, En-Nia I, Rioux-Leclerq N, et al.: Prostatic metastasis of renal cell carcinoma. J Urol **165**: 190-191, 2001
7) Rodriguez A, Kang L, Politis C, et al.: Delayed metastatic renal carcinoma to prostate. Urology **67**: 623. e7-623. e10, 2006
8) Fokt RF, Templeton A, Gillessen S, et al.: Prostatic metastasis of renal cell carcinoma successfully treated with sunitinib. Urol Int **83**: 122-124, 2009
9) Maldazys JD and de Kernion JB: Prognostic factors in metastatic renal carcinoma. J Urol **136**: 376-379, 1986
10) O'dea MJ, Zincke H and Utz DC: The treatment of renal cell carcinoma with solitary metastasis. J Urol **120**: 540-542, 1978
11) Slaton JW and Swanson DA: Surgical resection of metastases, in Belledegrun A (Ed): Renal and Adrenal Tumors. Oxford, Oxford University Press, pp 436-446, 2003

(Received on May 19, 2011
Accepted on August 8, 2011)