



TITLE:

継続的治療を受けなかった二分脊椎症の3例

AUTHOR(S):

横西, 哲広; 藤川, 敦; 田中, 克幸; 佐藤, 博信; 所, 和彦;
高倉, 朋和; 小川, 毅彦

CITATION:

横西, 哲広 ...[et al]. 継続的治療を受けなかった二分脊椎症の3例. 泌尿器科紀要 2012, 58(1): 31-34

ISSUE DATE:

2012-01

URL:

<http://hdl.handle.net/2433/153009>

RIGHT:

許諾条件により本文は2013-02-01に公開

継続的治療を受けなかった二分脊椎症の3例

横西 哲広^{1*}, 藤川 敦¹, 田中 克幸¹, 佐藤 博信²
 所 和彦², 高倉 朋和³, 小川 毅彦⁴

¹神奈川リハビリテーション病院泌尿器科, ²神奈川リハビリテーション病院脳神経外科

³神奈川リハビリテーション病院リハビリテーション科

⁴横浜市立大学大学院医学研究科・泌尿器病態学教室

THREE DYSURIA ADULTS WITHOUT CONTINUOUS MEDICAL TREATMENT AFTER SURGERY FOR SPINA BIFIDA IN INFANCY

Tetsuhiro YOKONISHI¹, Atsushi FUJIKAWA¹, Katsuyuki TANAKA¹, Hironobu SATO²,
 Kazuhiko TOKORO², Tomokazu TAKAKURA³ and Takehiko OGAWA⁴

¹The Department of Urology, Kanagawa Rehabilitation Hospital

²The Department of Neurosurgery, Kanagawa Rehabilitation Hospital

³The Department of Rehabilitation, Kanagawa Rehabilitation Hospital

⁴The Department of Urology, Yokohama City University Graduate School of Medicine

We encountered three patients with dysuria who had undergone spinal surgery for spina bifida during infancy. The patients presented with mental disability and dysbasia. Difficulty in urination, urinary incontinence, and a residual sensation of urine were resolved through intermittent self-catheterization in all patients.

It was speculated that treatment for dysuria in these patients was delayed because they were not aware of its association with their condition during infancy, dysuria was relatively mild, and they had no history of febrile urinary tract infection.

It is important for attending physicians to explain to parents of such infants the possible association of spina bifida with the future risk of dysuria, and to consider long-term follow-up to monitor their outcome.

(Hinyokika Kiyō 58 : 31-34, 2012)

Key words : Adult, Spina bifida, Lost to follow-up

緒 言

稀ではあるが二分脊椎症と診断され幼少期に治療を受けていても、二分脊椎症による障害が残存する可能性があるとは知らずに成人となる症例がある。その場合排尿障害があってもそれが異常とは思わず病院を受診しない可能性がある。

われわれは幼少期に二分脊椎症の手術を受け排尿障害に対する症状を有しながらも、後遺障害による症状とは思わずに泌尿器科受診が遅くなった3例を経験したので報告する。

症 例

症例1 : 26歳, 女性

主訴 : 排尿困難, 尿便失禁

既往歴 : 出生時に二分脊椎症と診断され生後4カ月に手術を受けた(病名, 術式の詳細不明)。

現病歴 : 幼少時から腹圧排尿であり, 歩行時と夜間

に尿便失禁があった。両親から二分脊椎症であることを知らされていたが医療機関の通院はない。25歳時に初めて同主訴で近医泌尿器科を受診したが改善せず, インターネットで調べて当院を2007年11月に受診した。

身体所見 : 背面腰部に横切開の手術痕あり。右足関節部に内反変形あり。同部位に歩行時痛を認めた。

尿検査所見 : RBC <1/hpf, WBC 5~9/hpf

血液検査所見 : BUN 13.7 mg/dl, Cr 0.66 mg/dl

膀胱内圧検査所見 : 残尿は 150 ml, 尿意は曖昧, コンプライアンスは19.0 ml/cmH₂Oであった。

画像検査所見 : 静脈性腎盂造影で両側とも上部尿路変形はなかった。膀胱造影では膀胱尿管逆流はなかったが高度の変形を認めた(Fig. 1A)。MRIで脊髓係留を認めた(Fig. 1B)。

経過 : 間欠自己導尿を開始したところ尿失禁は消失した。下剤を用いた習慣的な排便を習得したことにより便失禁は消失した。脊髓係留症候群も疑われたが, 排便排尿症状は保存的治療で軽快し, 下肢歩行時痛は装具着用により軽快したため, 係留解除術は行わな

* 現 : 横浜市立大学大学院医学研究科・泌尿器病態学

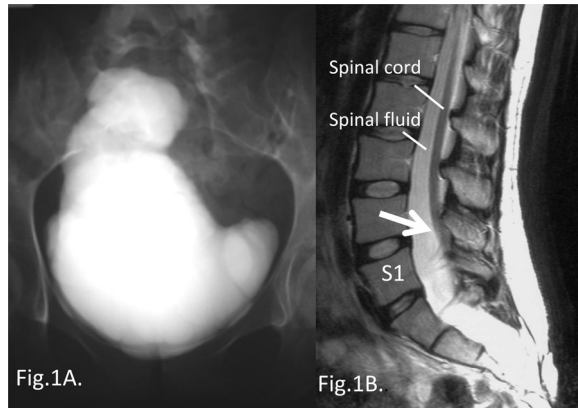


Fig. 1. Case 1: A) Cystography shows severe deformity of the bladder. B) Sagittal T2-weighted MRI shows low placed conus medullaris (white arrow).

かった。その後転居に伴い他施設に通院している。

症例 2 : 38歳, 男性

主訴 : 血尿, 排尿困難

既往歴 : 11歳時に先天性の脊髓奇形と言われ手術を受けた(病名, 術式の詳細不明)。それ以降医療機関の通院はない。

現病歴 : 幼少時から腹圧排尿だったが異常なことだとは思っていなかった。数日前から血尿を認めたため近医泌尿器科を受診したところ残尿多量で大学病院へ紹介受診となった。膀胱鏡で腫瘍所見はなかったが, 肉柱形成が著明であり残尿も 300 ml と多量であった。神経因性膀胱と診断され精査加療目的で2009年11月に当院紹介となった。

身体所見 : 腰部背面に術創あり。他特記すべき所見なし。

尿検査所見 : RBC 21~30/hpf, WBC 1~5/hpf

血液検査所見 : BUN 17 mg/dl, Cr 0.91 mg/dl

膀胱内圧検査所見 : 残尿は 320 ml, コンプライアンスは 12.1 ml/cmH₂O であった。

画像検査所見 : CT で尿路悪性所見なし, 左尿管下端に直径 5 mm 大の結石と仙骨部に脊椎変形を認めた。静脈性腎盂造影で両側とも上部尿路変形なし, 膀胱造影で膀胱尿管逆流はなかったが, 高度の膀胱変形を認めた。MRI で仙骨への脊髓係留と仙骨部に脊髓脂肪腫を認めた。

経過 : 左尿管結石, 二分脊椎症による神経因性膀胱と診断した。尿管結石はその後自然排石し血尿は消失した。神経因性膀胱に対し間欠自己導尿を開始したところ症状は改善した。現在他施設に通院している。

症例 3 : 46歳, 男性

主訴 : 排尿困難, 残尿感

既往歴 : 5歳時に脊髓脂肪腫に対し表皮に突出した腫瘍切除術を受けた(詳細不明)。それ以後医療機関の通院はない。

現病歴 : 幼少時より排尿困難と残尿感があり腹圧排尿であったが本人は異常とは思っていなかった。2カ月前に長時間の座位後に排尿困難となり近医泌尿器科を受診し, 間欠自己導尿を指導された。同時に脳神経外科に紹介され二分脊椎症と診断された。二分脊椎症についてインターネットで調べて当科と当院脳神経外科を2009年12月に受診した。

身体所見 : 腰部背面に術創を認めた。仙髄第 4, 5 領域の疼痛を認めた。

尿検査所見 : RBC <1/hpf, WBC 30~49/hpf

血液検査所見 : BUN 20.2 mg/dl, Cr 0.99 mg/dl

膀胱内圧検査所見 : 残尿は 120 ml, 排尿筋過活動を伴う低コンプライアンス (4.43 ml/cmH₂O) 膀胱だった (Fig. 2)。測定中の尿漏出は認めなかった。

画像検査所見 : 静脈性腎盂造影では両側とも上部尿路変形なし, 膀胱造影で膀胱尿管逆流はなかったが, 膀胱変形と膀胱頸部の開大を認めた (Fig. 3A)。MRI で二分脊椎, 脊髓空洞症, 脊髓脂肪腫, 動静脈瘻を認めた (Fig. 3B)。

経過 : 脳神経外科にて脊髓脂肪腫切除術, 係留解除術, 動静脈瘻部流入動脈閉塞術を施行。術後に仙髄部

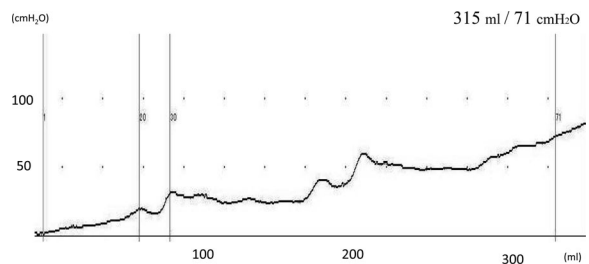


Fig. 2. A cystometrogram of case 3 shows low bladder compliance with uninhibited detrusor contractions.

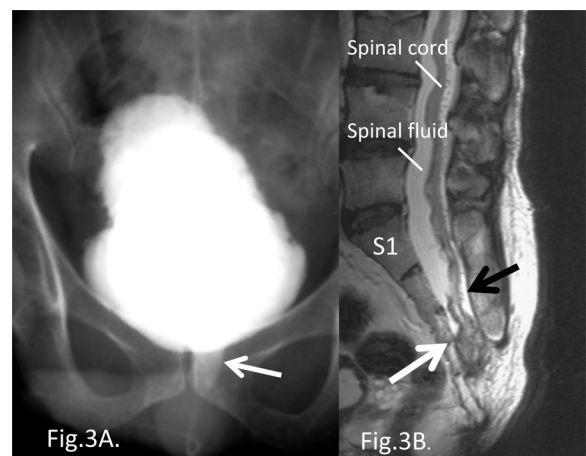


Fig. 3. Case 3: A) Cystography shows open bladder neck (white arrow) and severe deformity of the bladder. B) Sagittal T2-weighted MRI shows the tethered spinal cord with intradural lipoma below the S3 level (white arrow). The black arrow indicates syringomyelia and arteriovenous malformation.

の疼痛は改善したが, 排尿障害と膀胱内圧曲線の所見に大きな変化はなかった. 抗コリン薬 (塩酸プロピペリン 40 mg/day) を併用し間欠自己導尿で経過観察する方針となった.

考 察

二分脊椎症は胎生期の神経管の形成不全が原因とされており様々な合併症と障害が問題となる. そのため小児科, 脳神経外科, 整形外科, リハビリテーション科や泌尿器科などの複数科で器質的異常とそれに起因する機能的障害を生涯にわたりサポートしてゆく必要がある. そのため二分脊椎症に関わるこれらの科の医師はそれぞれの臓器別の専門知識ならびにこの疾患の全体像を把握しておく必要がある. 特に幼少期の担当医は二分脊椎症の児と両親に現在の病状だけでなく今後の起こりうる障害を説明し, 生涯にわたる機能評価と経過観察が必要であることを十分理解してもらうことが重要である.

症例 1 は幼少期の担当医から「いずれ何らかの影響が出るかも知れない」と説明されたのみで, その後の具体的な障害の説明を受けてはいなかった. 同様に症例 2, 3 とも将来起こりえる障害や医療機関への通院が必要であることはまったく知らされていなかった. そのため, いずれの症例も排尿困難, 腹圧排尿, 尿失禁が二分脊椎症による機能障害であるとは思ってもおらず, その症状は生まれつきのものであると思いでいた.

われわれが経験した 3 例が数十年間医療機関を受診しなかった原因として, 幼少期に詳細な説明を受けていなかったこと, 排尿障害が比較的軽度であり有熱性尿路感染症もなかったこと, また合併症である知的障害がなく歩行障害も軽度であったことが考えられた.

二分脊椎症の排尿管理は, 個々人の成長や障害の程度, 社会生活にあった排尿方法の獲得と, 生活の質や精神面に影響を及ぼす尿失禁の対応だけでなく, 上部尿路障害を見落とさないよう定期的に評価することが重要である¹⁾. 以前はオムツの外れる 3 歳以降に泌尿器科を受診することが多かったといわれているが²⁾, 自験例と同様に, 幼少時に脊髄の手術を受けながらも泌尿器科管理をされていなかった症例報告は調べた限りでは 5 例のみであった³⁻⁶⁾. このうち 3 例は初診時に高度な萎縮膀胱と上部尿路障害を来しており観血的治療の適応であった. 幸いわれわれの経験した 3 症例とも間欠自己導尿で症状の改善をえることが出来た. 上部尿路障害の危険因子として排尿筋漏出時圧が 40 cmH₂O 以上⁷⁻¹⁰⁾, 最大尿道圧が 50 cmH₂O 以上¹¹⁾, 低コンプライアンス膀胱^{7,8)}, 排尿筋外尿道括約筋協調不全^{7,8)}, 排尿筋過活動^{7,8)}, 膀胱尿管逆流症^{7,8)}, 反復性尿路感染¹²⁾などが挙げられる. 自験例

の症状の進行が比較的緩徐であった理由として, コンプライアンスは良好ではないものの, 排尿筋過活動, 膀胱尿管逆流症や反復性尿路感染の既往がなかったためと推測された.

当施設で過去十数年内に遭遇した, 継続的治療を受けていなかった二分脊椎症は今回報告している 3 例であった. 時代背景を考えるとやむを得ない事例であるが, 幼少期の担当医は患児もしくは両親に対し病状について理解の確認を行うなど説明の工夫が必要であると思われた. またこのような症例が「lost to follow-up」例とならないよう一般医家へ啓蒙が重要であると思われた. 日常の診療で, 排尿管理の責任が両親から本人に移行する時期に通院を中断してしまい管理が徹底されず合併症や腎機能障害を来す症例にしばしば遭遇する^{1, 13)}. そのため泌尿器科医として思春期, 成人期を迎えた児への教育も特に注意しなくてはならない.

加えて, 比較的若い成人が, 原因が判然としない排尿障害を主訴に受診した場合は, 特に知能障害, 下肢変形や歩行障害が軽度な潜在性二分脊椎例の見落としに注意し, このような治療後の「lost to follow-up」例もありえることを意識して詳細な問診, 神経学的所見, 腎部の視診, 尿流動態検査, 脊椎脊髄の画像検査を行うことが必要である.

結 語

二分脊椎症と診断され, 幼少時に治療されながらも継続的な診療を受けていなかった二分脊椎症の 3 例を経験した. いずれも保存的治療で軽快した. このような「lost to follow-up」例とならないよう幼少期の担当医師の説明の工夫が必要であると思われた. また泌尿器科医として一般医家への啓蒙と潜在性二分脊椎症や「lost to follow-up」例があることに注意すべきであると考えられた.

本論文の要旨は第27回日本二分脊椎研究会において発表した.

文 献

- 1) 田中克幸, 渡辺岳志, 石堂哲郎: 小児期における二分脊椎症の排尿管理. 泌尿器外科 **17**: 189-195, 2004
- 2) 相馬文彦, 折笠精一: 二分脊椎の泌尿器科的治療と管理. 泌尿器外科 **1**: 719-724, 1988
- 3) 浪間孝重, 相沢正孝, 中川晴夫, ほか: 膀胱拡大術後の不完全な間欠自己導尿により多彩な合併症を呈した二分脊椎症の 1 例. 泌尿器外科 **7**: 407-410, 1994
- 4) 安藤正夫, 北原聡史, 景山幸雄, ほか: 開腹手術後の再発性 VUR に対してアテロコラーゲンによる内視鏡的 VUR 防止術を試みた二分脊椎症の 1

- 例. 泌尿器外科 **6** : 63-66, 1993
- 5) 百瀬 均, 岡島英五郎, 安川元信, ほか : 二分脊椎症における膀胱拡大術の手術適応に関する問題—膀胱拡大術を断念した2症例—. 泌尿紀要 **39** : 747-752, 1993
 - 6) 岩川愛一郎, 妹尾康平, 中島信能 : 小児に対する自己導尿指導の工夫. 泌尿器外科 **4** : 47-51, 1991
 - 7) Galloway NT, Mekras JA, Helms M, et al. : An objective score to predict upper tract deterioration in myelodysplasia. J Urol **145** : 535-537, 1991
 - 8) Perez LM, Khoury J and Webster GD : The value of urodynamic studies in infants less than 1 year old with congenital spinal dysraphism. J Urol **148** : 584-587, 1992
 - 9) McGuire EJ, Woodside JR and Borden TA : Upper urinary tract deterioration in patients with myelodysplasia and detrusor hypertonia : a followup study. J Urol **129** : 823-826, 1983
 - 10) Wang SC, McGire EJ and Bloom DA : A bladder pressure management system for myelodysplasia-clinical outcome. J Urol **140** : 1499-1502, 1988
 - 11) Tanaka H, Kakizaki H, Kobayashi S, et al. : The relevance of urethral resistance in children with myelodysplasia : its impact on upper urinary tract deterioration and the outcome of conservative management. J Urol **161** : 929-932, 1999
 - 12) Brinkman J, Enrile MB and Koff SA : Prophylactic use of intermittent catheterization in children with spina bifida. Br J Urol **68** : 643A, 1991
 - 13) 野村 栄, 石堂哲郎, 相賀 護 : 間欠導尿の中断後に下部尿路結石を生じた二分脊椎の2例. 臨泌 **54** : 481-484, 2000

(Received on February 23, 2011)
(Accepted on September 8, 2011)