経尿道的切除後に急速に進展した膀胱尿路上皮癌・形質細胞様型の1例

田中　絢子[1]，大堀　　理[1]，橋本　　剛[1]，濱田　理宇[1]
野村　将春[2]，草間　　博[2]，長尾　俊孝[2]，橘　　政昭[1]
[1]東京医科大学泌尿器科学講座，[2]東京医科大学病理診断学講座

A CASE OF PLASMACYTOID UROTHELIAL CARCINOMA OF THE BLADDER: RAPID PROGRESSION AFTER TRANSURETHRAL RESECTION

Ayako Tanaka[1], Makoto Ohori[1], Takeshi Hashimoto[1], Riu Hamada[1], Masaharu Nomura[2], Hiroshi Kusama[2], Toshitaka Nagao[2] and Masaaki Tachibana[1]
[1]*The Department of Urology, Tokyo Medical University*
[2]*The Department of Pathology, Tokyo Medical University*

An 85-year-old man complained of macroscopic hematuria and painful urination. Cytoscopy revealed a non-papillary tumor at the bladder neck extending to the trigone. Abdominal computed tomography revealed thickening of the bladder wall in the same area but did not reveal lymph node swelling. Urinary cytology was class IIIb. We conducted a transurethral resection of the bladder tumor (TURBT) after which a histopathological examination showed urothelial carcinoma, G3, INFγ, pT2. From 6 days after TURBT, severe fever persisted despite the administration of various antibiotics and his general condition deteriorated. He died of acute myocardial infarction at 37 days after TURBT. Histopathological examination at autopsy revealed extensive urothelial carcinoma, a plasmacytoid variant, of the bladder which had invaded into the entire body including the lungs, liver, kidneys, adrenal glands, and veins, although tumor cells were not identified in lymph nodes. We review the literature and report this rare case of urothelial carcinoma, a plasmacytoid variant, of the bladder.

(Hinyokika Kiyo **58**: 101-103, 2012)

Key words: Bladder cancer, Plasmacytoid carcinoma

緒　　言

膀胱尿路上皮癌の形質細胞様型（plasmacytoid variant）は1991年に Sahin らによって報告され，現在までに59例の報告があるが比較的稀な疾患である．今回われわれは TURBT 後に発熱をきたし，術後37日目に心筋梗塞により死亡，剖検により膀胱尿路上皮癌・形質細胞様型の全身転移と診断した1例を経験したので報告する．

症　　例

患者：85歳，男性

主訴：肉眼的血尿，排尿時痛

既往歴：70歳前立腺肥大症に対し内服開始

喫煙歴：65年×30本/日

現病歴：排尿時痛と肉眼的血尿にて近医で抗生剤加療を受けるも軽快せず当科受診．膀胱鏡にて膀胱頸部から三角部に連続する粘膜不整像を認め精査加療に当科入院となった．

現症：身長 151 cm，体重 50 kg

血液生化学検査：WBC 9,000/μl，CRP 2.4 mg/dl

尿検査：赤血球 ≥50/HPF，白血球多数/HPF

尿細胞診：class IIIb

腹骨盤部 CT（Fig. 1）：膀胱左壁の肥厚を認めた．遠隔転移，リンパ節転移は認めなかった．

入院後経過：組織学的診断目的に TURBT を施行．膀胱から三角部に隆起性病変を認めた．膀胱三角部と

Fig. 1. Abdominal CT revealed thickening of the left lateral bladder wall.

Fig. 2. Bone scintigraphy revealed multiple uptake.

前立腺部尿道を生検し，可及的に腫瘍を切除した．病理結果はurothelial carcinoma，G3，INFγ，pT2 であった．術後 6 日目より 38°C を超える発熱が生じ，抗生剤加療後も炎症反応は増悪した．経過中に腰痛が生じ，骨シンチグラフィー（Fig. 2）で多発性の骨転移を認めた．術後36日目に胸痛と呼吸苦が出現し，急性心筋梗塞と診断，術後37日目に死亡した．同日病理解剖を施行した．

病理解剖所見：膀胱癌は 8×6×1 cm，膀胱三角部から前立腺部尿道へ連続していた．非乳頭型の尿路上皮癌で形質細胞様型，G3，pT3a，INFγ であり癌細胞は形質細胞に酷似しており（Fig. 3），周囲脂肪織や血管，リンパ管への浸潤も認めた．肝臓・骨髄（Fig. 4，5）・脾臓にびまん性に浸潤し，両側副腎に小胞巣を形成し，両側腎の糸球体毛細血管内にも浸潤していた．また心筋梗塞の状態としては左右の冠動脈に動脈硬化性の狭窄を認め，特に左室後壁の心筋の線維化を認めた．

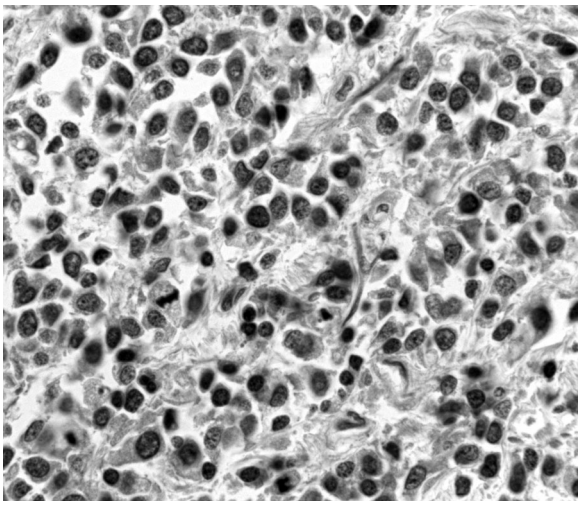

Fig. 3. Microscopic findings of the bladder, autopsy specimen (HE stain ×400).



Fig. 4. Macroscopic examination of the bone marrow.

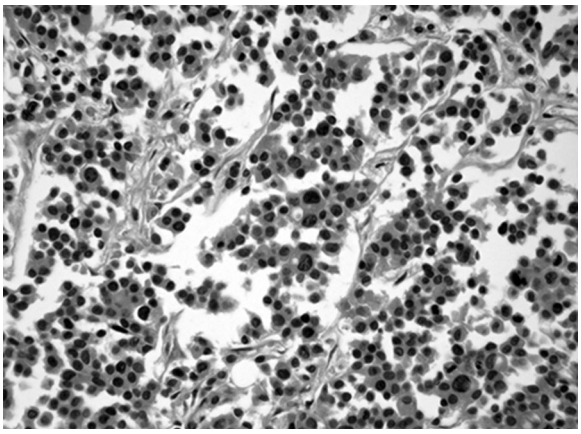

Fig. 5. Urothelial carcinoma cell infiltration of the bone marrow (HE stain ×400).

免疫染色結果：AE1/AE3・CK20・EMA・CD138・CK7・κE1/AE が陽性を示し，LCA・S-100・Vimetin は陰性であった．

考　　察

膀胱腫瘍の特殊型には肉腫様型，微小乳頭型など12種類が記載されている[2]．形質細胞様型は1991年の報告以来[1]近年報告が増え，われわれの調べた限りでは59例の報告がある．過去の報告例では平均年齢は66.1歳（46～85歳）[1,3~15]であり，本症例が最高齢であった．また男性52人に対して女性 5 人（不明 2 人）と圧倒的に男性が多かった．膀胱鏡所見では非乳頭状・結節性で平坦な腫瘤を認めることが多く，初診時に病期が明らかな56例中，45例（80％）は病期Ⅲ・Ⅳの進行癌であった．早期発見に難渋する理由として，肉眼的血尿が生じにくいことや画像上隆起性腫瘤として確認され難いことが挙げられる．また尿細胞診で class Ⅳ，Ⅴ を認めることは少ない．これは高分化型尿路上皮癌に比しクロマチン量が少なく，核異型が少ないこと

が原因と考えられる[7]．

組織学的には細胞間の結合性が弱く，好酸性に染色される細胞質を持ち，形質細胞様の形態を示すことが特徴であり，神経内分泌腫瘍，リンパ腫などと類似している[11]．形質細胞様型では CD138 の発現が特徴的とする文献もあるが[3,8,10,14]，論議の分かれるところである[9,11]．免疫染色で上皮性マーカーが陽性を示し，筋原性やリンパ系マーカーが陰性を示すことが診断に繋がる．また形質細胞様型では E-cadherin の欠如が細胞異型が少ないにも拘わらず組織浸潤性が強く，局所再発が多いことに関連があると示唆されている[11]．

本症例の直接死因は，心筋梗塞に起因する多臓器不全であり，その原因は腫瘍細胞の全身血管への浸潤による DIC と考えられた．原疾患に対する治療を成しえぬまま不幸な転帰をとったが，Iraklis らは同様に診断後 7 日目に敗血症で死亡した例を報告している[8]．

形質細胞様型尿路上皮癌の治療法として確立されたものはなく，一般的な膀胱尿路上皮癌に準じて治療法が選択されている．過去の報告例の多くは化学療法（MVAC/GC 療法）を組み合わせて治療されていた．Nigwekar らは17例中 7 例に膀胱全摘術を施行しているが，これらは 2 週間～43カ月（中央値5.5カ月）の間に死亡しており，悪性度の高さを物語っている[16]．一方で Kohno らは膀胱全摘術と術後化学療法により CR を認めた報告をしている[6]．また，Kawashima らは形質細胞様型は通常の尿路上皮癌と異なり有転移症例でも化学療法への反応が良好である可能性を示唆している[15]．平坦な腫瘍で尿細胞診や TURBT にて形質細胞様型が疑われた場合には，本症例の様な急激な悪化を示す例があることを念頭に，症例によっては早期の化学療法や膀胱全摘術の組み合わせを追求することが予後改善に繋がると考えた．

結　　語

今回われわれは尿路上皮癌形質細胞様型と診断された 1 例を経験したので報告した．

文　　献

1）Sahin AA, Myhre M, Ro JY, et al.: Plasmacytoid transitional cell carcinoma: report of a case with initial presentation mimicking multiple myeloma. Acta Cytol **35**: 277–280, 1991

2）日本泌尿器科学会，日本病理学会，日本医学放射線学会：腎盂・尿管・膀胱癌取扱い規約（第 1 版）日本泌尿器科学会，日本病理学会，日本医学放射線学会編，金原出版，東京，2011

3）Shimada K, Nakamura M, Ishida E, et al.: Urothelial carcinoma with plasmacytoid variants producing both human chorionic gonadotropin and carbohydrate antigen 19-9. Urology **68**: 891.e7–10, 2006

4）Soylu A, Aydin NE, Yilmaz U, et al.: Urothelial carcinoma featuring lipid cell and plasmacytoid morphology with poor prognostic outcome. Urology **65**: 797 e5–7, 2005

5）中道伊津子，伏見博彰，虎頭　廉ほか：脳転移をきたした膀胱原発 Plasmacytoid carcinoma の 1 例．診断病理 **20**：373–375，2003

6）Kohno T, Kitamura M, Akai H, et al.: Plasmacytoid urothelial carcinoma of the bladder. Int J Urol **13**: 485–486, 2006

7）Sakuma T, Furuta M, Mimura A, et al.: Urine cytological findings of plasmacytoid urothelial carcinoma of urinary bladder: report of two cases. Cytopathology **20**: 264–267, 2009

8）Mitsogiannis IC, Ioannou MG, Sinani CD, et al.: Plasmacytoid transitional cell carcinoma of the urinary bladder. Urology **66**: 194 e12–13, 2005

9）Lopez-Beltran A, Requena MJ, Montironi R, et al.: Plasmacytoid urothelial carcinoma of the bladder. Hum Pathol **40**: 1023–1028, 2009

10）Gaafar A, Garmendia M, de Miguel E, et al.: Plasmacytoid urothelial carcinoma of the urinary bladder: a study of 7 cases. Actas Urol Esp **32**: 806–810, 2008

11）Fritsche HM, Burger M, Denzinger S, et al.: Plasmacytoid urothelial carcinoma of the bladder: histological and clinical features of 5 cases. J Urol **180**: 1923–1927, 2008

12）Ro JY, Shen SS, Lee HI, et al.: Plasmacytoid transitional cell carcinoma of urinary bladder: a clinicopathologic study of 9 cases. Am J Surg Pathol **32**: 752–757, 2006

13）Sato K, Ueda Y, Kawamura K, et al.: Plasmacytoid urothelial carcinoma of the urinary bladder: a case report and immunohistochemical study. Pathol Res Pract **205**: 189–194, 2009

14）Nigwekar P, Tamboli P, Amin MB, et al.: Plasmacytoid urothelial carcinoma: detailed analysis of morphology with clinicopathologic correlation in 17 cases. Am J Surg Pathol **33**: 417–424, 2009

15）河嶋厚成，氏家　剛，任　幹夫，ほか：膀胱 Plasmacytoid carcinoma の 1 例．日泌尿会誌 **100**：590–594，2000

(Received on July 11, 2011
Accepted on October 13, 2011)