BCG 膀胱内注入療法後に結核性前立腺膿瘍をきたした1例

橋村　正哉，百瀬　　均，武長　真保，星山　文明
藤本　　健，小野　隆征，大山　信雄
星ヶ丘厚生年金病院泌尿器科

TUBERCULAR PROSTATIC ABSCESS FOLLOWING INTRAVESICAL BACILLUS CALMETTE-GUERIN THERAPY

Masaya Hashimura, Hitoshi Momose, Maho Takenaga, Humiaki Hoshiyama, Ken Fujimoto, Takamasa Ono and Nobuo Oyama
The Department of Urology, Hoshigaoka Koseinenkin Hospital

We report a case of tubercular prostatic abscess in a male patient who had undergone intravesical Bacillus Calmette-Guerin therapy for bladder carcinoma *in situ*. The abscess was successfully treated with transurethral resection of the prostate for drainage and subsequent antituberculous regime of chemotherapy.
(Hinyokika Kiyo **58**: 169-172, 2012)

Key words: Bacillus Calmette-Guerin, Prostatic abscess, Bladder cancer

緒　　言

BCG 膀胱内注入療法は筋層非浸潤性膀胱癌に対する確立された治療法であり，日常臨床において広く行われている．本治療法に対する経験と研究の積み重ねの結果，導入初期と比較して今日では重篤な合併症の報告は少なくなっているが，生菌を用いた治療法であることを考慮すると，その施行に際しては注意深い観察と適切な対応が要求される．

われわれは，BCG 膀胱内注入療法後に BCG が原因であると考えられる結核性前立腺膿瘍の1例を経験したので報告する．

症　　例

患者：61歳，男性

主訴：排尿時痛，頻尿

既往歴：2006年10月前壁部膀胱腫瘍に対して経尿道的膀胱腫瘍切除術（TURBT）を施行，病理組織診断は尿路上皮癌 G2，pT1 であった．その後，2009年9月に前壁部に再発した膀胱腫瘍に対して TURBT を施行，病理組織診断は尿路上皮癌 G2，pTa であった．この際同時に施行した膀胱粘膜のランダム生検において，前立腺部尿道6時の部位を切除した．またこの手術の際に球部尿道狭窄が確認され，TURBT に先だって，尿道ブジーで拡張した．なお，活動性結核感染の既往はない．

合併症：糖尿病

現病歴：2009年の TURBT 後も尿細胞診で陽性が持続していたため，2010年6月に再度膀胱ランダム生検が施行され，膀胱粘膜の一部に上皮内癌（尿路上皮癌 G3，pTis）が疑われる少量の病変が認められた．その後も尿細胞診陽性が持続するため，2010年10～12月に BCG コンノート株の膀胱内注入（イムシスト® 81 mg を生理食塩水 40 ml に溶解し120分間膀胱内に貯留）を週1回合計8回施行した．治療開始に先立って行ったツベルクリン皮内テストの結果は，5×6 mm/35×40 mm で中等度陽性であった．なお，BCG の注入には 8 Fr カテーテルを使用した．2回目注入の当日に肉眼的血尿と 38°C 台の発熱を認め，7回目注入後数日間の頻尿を認めたが，投与間隔を延長することなく予定通り治療を完遂した．8回目の BCG 膀注後10日目に排尿時痛と頻尿を訴え受診．理学的所見，画像検査，血液尿検査から前立腺膿瘍が疑われた．同日に施行した残尿測定では 113 ml の残尿が認められた．なお，合併症の糖尿病については近医にて経口薬治療を受けていたがコントロールは不良であった．

理学的所見：意識清明，体温 37.2°C．胸腹部に異常を認めず．直腸診で前立腺は弾性軟で超クルミ大に腫大し，右葉に圧痛を認めた．

血液尿検査結果：末梢血白血球 9,000/mm^3，CRP 1.53 mg/ml，HbA1c 8.2%，その他血液検査に異常を認めず．尿中白血球 30～49/hpf，赤血球1以下/hpf．尿一般細菌培養・抗酸菌培養ともに陰性，尿中結核菌群核酸同定検査（リアルタイム PCR 法）も陰性であった．

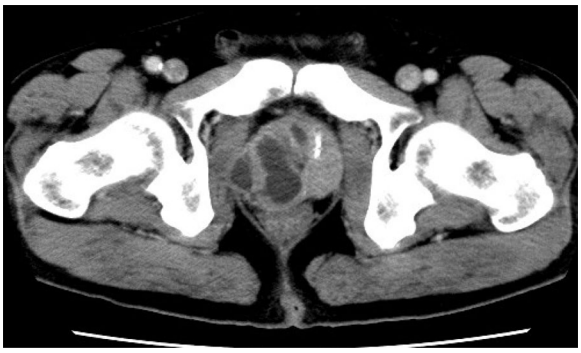

Fig. 1. Computed tomography scan shows prostatic abscess predominantly occupying right lobe.

経過：外来通院でレボフロキサシン 500 mg/day 経口投与と塩酸セフォゾプラン 1 g/day 静脈内投与を 4 日間施行するも症状の改善がみられないため，精査加療目的で入院となった．入院後抗菌薬をピペラシリンナトリウム 3 g/day に変更するも症状の改善が得られず，また CT 検査で膿瘍腔の拡大が確認されたため（Fig. 1），入院後 4 日目に腰椎麻酔下で経尿道的前立腺ドレナージを施行した．

まず経直腸的超音波画像ガイド下に経会陰的に 21 G ロングエラスター針を前立腺膿瘍腔に穿刺し淡緑色の粘液性内容物を約 5 ml 吸引採取した．次いで 26 Fr TUR 用内視鏡の挿入を試みたところ球部尿道にリング状狭窄を認めたため，内尿道切開術にてこれを拡張した．その後，CT 画像所見にしたがって尿道精阜の右側で前立腺組織に切除を加えたところ，黄白色のクリーム状の膿汁の排出を認めた．経直腸的に指で前立腺を圧排して膿汁の排出を促しつつ，膿瘍を十分に開窓した．なお，膀胱内の観察では中等度の肉柱形成以外には異常所見は認められなかった．術後頻尿や排尿時痛などの下部尿路症状は速やかに消失し，また術後 5 日目に撮影した CT では前立腺部膿瘍の消失が確認された．

吸引採取した膿を小川培地で培養した菌株を用いてリアルタイム PCR 法（COBAS TaqMan，Roche）および DNA DNA hybridyzation 法（DDH マイコバクテリア，極東）を施行したところ *Mycobacterium tuberculosis*（ヒト型），M. bovis（ウシ型），*M. africanum*, *M. microti* のいずれかであることが明らかとなった．さらに，菌株の鑑別に有用な MPB64 タンパク質の検出（キャピリア TB，日本ベクトン・ディッキンソン）を行った結果，本症例では陰性であった．キャピリア TB は上記結核菌群に加えて，*M. bovis* BCG のうちトーキョー株を始めとするいくつかの亜株に特異的な分泌タンパクであるが，コンノート株では陰性であると報告されている[1]．以上の結果と前立腺膿瘍が BCG 膀胱内注入療法後に発症した経過から，原因菌が膀胱内注入療法で使用されたコンノート株である可能性が推察された．また，前立腺切除組織標本についての病理組織検査では内腔に乾酪壊死を伴った肉芽腫の像が見られ，強拡大でラングハンス巨細胞，類上皮細胞，リンパ球の存在が確認された（Fig. 2）．以上の臨床経過と細菌学的検査結果，病理組織所見を総合して，BCG 膀胱内注入療法に起因した結核性前立腺膿瘍と診断した．術後 6 日目からイソニアジドとリファンピシンの 6 カ月間投与にエタンブトールとピラジナミドの 2 カ月間投与を併用した抗結核治療を開始し，2011年 7 月に予定通り終了した．現在，尿検査所見に異常を認めず下部尿路症状も見られない．また尿細胞診検査も陰性が持続している．

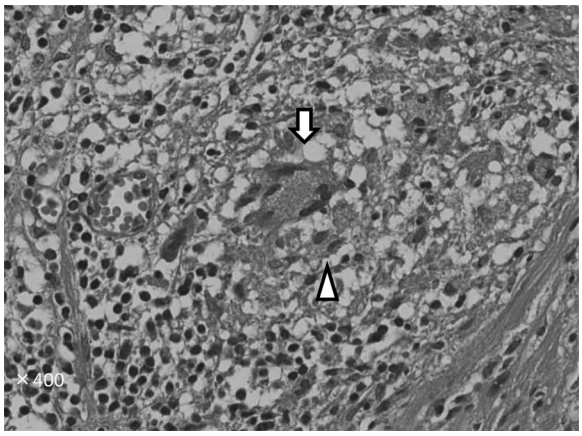

Fig. 2. Langhans' giant cell (⇩) and epithelioid cells (△) in the resected prostatic tissue.

考　　察

BCG 膀胱内注入療法に伴う有害事象として，排尿時痛や頻尿などの膀胱刺激症状あるいは血尿などの一過性の局所症状は良く経験されることである[2,3]．Akaza らは本邦における BCG コンノート株を用いた膀胱内注入療法の第 1，2 相試験の結果，81 mg を週 1 回 8 回膀胱内に注入した場合，膀胱刺激症状や肉眼的血尿の出現率はおおむね80％前後であることを報告している．一方，この報告では10％以上の出現率を有するか G3 以上の重篤性を持つ有害事象が示されているが，その中に前立腺炎あるいは前立腺膿瘍は記載されていない[4]．

BCG 膀胱内注入療法に伴う有害事象としての前立腺膿瘍に関する報告は稀であり，われわれが「BCG，前立腺膿瘍，前立腺炎」のキーワードで PubMed を用いて検索した限りでは，4 件[5~8]の文献報告が確認されたのみである（Table 1）．1992年の本治療法の合併症に関する総説[8]において前立腺膿瘍の記載はなく，一方でわれわれが確認した報告のうち最も古いものでも2002年の報告であることから，BCG 膀胱内注入療法の合併症としての前立腺膿瘍は本来きわめて稀ではあるが，本治療法の普及に伴い発症件数が徐々に

Table 1. Reported cases of prostatic abscess following intravesical BCG therapy for bladder cancer

症例	年齢	主訴	BCG 療法	発症	治療	報告者	発表年
1	47	会陰部痛	初回 6 回＋維持 3・6・12（M）	不詳	経会陰的ドレナージ＋抗結核薬（12 M）	Matlaga	2002
2	63	会陰部痛，排尿困難	レジメ不詳	開始 5 週後	TURP＋抗結核薬（9 M）	Aust	2005
3	48	会陰部痛，排尿困難	初回 6 回	最終注入後15日	経直腸的穿刺＋抗結核薬（6 M）	Caulier	2009
4	69	膀胱刺激症状	初回 5 回	不詳	TURP＋抗結核薬（9 M）	Enatsu	2010
5	61	頻尿，排尿時痛	初回 8 回	最終注入後10日	TURP（開窓術）＋抗結核薬（9 M）	自験例	2011

増加しつつあるものと推察される．一方，肉芽腫性前立腺炎は前立腺膿瘍よりも発生頻度は高いと思われるが，臨床症状を呈するものは0.9％と決して多くはない[2]．しかし，Mukamel らは BCG パスツール株を用いた膀胱内注入療法を施行した36例のうち20例において経直腸的超音波断層法で前立腺に異常所見を認め，それらに対して生検を施行した結果 8 例で組織学的に BCG に関連したと考えられる肉芽腫性前立腺炎が確認されたと報告している[10]．さらに LaFontaine らは，BCG 膀胱内注入療法施行後に根治的膀胱全摘除術を受けた12例のうち 9 例（75％）で組織学的に肉芽腫性前立腺炎が認められ，そのうちの 7 例で組織中に抗酸菌の存在が確認されたことを報告しており[11]，無症候性のものまで含めると，肉芽腫性前立腺炎の罹患率はかなり高いと思われる．自験例を含めた 5 例の前立腺膿瘍の報告例のうち経尿道的前立腺切除が施行された 3 例で，病理組織学的に肉芽腫性前立腺炎の存在が確認されていることから，これらの前立腺膿瘍は肉芽腫性前立腺炎から進展したものと考えられる．前述した潜在的な肉芽腫性前立腺炎の頻度を考慮すると，BCG 膀胱内注入療法後に発症しえる重篤な有害事象の 1 つとして，前立腺膿瘍の存在を念頭に置いておくことは重要であると思われる．

前立腺膿瘍に対するドレナージの到達法には，経会陰的，経直腸的，経尿道的の 3 通りがあり，過去の報告例では前 2 者がそれぞれ 1 例づつであり，2 例で経尿道的ドレナージが行われている[5~8]．われわれは広範囲の開窓術による確実なドレナージを期待して経尿道的手術を採用したが，その前にコンタミネーションを避けて起炎菌同定のための検体を確実に採取する目的で，経会陰的に膿瘍内容を採取した．

過去における BCG 膀胱内注入療法後の前立腺膿瘍発症に関する報告では，その発症要因に関する考察は行われていない．自験例についても明らかな要因は特定できていないが，少なくとも2つのものが推察される．1 つは，コントロール不良な糖尿病の存在であり，高血糖状態による細胞性免疫能の低下が好酸菌感染およびその重症化に関与した可能性が考えられる．糖尿病の存在自体は BCG 膀胱内注入療法の禁忌ではなく，イムシスト®の貼付文書にも禁忌あるいは慎重投与としての記載はないが，糖尿病を合併する患者に対して本治療法を計画する際にはそのコントロール状態に注意する必要がある．

発症要因に関するもう 1 つの可能性は球部尿道に狭窄が存在したことと膀胱内に肉柱形成が見られたことから，排尿時に膀胱から前立腺部尿道にかけての内圧が高くなっていたことが推察されることである．排尿筋括約筋強調不全などにより高圧排尿となっている男性神経因性膀胱患者において，排尿時膀胱尿道造影で前立腺内への backflow が見られることは珍しくなく，本症例においても同様の病態が存在していた可能性が考えられることから，これが前立腺膿瘍の発生要因であったのかもしれない．BCG 膀胱内注入療法では一定時間の後に BCG を対外に排出することが前提となっており，通常は患者の自排尿を用いて排出させている．すなわち，「排尿」は本治療法を構成する一部分となっているが，日常臨床では BCG 膀胱内注入療法に際して患者の排尿状態まで深く検討しないのが一般的であり，自験例でも前立腺膿瘍による下部尿路症状が出現するまで，残尿測定は行われていない．癌患者の年齢層を考えると，同時に何らかの下部尿路機能障害を合併している可能性は高く，泌尿器科医として常に意識しておくことが望まれる．

結　　語

BCG 膀胱内注入療法施行後に結核性前立腺膿瘍を発症した 1 例を経験した．本療法は注入した BCG を体外に排出することで完結することから，その施行に際しては患者の排尿機能について常に意識しておくことが重要である．

本論文の要旨は第215回日本泌尿器科学会関西地方会で発表した．本症例報告に際し，ご指導ご協力いただいた星ヶ丘厚生年金病院呼吸器感染制御内科部長　中村孝人先生に深謝いたします．

文　　献

1）Behr MA and Small PM：A historical and molecular phylogeny of BCG strains. Vaccine **17**：915-922, 1999
2）Lamm DL, van der Meijden APM, Morales A, et al.：

Incidence and treatment of complications of Bacillus Calmette-Guerin intravesical therapy in superficial bladder cancer. J Urol **147**: 596–600, 1992
3) Koya MP, Simon MA and Soloway MS: Complications of intravesical therapy for urothelial cancer of the bladder. J Urol **175**: 2004–2010, 2006
4) Akaza H, Koiso K, Ozono S, et al.: A clinical study of PMCJ-9 (Bacillus Calmette-Guerin Connaught strain) treatment of superficial bladder cancer and carcinoma *in situ* of the bladder. Jpn J Clin Oncol **33**: 382–390, 2003
5) Matlaga BR, Veys JA, Thacker CC, et al.: Prostate abscess following intravesical Bacillus Calmette-Guerin treatment. J Urol **167**: 251, 2002
6) Aust TR and Massey JA: Tubercular prostatic abscess as a complication of intravesical Bacillus Calmette-Guerin immunotherapy. Int J Urol **12**: 920–921, 2005
7) Caulier P, Yombi JC, Dufaux M, et al.: Prostate abscess following intravesical BCG therapy. Acta Clin Belg **64**: 436–437, 2009
8) Enatsu N, Ota T and Ochi A: Prostatorectal fistula following intravesical Bacillus Calmette-Guerin immunotherapy for carcinoma *in situ* of the urinary bladder. Int J Urol **17**: 822–823, 2010
9) Lamm DL: Complications of Bacillus Calmette-Guerin immunotherapy. Urol Clin North Am **19**: 565–572, 1992
10) Mukamel E, Konichezky M, Engelstein D, et al.: Clinical and pathological findings in prostates following intravesical Bacillus Calmette-Guerin instillations. J Urol **144**: 1399–1400, 1990
11) LaFontaine PD, Middleman BR, Graham SD Jr, et al.: Incidence of granulomatous prostatitis and acid-fast bacilli after intravesical BCG therapy. Urology **49**: 363–366, 1997

(Received on September 1, 2011
Accepted on Nobember 11, 2011)