化学療法と TUR で膀胱温存できた膀胱原発小細胞癌の 1 例

金宮　健翁[1]，新井　浩樹[1]，室崎　伸和[1]
本多　正人[1]，吉田恭太郎[2]
[1]公立学校共済組合近畿中央病院泌尿器科，[2]同病理部

PRIMARY SMALL CELL CARCINOMA OF THE BLADDER IN WHICH THE BLADDER PRESERVATION WAS ACHIEVED BY CHEMOTHERAPY AND TRANSURETHRAL RESECTION

Taketoshi Kanemiya[1], Hiroki Arai[1], Nobukazu Murosaki[1],
Masahito Honda[1] and Kyotaro Yoshida[2]
[1]*The Department of Urology, Kinki Chuo Hospital*
[2]*The Department of Pathology, Kinki Chuo Hospital*

A 78-year-old man was referred to our hospital for asymptomatic gross hematuria on April 16, 2007. Cystoscopy and abdominal computed tomography revealed a nonpapillary tumor at the upper area of the bladder. Abdominal and thoracic computed tomography showed no lymph nodes and no metastasis to other organs. Transurethral resection of bladder tumor (TURBT) was performed, and a pathological diagnosis of small cell carcinoma of the bladder at stage pT2N0M0 was made. Considering the patient's age and the location of the tumor, we administered chemotherapy using carboplatin and etoposide after resection of the tumor. After 2 courses of chemotherapy, a second-look TURBT was performed, and pathological examination showed no viable tumor cells. Cystoscopy performed after 3 months revealed recurrence of a nonpapillary tumor at a different area of the bladder. We performed TURBT and made a pathological diagnosis of small cell carcinoma of the bladder at stage pT1N0M0. The patient was free from disease in January 2011.

(Hinyokika Kiyo **58**: 165-168, 2012)

Key words: Small cell carcinoma, Bladder cancer

緒　　言

膀胱小細胞癌は肺小細胞癌と同様の組織像を示す疾患であり，比較的稀な癌である．現在確立された治療法はなく，予後は不良とされている．今回われわれは化学療法と TUR で膀胱温存できた膀胱原発小細胞癌の 1 例を経験したので若干の文献的考察を加えて報告する．

症　　例

患者：78歳，男性

主訴：無症候性肉眼的血尿

既往歴，家族歴：特記すべき事項なし

現病歴：2007年 4 月，無症候性肉眼的血尿を主訴に受診．静脈性尿路造影にて膀胱内に陰影欠損を認め，膀胱鏡検査を施行．膀胱頂部に約 3 cm の非乳頭状腫瘍を認めたため，2007年 4 月末，治療目的で入院となった．

入院時検査所見：一般血液・生化学検査では異常所見認めず．

尿検査：蛋白（1＋），糖（－），赤血球多数/hpf，白血球 4～9/hpf．尿細胞診；陽性

画像所見：腹部単純 CT 検査にて膀胱頂部に筋層浸潤を疑う直径 33×27 mm 大の非乳頭状腫瘍を認めた（Fig. 1）．また，リンパ節転移，遠隔転移は認められなかった．

入院後経過：2007年 5 月，経尿道的膀胱腫瘍切除術（TUR-BT）と膀胱無作為生検を施行した．腫瘍本体

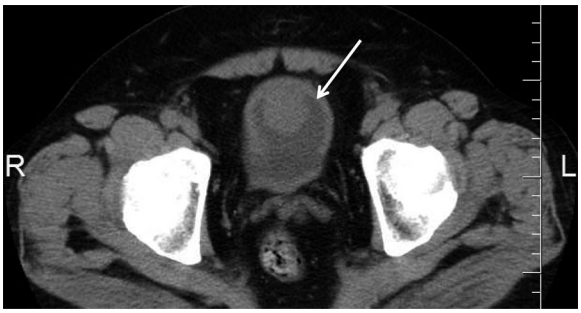

Fig. 1. Computed tomography revealed a tumor at the top wall of the urinary bladder, measuring 33×27 mm.

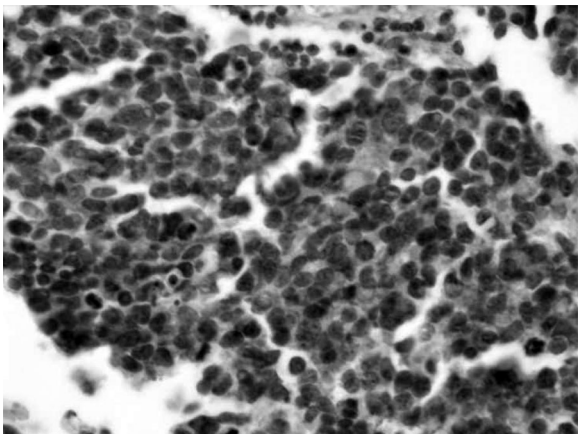

Fig. 2. Immunohistochemical staining (×400). The small cell carcinoma was stained positive for NSE (Neuron Specific Enolase).

は，HE 染色で N/C 比が大きい小型の類円形腫瘍細胞を認めた（Fig. 2）.

NSE（Neuron Specific Enolase）染色で褐色に染色される細胞を多数認めたため，膀胱小細胞癌と診断した．病期は pT2N0M0，TUR マージン 4 カ所と TUR 底部からも組織を採取し病理検査を施行したが，すべて腫瘍細胞陽性であり非治癒切除と考えられた．膀胱無作為生検では一部に上皮内癌の存在が疑われた．病理診断確定後 NSE を測定，8.1 ng/ml であった.

術後経過：腫瘍が pT2 であり，膀胱全摘出術が標準治療と考えられたが，患者の膀胱温存への強い希望があったため，肺小細胞癌のレジメンに従い carboplatin（350 g）/etoposide（150 mg）による化学療法を 2 コース行った．化学療法終了後に再度 TUR と膀胱無作為生検を行った．切除標本から悪性所見は認められなかった．膀胱部分切除術などの追加治療も検討したが患者の希望から経過観察となった．また化学療法終了後の NSE 値は 5.6 ng/ml であった.

術後経過：退院 3 カ月後の膀胱鏡検査で前回とは異なる膀胱前壁頸部寄りに母指頭大の非乳頭状腫瘍を認めた．CT では同部位に造影効果を示す膀胱壁肥厚を認めた．この際の NSE 値は 9.5 ng/ml であった．腫瘍本体の TUR と前回手術部の再生検を行った．腫瘍は比較的小さいものの前回治療後 3 カ月での再発であり，より広範囲にかつ脂肪組織が露出するまでより深層まで TUR を施行した．再発腫瘍は初回腫瘍と特に病理学的変化は認められず，小細胞癌，pT1 と診断された．前回手術部の TUR 切片に悪性所見は認められなかった．追加化学療法などの施行も検討したが患者の希望から経過観察とした．約 3 年経過した2011年 1 月現在，再発，転移は認めていない.

考　　察

小細胞癌は肺に好発する癌であるが，肺以外にも様々な臓器より発生が認められている．膀胱原発小細胞癌は肺小細胞癌と同様の組織像を示す癌と定義されており，1981年に Cramer[1] により最初に報告されている．膀胱腫瘍の約0.48％を占め，比較的稀な疾患と考えられる[2].

小細胞癌の発生機序に関しては諸説があり，1）neural crest originの迷入細胞の癌化，2）正常膀胱粘膜内に存在する neuroendocrinestem cell の癌化，3）移行上皮細胞内に存在する multipotential epithelial cell の癌化などが考えられているが，腫瘍組織内に移行上皮癌などの組織像の異なる癌との合併も多いことから multipotential epithelial cell の癌化説が有力とされている[3].

病理組織学的には，腫瘍細胞は小さくクロマチンに富む類円形，あるいは紡錘形の核を有し，かつ細胞質の乏しい細胞が充実性に増殖し，細血管性の間質が大小の不規則な癌胞巣を取り囲み，ときに花冠状配列，リボン状配列を伴うものと定義されている[4]．免疫組織化学染色では神経内分泌細胞のマーカーである NSE が90～93.6％，chromogranin A が35.7～40.6％で陽性となるとの報告がある[5,6].

膀胱小細胞癌の予後は尿路上皮癌より悪く，Abbas らは 2 年生存率は19.8％，5 年生存率は8.1％と報告している[6]．治療法は現在のところ確立された方法はなく，発見時にほとんどが進行癌であることより，膀胱全摘術，放射線療法，化学療法による集学的治療が一般的に行われている.

限局癌に対してであるが，Choong ら[7]は44例の手術施行症例を報告している．それによると膀胱小細胞癌の手術療法については，M1 症例以外では膀胱全摘を施行すべきと報告しているが，stage III，IV 期の 5 年生存率はそれぞれ15.4，10.5％と低く，術後化学療法が必要であるとしている.

一方 Bex ら[8]は膀胱小細胞癌に対する化学放射線療法の成績を報告している．pTxN0-1M0 の17例に対して cisplatin と etoposide を中心とした化学療法および放射線療法を行い，生存率中央値は12（4～84）カ月で，膀胱全摘＋術前もしくは術後化学療法とほぼ同様の治療成績を得たと報告している．化学療法であるが，Mackey らは106例の膀胱小細胞癌例を検討し，cisplatin 併用化学療法が生存期間を延長させる因子であったと報告している[9]．肺小細胞癌に対するレジメンとしては etoposide＋cisplatin（EP 療法）や etoposide＋carboplatin が選択されることが多い．また膀胱小細胞癌の術前化学療法として MVAC 療法より etoposide＋cisplatin（EP 療法）が有効であったとする報告もある[10].

今回われわれの症例では etoposide＋carboplatin 併用療法を選択した．最近では rinotecan＋cisplatin による

Table 1. Cases of small cell carcinoma of the bladder in which the bladder preservation was achieved by chemotherapy or radiation after transurethral resection of bladder tumor

症例	報告者	年齢	性別	病期	治　療
1	古屋ら	73	男	T2bN0M0	TUR＋術後 etoposide＋cisplatin 2 コース
2	山本ら	37	男	T3bN1M0	TUR＋術後 etoposide＋cisplatin 1 コース＋RT（50 Gy）
3	大塚ら	69	男	T3bN2M0	TUR＋術後 irinotecan＋cisplatin 4 コース
4	栗本ら	74	男	T2N0M0	TUR＋術後 irinotecan＋cisplatin 4 コース
5	川崎ら	71	男	T1 以上 N0M0	TUR＋術後 MVAC 2 コース動注
6	奥田ら	82	男	T3 以上 N0M0	TUR＋術後（cisplatin 15 mg×10回）＋RT（40 Gy）
7	仙崎ら	76	女	T2N0M0	TUR＋術後 cisplatin＋adriamycin 2 コース＋RT（30 Gy）
8	波多野ら	84	男	T3bN0M1	TUR＋術後 etoposide＋carboplatin 4 コース
9	自験例	78	男	T2N0M0	TUR＋術後 etoposide＋carboplatin 2 コース

IP 療法が肺小細胞癌の標準的治療法として注目されつつあり，EP 療法を上回る成績が報告されている[11]．膀胱小細胞癌においても術後 IP 療法を施行し，1 年間再発を認めていない症例も報告されている[12]．

今後，IP 療法が肺小細胞癌と同様に膀胱小細胞癌に対しても治療効果が期待できるのかも知れない．

Siefker-Radtke ら[10]は膀胱全摘を術前化学療法を施行した群と施行しなかった群と比較し，術前化学療法の有効性を報告している．膀胱全摘除術単独群の癌特異的 5 年生存率は36％であったのに対し，術前化学療法併用全摘群は78％であり有意差が見られた．そのなかでも，術前化学療法で pT0-2 に down staging した症例は観察期間中の癌死がなく，限局癌に対しては術前 4 コース以上の化学療法を施行後に膀胱全摘を施行するとしている．

その後，2009年の論文にて18例（T2～T4aN0M0）に対して術前化学療法 4 コースを施行し，全生存期間が平均58カ月であったと報告している[13]．また術後化学療法についてであるが，Quek ら[14]は術後化学療法を用いた症例は膀胱全摘単独症例に比べて有意に予後を改善したと報告している．平均生存期間は術後化学療法併用群では21.1カ月であるのに対して，膀胱全摘単独症例群12.9カ月であったとの報告がある[6]．

今回，われわれは TUR 後に化学療法を施行し良好な経過を認めている症例を報告した．われわれが調べえた限り，TUR および化学療法の併用，または TUR および化学療法，放射線療法により膀胱温存できた本邦報告例は自験例を含めて 9 例あった[15~19]（Table 1）．

化学療法の内容は etoposide＋cisplatin（EP 療法）が 2 例，irinotecan＋cisplatin（IP 療法）が 2 例，etoposide＋carboplatin が自験例を含めて 2 例，MVAC，cisplatin，adriamycin＋cisplatin を各 1 例ずつ認めた．放射線照射は自験例以外の 8 例中 3 例に施行されていた．それらの中には pT2N0M0 症例に対して TUR 後化学療法（cisplatin＋irinotecan）を 4 コース施行し，術後 2 年間再発を認めていない症例や[15]，同じく pT2N0M0 症例で TUR 後，動脈内注入化学療法（cisplatin＋adriamycin）を 2 コース後放射線療法（30 Gy）を施行し，2 年間再発を認めていない報告も存在する[18]．このように，現在は膀胱小細胞癌に対しては膀胱全摘出術および化学療法の併用が主流ではあるが，自験例のように TUR＋化学療法や TUR＋化学放射線療法により治療可能な症例も存在すると思われる．最近通常の筋層浸潤膀胱癌に対して集学的膀胱温存治療の試みが行われているのと同様に，膀胱小細胞癌においても症例によっては膀胱を温存できる可能性があると考えられる．

結　　語

膀胱小細胞癌に対して TUR 後に全身化学療法として etoposide，carboplatin 併用療法を行い，術後一度再発を認めたが再度 TUR を行い，再発なく経過している 1 例を経験したので報告する．

本論文の要旨は第208回日本泌尿器科学会関西地方会で報告した．

文　　献

1）Cramer SF, Akikawa M and Cebelin M et al.: Neurosecretory granules in small cell invasive carcinoma of the urinary bladder. Cancer **47**: 724-730, 1981
2）Blomjous CEM, Vos W, Voogt HJD, et al.: Small cell carcinoma of the urinary bladder. Cancer **64**: 1347-1357, 1989
3）今園善治，川畑史郎，松尾幹彦，ほか：急速に進行した膀胱小細胞癌の 1 例．西日泌尿 **64**：716-720，2002
4）日本泌尿器科学会・日本病理学会編：膀胱癌取扱い規約．第 3 版．金原出版，東京，2001
5）Trias I, Algaba F, Condom E, et al.: Small cell carcinoma of the urinary bladder: presentation of 23 cases and review of 134 published cases. Eur Urol **39**: 85-90, 2001

6) Abbas F, Civantos F, Benedetto P, et al.: Small cell carcinoma of the bladder and prostate. Urology **46**: 617-630, 1995
7) Choong NW, Quevedo JF, Kaur JS, et al.: Small cell carcinoma of the urinary bladder: the Mayo Clinic experience. Cancer **103**: 1172-1178, 2005
8) Bex A, Nieuwenhuijzen JA, Kerst M, et al.: Long-term survival after sequential chemoradiation for limited disease small cell carcinoma of the bladder. World J Urol **27**: 101-106, 2009
9) Mackey JR, Heather-jane AU, Hugh J, et al.: Genitourinary small cell carninoma: determination of clinical and therapeutic factors associated with survival. J Urol **159**: 1624-1629, 1998
10) Siefker-Radtke AO, Dinney CP, Abrahams NA, et al.: Evidence supporting preoperative chemotherapy for small cell carcinoma of the bladder: a retrospective review of the MD Anderson cancer experience. J Urol **172**: 481-484, 2004
11) Noda K, Nishiwaki Y, Kawahara M, et al.: Irinotecan plus cisplatin compared with etoposide plus cisplatin for extensive small-cell lung cancer. N Engl J Med **346**: 85-91, 2002
12) 加藤康人，長谷川嘉弘，脇田利明，ほか：若年性浸潤性膀胱小細胞癌の1例．泌尿紀要 **51**：287-289，2005
13) Siefker-Radtke AO, Dinney CP, Abrahams NA, et al.: Phase II clinical trial of neoadjuvant alternating doublet chemotherapy with ifosfamide/doxorubicin and etoposide/cisplatin in small-cell urothelial cancer. J Clin Oncol **27**: 2592-2597, 2009
14) Quek ML, Nichols PW, Yamzon J, et al.: Radical cystectomy for primary neuroendocrine tumors of the bladder:the University of Southern California experience. J Urol **174**: 93-96, 2005
15) 栗本重陽，有賀誠司，橿淵啓史，ほか：膀胱小細胞癌の1例．泌尿器外科 **22**：1591-1593，2009
16) 川崎芳英，松下真史，大和 隆，ほか：膀胱小細胞癌の1例．気仙医誌 **6**：66-68，2003
17) 奥田康登，森 康範，加藤良成，ほか：TUR後の化学放射線療法が著効した膀胱小細胞癌の1例．泌尿紀要 **55**：267-269，2009
18) 仙崎智一，村上佳秀，稲井 徹，ほか：膀胱小細胞癌の1例．徳島市民病医誌 **19・20**：33-36，2006
19) 波多野浩士，川村憲彦，角田洋一，ほか：膀胱小細胞癌の3例．泌尿紀要 **54**：297-300，2008

(Received on June 20, 2011
Accepted on Nobember 4, 2011)