後腹膜血腫を契機に発見された副腎皮質癌の1例

坂田　綾子，土屋ふとし，逢坂　公人
藤川　　敦，大内　秀紀，岩崎　　晧
横浜市立みなと赤十字病院泌尿器科

ADRENOCORTICAL CARCINOMA DETECTED BY RETROPERITONEAL HEMORRHAGE : A CASE REPORT

Ryoko Sakata, Futoshi Tsuchiya, Kimito Osaka,
Atsushi Fujikawa, Hidenori Ouchi and Akira Iwasaki
The Depertment of Urology, Yokohama City Minato Red Cross Hospital

Spontaneous massive retroperitoneal hemorrhage from an adrenal tumor is rare and is usually fatal if unrecognized. We report a case of spontaneous rupture of a primary adrenocortical carcinoma that occurred in a 79-year-old man. He visited our hospital with left abdominal pain. Computed tomography (CT) showed a left retroperitoneal hemorrhage. We could not find the origin of this hemorrhage. Two months later, CT showed the left adrenal tumor, and left adrenalectomy and nephrectomy were performed successfully. The histological diagnosis was adrenocortical carcinoma. He rejected adjuvant therapy. Local recurrence of the tumor was found, and right adrenal gland, brain, and mediastinal lymph node metastases were recognized 6 months after the operation. He died 11 months after the operation.

(Hinyokika Kiyo **58**: 149-153, 2012)

Key words: Adrenocortical carcinoma, Retroperitoneal hemorrhage

緒　　言

副腎皮質癌は比較的稀な疾患であり後腹膜腔内に大量出血を呈した症例報告は少ない．今回，われわれは後腹膜血腫を契機に発見された副腎皮質癌の1例を経験したので，若干の文献的考察を加えて報告する．

症　　例

患者：79歳，男性

主訴：左側腹部痛

既往歴：肺結核，肺気腫，総胆管拡張症

内服薬：なし

現病歴：2008年9月下旬，突然の左側腹部痛が生じ救急外来受診し，腹部CTで左腎周囲に巨大な後腹膜血腫の存在が疑われ緊急入院となった（Fig. 1）．バイタルは安定しており，輸液による保存的治療を開始した．翌日のCTで血腫は縮小を認めたが出血源は同定できなかった．2週間後に退院し外来で経過をみていたが，2カ月後の造影CTで血腫の吸収とともに長径約7 cm大の左副腎腫瘍を認め当科紹介となった．

現症：身長156 cm，体重47 kg，血圧130/72 mmHg，心拍数66回/分

検査所見：末梢血・血液生化学検査では異常所見は認めなかった．内分泌検査では血清ACTHが100 pg/ml（正常範囲7.4～63.3 pg/ml）と軽度上昇を認めたが，血清DHEA-S，血清レニン活性，血清コルチゾール，血清アルドステロン，尿中17-KS，血中カテコラミン，尿中カテコールアミン3分画，尿中メタネフリン，尿中ノルメタネフリンは異常を認めなかった．

Fig. 1. CT demonstrated large hematoma in retroperitoneal space around left kidney and extending from diaphragm throughout pararenal space.

画像所見：CTで左副腎部に長径約7 cm大の腫瘍を認めた．腫瘍は充実性で，内部不均一に造影効果を認めた．MRIでも，左副腎にT1強調画像で辺縁は高信号，内部は低信号を呈し，T2強調画像で辺縁および内部ともに高信号を呈する腫瘍を認めた（Fig.

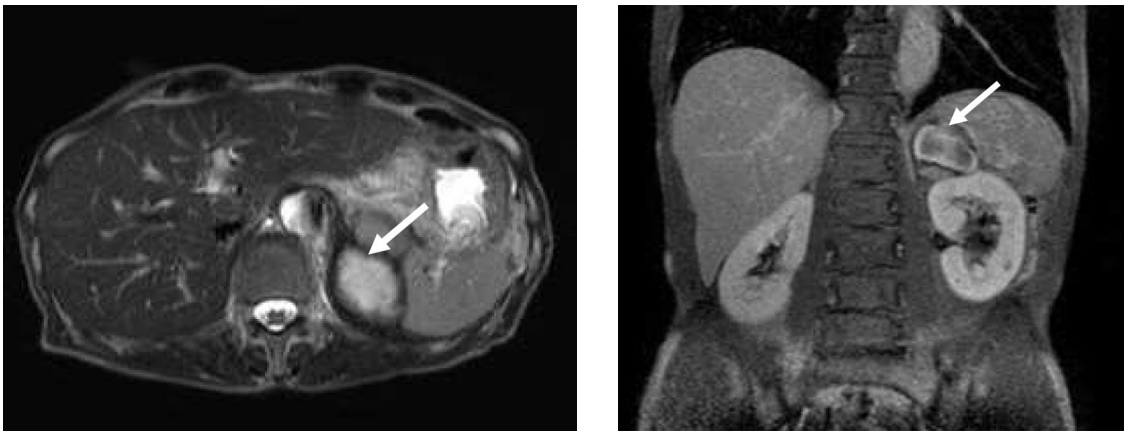

a　　b

Fig. 2. Two months later the hematoma was absorbed, and left adrenal tumor appears clearly. a : Axial enhanced T1 weighted MRI shows hyperintensive mass. B : Coronal enhanced T1 weighted MRI shows no obvious invasion into perinephric fat.

Fig. 3. Macroscopic specimen.

2a, b). MIBG シンチグラフィで集積亢進は認めなかった.

腫瘍が径 6 cm 以上であったこと，造影効果を認めることなどから悪性の可能性を否定できず左副腎摘除術を施行した.

手術所見：右側臥位にて第11肋骨に沿って腹直筋外縁まで腰部斜切開を加え経腰的アプローチにて手術を施行した．左副腎腫瘍と腎周囲組織との癒着は強固であったため左腎合併切除とした．手術時間は 4 時間12分，出血量は 1,100 ml であった.

摘除標本：白色充実性で境界明瞭な径 6×4×3 cm 大の腫瘍で一部に出血を認めた．腎実質へ浸潤は見られなかった (Fig. 3).

顕微鏡的所見：Weiss の criteria[1] 9 項目中 6 項目（核異型度，異型核分裂像，索状構造の存在，凝固壊死の存在，被膜浸潤，静脈浸襲）を満たし，副腎皮質癌の診断であった (Fig. 4)．また腫瘍は被膜をこえて腎周囲脂肪へ浸潤して，一部に血腫形成が認められ血腫の近傍に腫瘍の凝固壊死を認めた.

術後経過：術後経過は良好で術後12日目に退院となった．術後の化学療法は本人・家族の希望で施行しなかった．術後 8 カ月目に左側腹部痛を主訴に受診されたため，腹部 CT を施行したところ左副腎の腫瘍摘出部に再発腫瘍を認め，さらに右副腎転移，脳転移，縦隔リンパ節転移も認めた．緩和的治療を希望し，緩和病棟に入所され術後11カ月目に癌死した.

考　　察

副腎皮質癌は稀な悪性腫瘍であり，すべての悪性腫瘍の中で0.02%を占めるにすぎない[2]．また自験例のように後腹膜血腫を契機に発見された症例報告は少ない．非外傷性後腹膜血腫の原因疾患は腎細胞癌，腎血管筋脂肪腫，renal artery aneurysm，副腎出血の順になっている[3]．丹羽らは副腎出血で巨大な後腹膜血腫を形成し急性腹症や出血性ショックを呈した症例26例を集計しているが，その内訳は褐色細胞腫が13例と最も多く，副腎動脈瘤破裂が 2 例，副腎皮質癌，副腎皮質腺腫，副腎血管腫，肺癌の副腎転移，副腎嚢胞，副腎の被膜静脈破裂，ACTH の投与，敗血症よるものがおのおの 1 例，特発性が 3 例と多岐にわたっている[4]．出血原因はほとんどの症例で手術，病理解剖で確定されており，後腹膜血腫を形成した急性期には，画像所見から出血源を確定することは困難である.

副腎出血の治療に関しては，緊急手術が必要となることは少なく，バイタルサインが安定していれば輸血，輸液による保存的治療を行えばよいとされている．保存的治療を行い血腫が吸収され，縮小された頃に画像検査を施行し出血源精査が行われることが多い．一方，輸血・輸液による治療にかかわらずバイタ

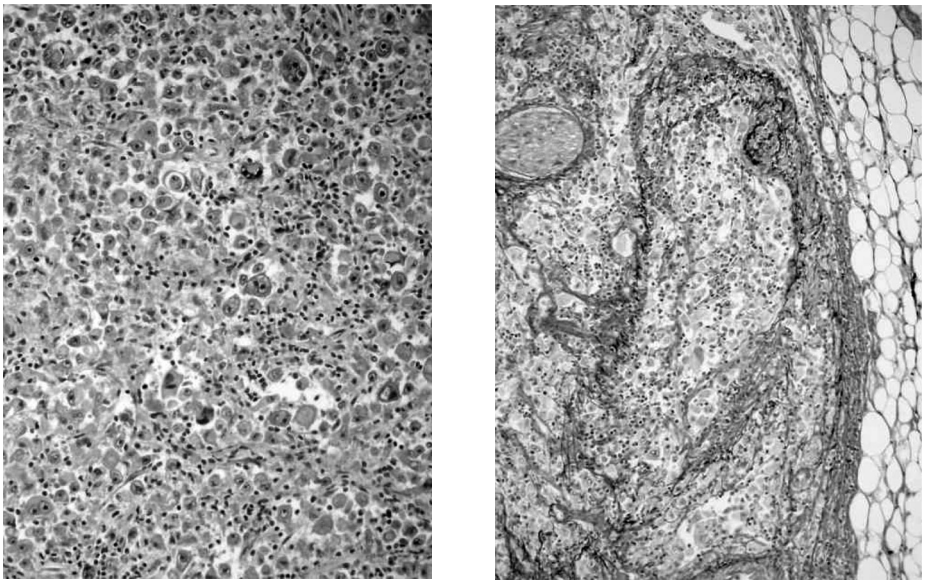

a　b

Fig. 4. Microscopic findings showed adenocortical carcinoma including 6 features of Weiss criteria; HE stain a: ×400.　b: ×50

ルサインが不安定な症例では，時期を失することなく緊急手術を施行しなければならない．手術は血腫を含めて副腎摘除術を施行する[5]．また緊急 TAE による止血も報告されている[6,7]．自験例も当初は出血源の同定は困難であり，2カ月後に血腫が自然吸収され縮小されたのに伴い副腎腫瘍を同定することができた．副腎腫瘍で悪性を疑う画像所見としては，大きさが6 cm 以上のもの，CT 吸収値が高く20 HU 以上のもの，造影効果を認めるもの，内部に壊死や出血巣などが不均一に混在しているものなどが挙げられる[8~10]．MRI 所見では，T1 強調像で肝と同等の低信号，T2 強調画像で高信号強度を示す腫瘤であることが多い[9]．また悪性と良性との鑑別に PET の有用性が報告されている[11]．Maurea らは，26例の副腎腫瘍の PET の取り込みを検討し，悪性の腫瘍はすべて糖の集積を示したが良性の腫瘍はすべて糖の集積を示さなかったと報告している[12]．最近では PET と CT を組み合わせた PET-CT が良悪性の鑑別診断において PET 単独に比べさらに感度，特異度ともに上昇すると報告されている[13,14]．PET-CT の有用性に関しては今後の検討が望まれる．自験例では CT と MRI を行い大きさや造影効果などから悪性を疑い外科的切除を施行し副腎皮

Table 1. Reported case of adenocortical carcinoma detected by retroperitoneal hemorrhage

No.	報告者	報告年	患者	発症様式	内分泌活性	大きさ	ステージ	治療	予後
1	竹島ら	1998	47歳，男性	腫瘤触知	非活性	4.5 cm	Stage I（T1N0M0）	予定手術	術後4年再発なし
2	田辺ら	1999	50歳，男性	胸背部痛	非活性	不明	Stage（T?N1M0）	予定手術	術後5カ月で死亡
3	井上ら	2001	59歳，女性	左上腹部	非活性	19 cm	Stage III（T3N0M0）	緊急手術＋化学療法	術後23カ月で死亡
4	李ら	2007	45歳，女性	右側腹部痛	?	不明	Stage III（T3N0M0）	予定手術＋放射線療法	術後10カ月で肺転移
5	唐澤ら	2007	59歳，男性	左側腹部痛	?	4 cm	Stage I（T1N0M0）	緊急手術	術後9カ月で再発なし
6	Suyama ら	2007	17歳，女性	右上腹部痛	非活性	15 cm	Stage II（T2N0M0）	緊急手術	術後2年再発なし
7	松岡ら	2009	54歳，女性	左側腹部痛	内分泌検査値の異常[1]	11 cm	Stage IV	経過観察	不明
8	桑田ら	2009	55歳，男性	左胸痛	内分泌検査値の異常[2]	7 cm	Stage III（T3N0M0）	予定手術	術後4カ月で死亡
9	小畠ら	2009	47歳，女性	右側腹部痛，嘔吐	内分泌検査値の異常[3]	5.5 cm	Stage IV（T2N0M1）	肝生検	不明
10	坂田ら	2011	79歳，男性	左側腹部痛	非活性	7 cm	Stage III	予定手術	術後18カ月で死亡

＊1：DHEA-S，17KS，17OHCS 軽度高値，※2：血漿レニン活性軽度高値，※3：血中 ACTH，尿中 17OHCS 軽度高値．

質癌の診断を得た．

後腹膜血腫を来たした副腎皮質癌の本邦報告例はわれわれが調べた限り自験例を含め9例である[15~23]．Table 1は9例の報告例をまとめたものである（Table 1）．発症時の症状は側腹部痛が多かった．副腎皮質癌のすべての臨床病期[24]で報告されているが，stage IIIやIVと進行しているものが多かった．Lindaらは副腎皮質癌の62％が内分泌活性型，38％が内分泌非活性型であったと報告しているが[2]，9症例のうち内分泌検査値に軽度異常所見を認めた症例が3例のみであった．緊急手術が施行された症例は3例であり，この3症例の内訳は1年前から本人の希望で経過観察されていた副腎腫瘍が自然破裂した症例が1例，残りの2例は出血源不明のまま貧血と疼痛が進行したため緊急手術が施行されている．予後に関しては発症時にstage IやstageIIの副腎皮質癌では再発なく数年間経過している一方で，stage IIIやstage IVの症例は予後不良であり数カ月単位で亡くなっている．Lindaらの報告によると外科的完全切除例では13～28カ月の生存期間であったのに対し，外科的完全切除不能例では3～9カ月であった[2]．自験例も含めstage IIIの症例はすべて外科的完全切除を施行しえたが術後経過が急速に進行しているものが多い．病理学的に腫瘍内出血は予後規定因子といわれており[25]，stage III以上の副腎皮質癌で腫瘍内出血を来たしたものは積極的に術後化学療法を施行してもよいと考えられた．術後化学療法には副腎酵素阻害剤であるミトタン（o, p′-DDD）が多く用いられている[26]．ミトタンは，副腎皮質に選択的な細胞毒性，ステロイド合成阻害を有し，ホルモン産生抑制やそれに起因する症状緩和，腫瘍縮小効果が期待される．Terzoloらは術後にミトタン単独でのadjuvant療法を施行した群の再発までの中央値が42カ月であり，adjuvant療法を施行しなかった群が10～25カ月であったと，その有効性について報告している[27]．また，ミトタン単独療法のほかにさまざまな化学療法が施行されている．特にBerrutiらが報告したエトポシド，ドキソルビシン，シスプラチンとミトタンの併用療法に関する有用性は，多くの施設で証明されている[28,29]．

本症例は後腹膜出血を契機に発見された副腎腫瘍であり，大きさや腫瘍からの出血という所見より悪性を疑い外科的切除を施行し，副腎皮質癌の診断を得たが，術後11カ月で癌死に至った．副腎皮質癌は外科的切除が治療の第一選択となるが，予後は不良であり，術後の抗癌剤の使用を含めた集学的治療の検討が期待される．

結　　語

今回，後腹膜血腫を契機に診断された副腎皮質癌の1例を経験したので文献的考察を加えて報告した．

文　　献

1）日本泌尿器科学会．日本病理学会編：副腎腫瘍取扱い規約（第2版）．pp 68-70，金原出版，東京，2005

2）Linda NG and Libertino JM: Adenocortical carcinoma: diagnosis, evaluation and treatment. J Urol **169**: 5-11, 2003

3）Swift DL, Lingeman JE and Baum WC: Spontaneous retroperitoneal hemorrhage: a diagnostic challenge. J Urol **123**: 577-582, 1980

4）丹羽篤郎，隅田英典，水谷　優，ほか：急性復症を呈した巨大後腹膜血腫を形成する副腎出血の1例．日救急医会誌 **4**：256-261，1993

5）Pode D and Caine M: Spontaneous retroperitoneal hemorrhage. J Urol **147**: 311-318, 1992

6）長谷川 悠，阿保大介，作原祐介，ほか：特発性副腎出血に対してTAEを行い止血に施行した1例．IVR **23**: 407, 2008

7）臼渕浩明：TAEにより止血された特発性副腎出血の1例．日腹部救急医会誌 **17**：214，1997

8）飯原雅季，小原孝男：副腎皮質癌．癌と化療 **31**：342-345，2004

9）Kawashoma A, Sandler GM, Ernst RD, et al.: Imaging of nontraumatic hemorrhage of the adrenal gland. Radiographics **19**: 949-963, 1999

10）Darracottvaughan E Jr and Blumenfeld JD: Pathophysiology, Evaluation, and Medical Management of Adrenal Disorders. Campbell's Urology, 9th ed (ed by Wein AJ, et al.), pp 1819-1867, Saunders, Philadelphia, 2007

11）Groussin L, Bonardel G, Silvéra S, et al.: ^{18}F-Fluorodeoxyglucose positron emission tomography for the diagnosis of adrenocortical tumors: a prospective study in 77 operated patients. J Clin Endocrinol Metab **94**: 1713, 2009

12）Maurea S, Klain M, Mainolfi C, et al.: The diagnostic role of radionuclide imaging in evaluation of patients with nonhypersecreting adrenal masses. J Nucl Med **42**: 884, 2001

13）Metser U, Miller E, Lerman H, et al.: ^{18}F-FDG PET/CT in the evaluation of adrenal masses. J Nucl Med **47**: 32, 2006

14）Caoili EM, Korobkin M, Brown RK, et al.: Differentiating adrenal adenomas from nonadenomas using (18) F-FDG PET/CT quantitative and qualitative evaluation. Acad Radiol **14**: 468, 2007

15）Takeshima Y, Deguchi S, Tokumine F, et al.: Adenocortical carcinoma associated with massive retroperitoneal hemorrhage: report of a case with a brief literature review. 内分泌外科 **15**: 201-206, 1998

16）田辺　裕，村下智康，川端珠美，ほか：腫瘍内出血により突然の強い胸背部痛をきたした副腎皮質癌の1例．超音波検技 **24**：10-16，1999

17）井上晴之，伊勢秀雄，鈴木範美，ほか：腹腔および後腹膜腔内に大量出血をきたした副腎皮質癌の1例．日腹部救急医会誌 **21**：609-612，2001
18）李　勝，合田上政，山下真寿男，ほか：後腹膜出血を契機に発見された副腎皮質癌の1例．泌尿紀要 **53**：837，2007
19）唐澤幸彦，大島　稔，寺本　淳，ほか：副腎皮質癌による後腹膜大量出血の1例．日臨外会誌 **21**：609-612，2001
20）Suyama K, Beppu T, Isiko T, et al.: Spontaneous rupture of adenocortical carcinoma. Am J Surg **194**: 77-78, 2007
21）松岡妙子，福原喜春，山本貴大，ほか：急速進行をきたした出血性副腎癌の1例．泌尿器外科 **22**：717，2009
22）桑田真臣，細川幸成，熊本廣実，ほか：腫瘍内出血に伴う胸背部痛を契機に発見された副腎皮質癌の1例．泌尿紀要 **55**：599-602，2009
23）小畠牧人，山下武則，玉田　勉，ほか：後腹膜出血を契機に発見された副腎皮質癌の1例．Radiat Med **27**: 64, 2009
24）日本泌尿器科学会．日本病理学会編：副腎腫瘍取扱い規約（第2版）．pp 36，金原出版，東京，2005
25）Harrison LE, Gaudin PB and Brennan MF: Pathologic features of prognostic significance for adenocortical carcinoma after curative resection. Arch Surg **134**: 181-185, 1999
26）Dickstein G, Shechner C, Arad E, et al.: Is there a role for low doses of mitotane (o, p′-DDD) as adjuvant therapy in adrenocortical carcinoma? J Clin Endocrinol Metab **83**: 3100, 1998
27）Terzolo M, Angeli A, Fassnacht M, et al.: Adjuvant mitotane treatment for adrenocortical carcinoma. N Engl J Med **356**: 2372, 2007
28）Berruti A, Terzolo M, Sperone P, et al.: Etoposide, doxorubicin and cisplatin plus mitotane in the treatment of advanced adrenocortical carcinoma: a large prospective phase II trial. Endocr Relat Cancer **12**: 657, 2005
29）楠原義人，浅井聖史，篠森健介，ほか：集学的治療により完全寛解した転移性副腎癌の1例．西日泌尿 **73**：121-124，2011

(Received on August 11, 2011
Accepted on Nobember 21, 2011)