割腹自殺企図による尿管断裂に対して腹腔鏡下尿管尿管吻合術を施行した1例

福士　太郎，宮里　　実，佐々木光晴，山田　成幸
海法　康裕，伊藤　明宏，荒井　陽一
東北大学大学院医学系研究科外科病態学講座泌尿器科学分野

LAPAROSCOPIC URETEROURETEROSTOMY FOR ISOLATED URETERAL INJURY VIA RETROPERITONEAL APPROACH FOLLOWING A STAB WOUND: A CASE REPORT

Taro Fukushi, Minoru Miyazato, Mitsuharu Sasaki, Shigeyuki Yamada, Yasuhiro Kaiho, Akihiro Ito and Yoichi Arai
The Department of Urology, Tohoku University School of Medicine

Ureteral injuries secondary to noniatrogenic trauma are uncommon. Only 2% to 3% of knife stab wounds to the abdomen result in ureteral injury. As a basic rule, ureteral stenting is mostly sufficient for small lesions, and only larger injuries require open reconstructive techniques. We did laparoscopic ureteroureterostomy of an isolated ureteral injury via retroperitoneal approach following a stab wound in a 59-year-old male. This is the first reported case of laparoscopic repair for ureteral injury following a stab wound in the Japanese literature.

(Hinyokika Kiyo **58**: 335-339, 2012)

Key words: Laparoscopy, Ureteroureterostomy, Stab wound, Ureteral injury

緒　　言

尿管損傷は医原性に起こる事が多いが，それ以外の外傷性，特に穿通性腹部外傷に伴う尿管損傷は稀である[1~3]．また，腹部刺創による外傷性尿管断裂は，開腹術にて修復されることがほとんどである．

今回，腹部刺傷による尿管完全断裂に対して後腹膜鏡下左尿管尿管吻合術を施行した症例を経験したので報告する．穿通性尿管外傷の報告例中，腹腔鏡下に修復しえたのは本症例が国内において初めてであった．

症　　例

患者：59歳　男性

主訴：自殺企図，腹部刺創による出血性ショック

既往歴：高血圧

現病歴：2009年5月，リストラを苦に，刃渡り20 cmの刺身包丁で左下腹部を1カ所刺傷し当院に救急搬送された．救急搬送時，刺創部より切断された腸管が脱出していた．同日緊急手術が施行され，70 cmの腸管（空腸）切除術および端々吻合術が行われた．術後10日目のCT検査にて腹部正中から左側にかけて腹腔内の漿液性貯留と左腸腰筋膿瘍・左水腎症が認められたため（Fig. 1），同日緊急の開腹ドレナージ術が施行された．その後のCTにて膿瘍は消失したものの，後腹膜に留置したドレーンから1日約1,000 mlの漿液性排液を認めたため，尿管断裂の可能性を指摘され，当科紹介受診となった．

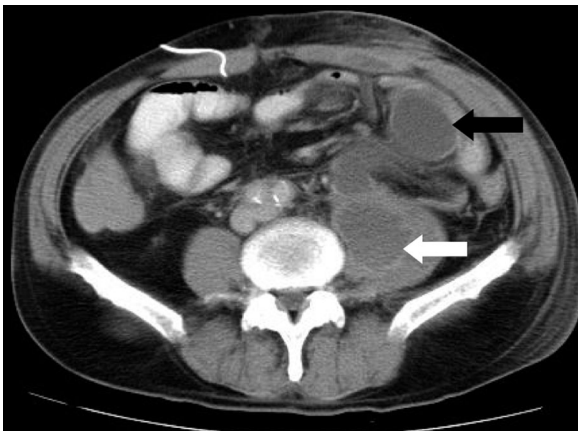

Fig. 1. Abdominal enhanced CT shows left hydronephrosis, hydroureter (black arrow) and retroperitoneal abscess, iliopsoas abscess (white arrow).

入院時現症（救急搬送時）：血圧65/33 mmHg，心拍数117/min，Japan Coma Scale I-1，SpO_2 100%（O_2 10 l マスク），肉眼的血尿なし．腹部所見は左下腹部に横方向に6 cmの刺創があり，刺創部から小腸が脱出していた．

入院時血液生化学所見（救急搬送時）：Hb 10.9 g/dl，Hct 31.7%，Plt $8.7\times10^4/\mu l$，WBC 12,000/μl，

Cre 1.6 mg/dl，e-GFR 36 ml/min/1.73 m^2，BUN 18 mg/dl

当科紹介時検査所見：

血液生化学所見 Hb 9.1 g/dl，Hct 27.3%，Plt 72×10^4/μl，WBC 12,800/μl，CRP 1.3 mg/dl，BUN 11 mg/dl，Cre 0.7 mg/dl，e-GFR 88.9 ml/min/1.73 m^2

ドレーン排液生化学所見 Na 50 mEq/l，K 13 mEq/l，Cre 30 mg/dl

画像検査：逆行性腎盂造影（RP）の所見では，遠位尿管は第5腰椎の上縁で完全閉塞していた（Fig. 2a）．さらにこの2日後，ドレーン排液量が著明に減少し，Cre 1.2 mg/dl，e-GFR 49.3 ml/min/1.73 m^2 と腎機能低下，著明な左水腎症が認められたため，早急に腎瘻の造設術を行った．同時に施行した順行性腎盂造影にて，第4腰椎下縁近位尿管の完全閉塞が疑われた（Fig. 2b）．

以上より，完全左尿管断裂（距離 1.5 cm）と判断し，当科転科の上で，受傷後約2カ月目に腹腔鏡下左尿管尿管吻合術を後腹膜アプローチで施行した．尚，今回の治療方針の決定にあたっては，術式の選択肢として開腹手術または腹腔鏡手術，アプローチ法として経腹または後腹膜到達という選択肢が考えられた．その選択にあたって考慮した因子として，2回の開腹手術歴が腹腔内のみであった点，腸腰筋膿瘍が1カ月間の保存的治療にて改善した点，吻合に十分な程度の尿管の余剰が認められた点，などであった．まず後腹膜鏡下にて尿管尿管吻合術を試み，癒着などで困難な場合に開腹術を併用する予定とし，手術に臨んだ．

手術所見：体位は，右側臥位，軽度ジャックナイフ体位にした．後腹膜の癒着は強くなく，第1ポート作製後，Peritoneal Distention Balloon（PDB）にて後腹膜の展開は比較的容易にできた．最終的には第5ポートまで作製した（Fig. 3）．

後腹膜腔内は，刺創部から続く包丁の形そのままの穿通性外傷の跡が，腹膜ごと腸腰筋に癒着しており，総腸骨動脈まで 1 cm の距離であった（Fig. 4a）．

穿通性外傷により中部尿管で離断されており，尿管の完全断裂が腹腔鏡視野の直視下でも確認できた．まず遠位尿管，次に近位尿管周囲を鈍的に剥離した．両尿管断端の距離が緊張なく十分縫合できる事を確認した上で，近位・遠位尿管の断端を切離した．両側尿管断端にそれぞれ12時，6時方向に縦切開をいれ，6 Fr 26 cm の Double J（DJ）カテーテルを挿入した．5 mm

a

b

Fig. 2. a : Retrograde pyelography shows complete obstruction of the left ureter at the upper edge of 5th vertebrae.　b : Antegrade pyelography in prone position shows complete obstruction of the left ureter at the lower edge of 4th vertebrae.

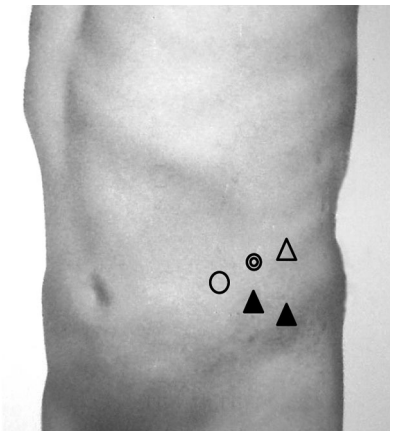

Fig. 3. Laparoscopic ureteroureterostomy via retroperitoneal approach was performed using 5 ports.　◎ : 12 mm port for camera ; ○ : 12 mm port for left working hand ; △ : 5 mm port for right working hand ; ▲ : 5 mm port for retractor.

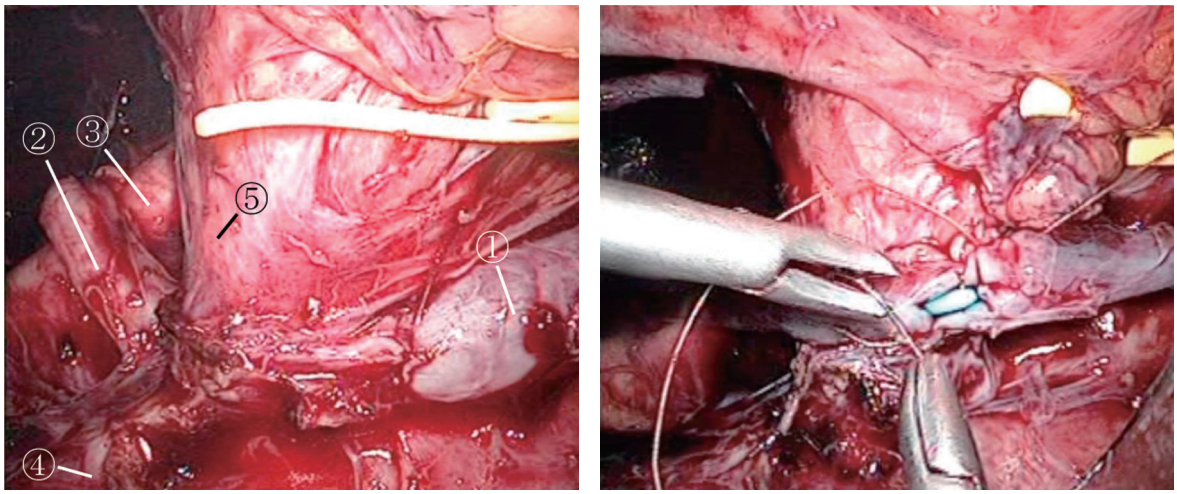

a　　b

Fig. 4. a : *Operative view of an isolated left ureteral injury.* 1, proximal ureter ; 2, distal ureter ; 3, common iliac artery ; 4, psoas muscle ; 5, stab wound scar comprises the peritoneum, which mimics the shape of the knife. b : *Operative view of ureteroureterostomy.*

ポートより，0.035 ガイドワイヤーに沿ってまず下部尿管に DJ カテーテルを挿入した．次いでガイドワイヤーを抜去して DJ カテーテルのピッグテール上端部分を 2 cm 程度切除して J の形になるようにした．この操作でガイドワイヤーなしで容易に DJ カテーテルを近位尿管に挿入することが出来た．5 ～ 0 バイクリルにて 8 針，water tight に縫合し（Fig. 4b），5 mm 径の閉鎖式ドレーンを挿入後，腎瘻カテーテルを抜去し閉創した．

手術時間は 2 時間55分，出血量は少量（100 ml 以下）であった．

術後経過：術後経過は良好で術後翌日の Cre 0.8 mg/dl，e-GFR 76.8 ml/min/1.73 m^2 と腎瘻造設後と術後では著変なく，術後 3 日目にドレーン量が 30 ml まで減少したため，抜去した．その後経腹エコーにて水腎症の増悪もない事を確認し，術後 9 日目に退院となった．

Fig. 5. Three months after the operation, DIP shows good passage of the left ureter.

術後 1 カ月後に DJ カテーテルを抜去し，術後 3 カ月目の経静脈性腎盂造影（DIP）の所見では，吻合部に軽度造影剤の鬱滞が認められたものの，造影剤の流出は良好であった（Fig. 5）．現在もエコー上水腎なく，経過良好である．

考　　察

尿管損傷は，泌尿生殖器の外的損傷の約 1 %以下に認められるとされる稀な疾患である[1]．尿管損傷全体の原因としては，75%が医原性（婦人科手術や骨盤内手術など）で，25%が非開放性または穿通性外傷によるものである[2]．非開放性に比べ穿通性外傷による尿管損傷は本邦では稀な疾患であるが，米国では比較的報告例はある．しかし，銃創による報告がほとんどであり，腹部刺創による報告はやはり稀で2.5%程度である[3]．

もともと尿管は損傷を受けにくい臓器である．尿管断裂のみの損傷はほとんどなく，骨盤外傷や腹部外傷の随伴症状となることが多く，症状自体も Silent pathology と言われるように他の合併症に隠される事が多い．例えば，尿管損傷患者の術前検査において，顕微鏡的血尿が認められたのは75%程度であるとされ，本症例でも尿潜血や膿尿はなく，発見が遅れた．さらに IVP を施行できた症例中65%しか発見できなかったという報告もある[3]．ルーチンに IVP 検査をする事自体少ないが，検査ができたとしても，他の合併症に隠されてしまい数パーセントは尿管断裂が気づかれない場合もあると思われる．早期診断・早期治療が合併症や腎機能温存に最も大事だが，画像診断や血

Table 1. Ureteral injury following stab wound in the Japanese literature

症例	報告者（年度）	年齢，性別	外傷部位	受傷の原因	手術術式
1	鳥越（1962）[8]	26，M	腹部刺創	自殺企図	尿管端々吻合
2	難波，ほか（1987）[9]	32，M	左側腹部刺創	自殺企図	スプリントカテ留置，縫合
3	雨森，ほか（1991）[10]	26，M	右側腹部刺創	自殺企図	DJ カテ留置，尿管端々吻合
4	松本，ほか（1995）[11]	37，M	腹部刺創	自殺企図	DJ カテ留置，尿管端々吻合
5	鈴木，ほか（1995）[12]	33，M	左肋骨弓下刺創	殺人未遂	スプリントカテ留置，縫合
6	西尾，ほか（1997）[7]	33，M	左側腹部刺創	自殺企図	DJ カテ留置，尿管端々吻合
7	清水，ほか（2002）[4]	75，M	左側腹部刺創	自殺企図	DJ カテ留置，尿管端々吻合
8	盛谷，ほか（2003）[13]	41，M	腹部刺創	不明	DJ カテ留置
9	五十嵐，ほか（2006）[14]	50，M	右背部，右殿部	殺人未遂	縫合
10	五十嵐，ほか（2006）	32，M	左背部	殺人未遂	尿管端々吻合
11	自験例	59，M	左下腹部刺創	自殺企図	腹腔鏡下尿管端々吻合

尿，高血圧などの症状だけではやはり見落としが生じる．今回の症例でも，尿管損傷に気づかず2回の開腹手術が行われてしまっており，当科紹介になった時点で約1カ月が経過していた．したがって，腹部損傷や骨盤損傷 table が認められる場合は，尿管損傷を念頭において検査を進めることが大切であると思われる．

本邦における穿通性尿管外傷の報告例は少なく，清水らの報告に加え文献として検索しえた範囲において，自験例を含め11例である（Table 1）[4]．原因としては，自殺企図や殺人未遂が多く銃の所持が認められていない本邦においては刃物による損傷がすべてであった．術中検索にて発見される事が多い事もあり，修復術は主に開腹術であり，上部・中部尿管損傷の場合は尿管尿管端々吻合や尿管カテーテル挿入が主に施行されている．自験例以外の報告例は，修復術はすべて開腹下に行われていた．

後腹膜鏡下による手術方法を施行する場合には，ある程度の条件が必要になると考えられる．①腹部損傷に対する開腹手術操作が腹腔内のみである，②後腹膜に感染症がないもしくは改善している，③後腹膜腔の手術歴による癒着がないもしくは軽度である，④鋭的な尿管損傷のみである，⑤後腹膜腔内での剥離にて緊張なく端々吻合が可能で，ある程度の尿管の余裕がある，などがあげられる．その条件を満たした場合，開腹術へ移行できる準備をした上で，後腹膜鏡下尿管尿管吻合術が選択肢になりうるのではないかと考えられる．

結　　語

腹部刺傷による尿管完全断裂に対して，後腹膜アプローチによる腹腔鏡下尿管尿管吻合術を施行した1例を経験した．調べた限りにおいて，本症例が国内において初めてである．

本論文の要旨は第242回日本泌尿器科学会東北地方会，第24回日本 Endourology・ESWL 学会（現　日本泌尿器内視鏡学会）総会において発表した．

文　　献

1）Presti JC and Carroll PR : Ureteral and renal pelvic trauma : Diagnosis and management.　In : Traumatic and reconstructive urology.　Edited by Jack W and McAninch JW.　1st ed, pp 171–179, W. B. Saunders Co, Philadelphia, 1996
2）Trottmann M, Tritschler S, Graser A, et al. : Injuries of the renal pelvis and ureter : diagnosis and management.　Urologe A **46** : 927–934, 2007
3）Elliott SP and McAninch JW : Eteral injuries from external violence : the 25-year experience at San Francisco General Hospital.　J Urol **170** : 1213–1216, 2003
4）清水　聡，広間文彦，相馬祐人，ほか：腹部刺創による尿管損傷の1例．日臨救急医会誌 **6**：306–309，2003
5）Cholkeri-Singh A, Narepalem N and Miller CE : Laparoscopic ureteral injury and repair : case reviews and clinical update.　J Minim Invasive Gynecol **14** : 356–361, 2007
6）Best CD, Petrtone P, Buscarini M, et al. : Traumatic ureteral injuries : a single institution experience validating the American Association for the Surgery of the Surgery of Trauma-Organ Injury Scale grading scale.　J Urol **173** : 1202–1205, 2005
7）西尾芳考，大堀　賢，青木重之，ほか：腹部刺創による尿管損傷の1例．泌尿紀要 **43**：692，1997
8）鳥越　漸：人為的尿管損傷に対する手術治験例，日泌尿会誌 **53**：562, 1962
9）難波康男，宇田憲司，藤原恒弘：腹部刺創による尿管損傷の1例．日外傷研会誌 **1**：103，1987
10）雨森　明，鈴木　忠，石川雅健，ほか：腹部刺創による尿管単独損傷の1例．日救急医会関東誌 **12**：532，1991
11）松本　尚，辺見　弘，吉田竜介，ほか：Double-J 尿管ステントを併用して修復を行った尿管損傷の3例．日救急医関東誌 **16**：448，1995

12）鈴木秀道：腹部刺創による尿管，小腸損傷の 1 例．日外傷会誌 **9**：143，1995
13）盛谷直之，佐伯英明，本坊拓也，ほか：腹部刺傷後に肉眼的血尿を契機に見つかった尿管損傷および腸腰筋内尿嚢腫の 1 例．島根医誌 **23**：163，2003
14）五十嵐 洋：刺創による尿管損傷の 2 例，日大医誌 **65**：161，2006

(Received on December 12, 2011
Accepted on March 26, 2012)