

成人に発症した膀胱横紋筋肉腫の1例

岡根 克己¹, 木津 典久¹, 神田 壮平²
千葉 修治², 南條 博³

¹秋田組合総合病院泌尿器科, ²秋田大学大学院医学研究科腎泌尿器科学講座

³秋田大学医学部附属病院病理部

AN ADULT CASE OF RHABDOMYOSARCOMA OF THE URINARY BLADDER

Katsumi OKANE¹, Norihisa KIZU¹, Sohei KANDA²,
Syuji CHIBA² and Hiroshi NANJO³

¹The Department of Urology, Akita General Hospital

²The Department of Urology, Akita University School of Medicine

³The Department of Pathology, Akita University School of Medicine

A 37-year-old man was referred to our department for investigation of gross hematuria. Ultrasonography and computed tomography of the abdomen showed a mass in the urinary bladder. Emergency transurethral resection was performed for the control of bleeding. The histopathological diagnosis was rhabdomyosarcoma of the urinary bladder. Radical cystectomy and ileal neobladder substitution were performed. Taking into consideration the patient's request not to receive chemotherapy, postoperative chemotherapy was not instituted. For 18 months, the patient has been doing well, without any evidence of recurrence.

(Hinyokika Kyo 58 : 691-694, 2012)

Key words : Rhabdomyosarcoma, Bladder tumor

緒 言

横紋筋肉腫は、小児期の悪性軟部腫瘍では最も頻度の高い疾患である。約70%は10歳未満に診断され、20歳以上の成人に発症することはきわめて稀であるとされている。

今回われわれは、成人に発症した膀胱横紋筋肉腫の1例を経験したので、若干の文献的考察を加え報告する。

症 例

患者 : 37歳, 男性

主訴 : 肉眼的血尿

既往歴 : 特記すべきことなし

家族歴 : 特記すべきことなし

現病歴 : 2010年8月, 肉眼的血尿を主訴に近医受診。超音波検査にて膀胱内に腫瘤を認めたため当科に紹介となった。

入院時現症 : 身長 190 cm. 体重 82 kg. 血圧 120/83 mmHg. 体温 37°C. 眼瞼結膜に貧血を認めた。

入院後検査所見 : RBC 151万/mm³, Hb 5.0 g/dl, Ht 14.3%と著明な貧血を認めた。尿細胞診 class II. PSA 0.80 ng/ml, CEA <0.5 ng/ml, AFP 2.1 ng/ml, CA 19-9 <2.0 U/ml, NSE 6.5 ng/ml, 可溶性 IL2 レセプター 168 U/ml と腫瘍マーカーは正常範囲内で

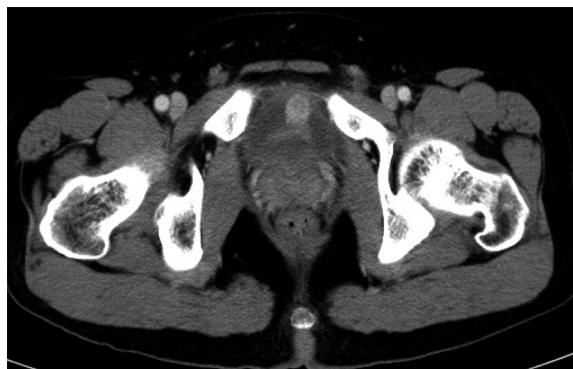


Fig. 1. Contrast-enhanced CT shows enhancement mass in the anterior wall of the urinary bladder.

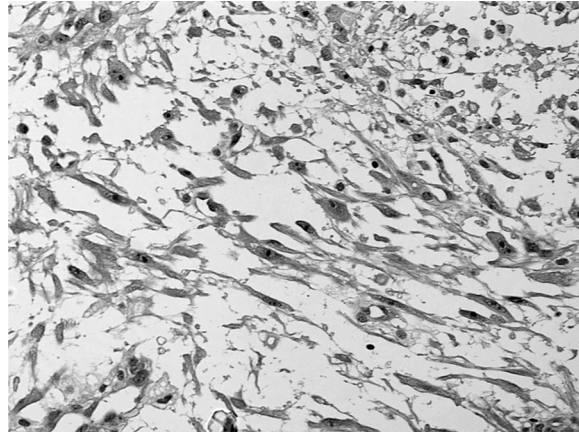
あった。

画像所見 : 胸腹部・骨盤造影 CT では膀胱後壁にわずかに造影効果を有する凝血塊と思われる腫瘤を認め、膀胱前壁には造影効果を有する 2 cm 大の腫瘤を認めた (Fig. 1)。明らかな遠隔転移やリンパ節の腫大は認めなかった。

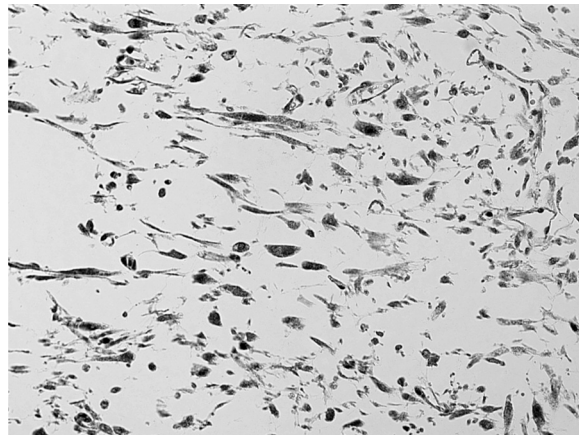
入院後経過 : 貧血に対し輸血を施行。また、血尿に対しては止血剤投与を行ったが、血尿のコントロールがつかず、2010年8月末、緊急でTUR-Btを行った。凝血塊を取り除き膀胱内を観察すると、膀胱頂部に2~3 cm 大の広基性非乳頭状腫瘍を認めた。一部正常粘膜との境界不明瞭な部分を認めた。以上の所見より

TUR 単独では十分な切除は困難と考え、止血および可及的に腫瘍を切除するにとどめた。

病理組織学的所見：TUR で切除した腫瘍は、好酸性胞体を有する、紡錘形細胞の増殖を認め、免疫組織学的に、vimentin, desmin, myoglobin に陽性で胎児型横紋筋肉腫と診断した (Fig. 2)。腫瘍細胞は筋層ま



A



B

Fig. 2. Pathological diagnosis was rhabdomyosarcoma. There were eosinophilic spindle cells with atypia (A). Immunohistochemical staining showed that the tumor cells were positive for myoglobin (B).

で達しており、膀胱癌に準ずると、pT 2 以上であると判断した。IRS の治療前ステージ分類では、stage II に相当するものと思われた。

腫瘍の残存も考えられたため、2010年10月、膀胱全摘術、回腸利用新膀胱造設術を行った。手術時間は5時間44分、出血量は1,343 mlであった。周囲組織との癒着はほとんど認めず、明らかに腫大したリンパ節も認めなかった。摘出標本内には腫瘍の残存は認めず、リンパ節転移も認めなかった。以上より IRS の術後グループ分類の group I に相当するものと思われた。

術後の化学療法は本人の強い希望にて行わないこととし、退院となった。術後1年半経過した現在再発の兆候はない。

考 察

横紋筋肉腫は、間葉系細胞から発生し、本来、横紋筋に分化するはずの未熟な細胞が悪性転化した、あるいは、未熟な間葉系細胞が悪性転化した後、骨格筋の特徴を発現した腫瘍と考えられている。約70%は10歳以下の小児に発症し、20歳以上での発症は稀であるとされている^{1,2)}。横紋筋肉腫は、横紋筋が存在する全身いずれの部位にも発生するが、わが国においては、膀胱・前立腺を原発とするものは、四肢、傍髄膜に次いで多く、12.6%を占めるとされている³⁾。

本邦における、成人発症の膀胱横紋筋肉腫の報告は、われわれが検索しえた限りでは、自験例を含め10例であった。治療は、TUR を施行したものが1例、膀胱部分切除術を施行したものが3例、膀胱全摘術を施行したものが6例であった。また、術後化学療法を施行したものは4例であった⁴⁻¹²⁾ (Table 1)。

現在、横紋筋肉腫の予後予測・治療は Intergroup Rhabdomyosarcoma Study Group (IRSG) が行ってきた研究に基づいて行われている¹³⁾。

予後予測は、4つの予後因子から進行度を見る、「術前ステージ分類」、手術により腫瘍がどれだけ取り

Table 1. Ten cases of rhabdomyosarcoma of the urinary bladder reported in Japan

	報告者	年齢 (歳)	性別	治療	再発	予後 (月)
1	田口ら	49	男	TUR	肺転移・局所再発	死亡 (4)
2	湯下ら	29	男	膀胱部分切除術	なし	生存 (8)
3	栃木ら	57	女	膀胱部分切除術+UFT	なし	生存 (12)
4	仲川ら	60	女	膀胱全摘術+VAC療法	リンパ節転移	死亡 (6)
5	中川ら	72	男	膀胱全摘術	なし	生存 (4)
6	大澤ら	52	女	膀胱部分切除術+VAC療法	なし	生存 (3)
7	吉川ら	25	男	膀胱全摘術+CYVADIC療法	なし	生存 (9)
8	我喜屋ら	36	男	膀胱全摘術	なし	生存 (3)
9	田山ら	80	女	膀胱全摘術	不明	不明
10	自験例	37	男	膀胱全摘術	なし	生存 (18)

切れたかを見る, 「術後グループ分類」, ならびに, ステージ分類とグループ分類を組み合わせ, 低リスク群, 中間リスク群, 高リスク群とに分ける, 「リスク分類」を用いて評価する. この分類を本症例に照らし合わせると, 術前ステージ分類でステージ2 (膀胱原発, 腫瘍最大径 5 cm 以下, 遠隔転移・リンパ節転移なし), 術後グループ分類でグループ I (組織学的に全摘除された限局腫瘍), リスク分類で低リスク群 A に分類されることになり, 3 年無病生存率は IRSG の統計では, 88% と良好な成績が得られている¹⁴⁾. ただし, これは横紋筋肉腫の好発年齢である小児に対する治療成績であり, 本症例のように成人に発症した症例に関しては, このように良好な予後が得られるかは不明である.

小児横紋筋肉腫に関しては, 手術で完全切除できた症例でも, 再発例が多く, 術後の化学療法は必須であるとされている. また, 不完全切除例に対しては局所コントロールの目的で放射線療法も行われる. IRSG は組織型やリスク分類に応じて細かく層別化し, 集学的治療が行われており, 本症例のような, 低リスク群 A に対しては現在進行中の IRS-V スタディーでは, VA 療法が行われている^{13, 14)}.

一方, 成人に関しては, 小児のように確立された標準治療法がないのが実情である. 化学療法は生存率を高めるエビデンスがないという報告もある¹⁵⁾. これに対し, 小児横紋筋肉腫の治療ガイドラインに準じ, 化学療法を行うことで小児と同等の治療成績が得られるとする報告もあり^{16, 17)}, 化学療法の効果に関しての見解は一定していない. 成人横紋筋肉腫の治療は, 外科的に腫瘍を完全切除することが求められており¹⁸⁾, 化学療法の効果に関して一定の見解が得られていないことも考慮し, 本症例では膀胱全摘術を施行することとした. また, 手術により腫瘍が完全切除できたこと, 本人が化学療法を望まなかったことより, 術後の化学療法も行っていない. しかし, 成人発症の横紋筋肉腫は小児に比べ予後不良であるとの報告もあり^{19, 20)}, 今後嚴重な経過観察が必要であると思われる.

結 語

成人に発症した, 膀胱横紋筋肉腫の 1 例を報告した.

文 献

- 1) Parham DM: Pathologic classification of rhabdomyosarcomas and correlations with molecular studies. *Mod Pathol* **14**: 506-514, 2001
- 2) 渡辺温子, 細野亜古, 河本 博, ほか: 当院にて 7 年間に経験した思春期・若年成人発症横紋筋肉腫 20 例. *小児がん* **45**: 249-255, 2008
- 3) Hosoi H, Teramukai S, Matsumoto Y, et al.: A review of 331 rhabdomyosarcoma cases in patients treated between 1991 and 2002 in Japan. *Int J Clin Oncol* **12**: 137-145, 2007
- 4) 田口裕功, 石塚栄一, 齊藤 清, ほか: 成人の膀胱ブドウ状横紋筋肉腫の 1 例. *日泌尿会誌* **62**: 251-256, 1971
- 5) 湯下芳明, 松屋福蔵, 山下修史, ほか: 成人に発症した膀胱原発胎児型横紋筋肉腫の 1 例. *西日泌尿* **48**: 505-509, 1986
- 6) 栃木達夫, 伊藤 晋, 川村貞文, ほか: 成人女性に発症した膀胱原発胎児型横紋筋肉腫 電顕および免疫組織化学的検索にて診断しえた 1 例. *西日泌尿* **50**: 1301-1306, 1988
- 7) 仲川嘉紀, 植村天受, 生間昇一郎: 成人女性に発症した膀胱横紋筋肉腫の 1 症例. *大阪回生病臨集報* **148**: 96-101, 1988
- 8) 中川義明, 小松洋輔, 岡村明治: 成人の膀胱横紋筋肉腫. *臨泌* **45**: 511-513, 1991
- 9) 大澤秀一, 清水宏之, 坪井成美, ほか: 成人にみられた原発性膀胱横紋筋肉腫. *臨泌* **47**: 583-586, 1993
- 10) 吉川哲夫, 千野健志, 吉田利夫, ほか: 成人に発生した膀胱横紋筋肉腫の 1 例. *泌尿器外科* **9**: 965-968, 1996
- 11) 我喜屋宗久, 謝花政秀, 金城 浩: 成人膀胱原発横紋筋肉腫の 1 例. *西日泌尿* **64**: 483-485, 2002
- 12) 田山明義, 浅利智幸, 奈良幸一, ほか: 膀胱鏡下生検にて移行上皮癌 Grade 3 との鑑別が困難であった膀胱横紋筋肉腫多形型の 1 成人例. *医学検査* **56**: 1038-1040, 2007
- 13) Crist WM, Anderson JR, Meza JL, et al.: Intergroup rhabdomyosarcoma study-IV: results for patients with nonmetastatic disease. *J Clin Oncol* **19**: 3091-3102, 2001
- 14) Raney RB, Maurer HM, Anderson JR, et al.: The Intergroup Rhabdomyosarcoma Study Group (IRSG): major lessons from the IRS-I through IRS-IV studies as background for the current IRS-V treatment protocols. *Sarcoma* **5**: 9-15, 2001
- 15) Hawkins WG, Hoos A, Antonescu CR, et al.: Clinicopathologic analysis of patients with adult rhabdomyosarcoma. *Cancer* **91**: 794-803, 2001
- 16) Esnaola NF, Rubin BP, Baldini EH, et al.: Response to chemotherapy and predictors of survival in adult rhabdomyosarcoma. *Ann Surg* **234**: 215-223, 2001
- 17) Little DJ, Ballo MT, Zagars GK, et al.: Adult rhabdomyosarcoma: outcome following multimodality treatment. *Cancer* **95**: 377-388, 2002
- 18) Ferrari A, Dileo P, Casanova M, et al.: Rhabdomyosarcoma in adults. a retrospective analysis of 171 patients treated at a single institution. *Cancer* **98**: 571-580, 2003
- 19) Mentzel T and Kuhnen C: Spindle cell rhabdomyosarcoma in adults: clinicopathological and immunohistochemical analysis of seven new cases. *Virchows*

Arch **449**: 554-560, 2006

- 20) Nascimento AF and Fletcher CD: Spindle cell rhabdomyosarcoma in adults. Am J Surg Pathol **29**: 1106-1113, 2005

(Received on June 27, 2012)

(Accepted on August 30, 2012)

(迅速掲載)