

## MRIにて特徴的所見を呈した前立腺原発悪性リンパ腫の1例

堀 靖英, 西井 正彦, 舩井 寛  
吉尾 裕子, 長谷川嘉弘, 神田 英輝  
山田 泰司, 有馬 公伸, 杉村 芳樹  
三重大学大学院医学系研究科腎泌尿器外科

## A CASE OF PRIMARY MALIGNANT LYMPHOMA OF THE PROSTATE WITH CHARACTERISTIC MRI FINDINGS

Yasuhide HORI, Masahiiko NISHII, Satoru MASUI,  
Yuko YOSHIO, Yoshihiro HASEGAWA, Hideki KANDA,  
Yasushi YAMADA, Kiminobu ARIMA and Yoshiki SUGIMURA  
*The Department of Nephro-Urologic Surgery and Andrology,  
Mie University Graduate School of Medicine*

Here, we report a case of malignant lymphoma (ML) of the prostate. A 77-year-old man was referred to our hospital with the chief complaint of left lumbago. Computed tomography imaging showed a large mass below the bladder, as well as left hydronephrosis resulting from infiltration of the mass. Magnetic resonance imaging (MRI) revealed enlargement and high-intensity of the whole prostate with diffusion-weighted image. An enlarged, stony, hard prostate was palpable on digital rectal examination, but the prostate-specific antigen (PSA) level was 4.65 ng/ml. Since the patient developed urinary retention and macrohematuria, transurethral hemostasis and biopsy were performed. Histological findings and immunohistochemical studies revealed diffuse large B-cell non-Hodgkin's lymphoma (DLBCL). MRI is thought to play a critical role in localization diagnosis of Non-Hodgkin's lymphoma (NHL) since NHL demonstrates characteristic signs. Although the frequency of primary ML of the prostate is low, by paying careful attention to the characteristic signs on MRI and examination findings, we should consider a differential diagnosis of ML of the prostate, which is not a typical manifestation of prostatic cancer.

(Hinyokika Kyo 59 : 377-380, 2013)

**Key words :** Prostate tumor, Malignant lymphoma, MRI

## 緒 言

高齢化社会の進行に伴い、前立腺腫瘍診断の機会が増えている。前立腺腫瘍のほとんどが腺癌であるが、稀に悪性リンパ腫、小細胞癌などの病変をみる。これらの疾患は、特徴的な兆候や検査所見を示し、それが確定診断の一助となることがある。

今回、われわれは、前立腺 MRI で特徴的所見を示した前立腺原発悪性リンパ腫の1例を経験したので文献的考察を加え報告する。

## 症 例

患者：77歳，男性

主訴：左背部痛

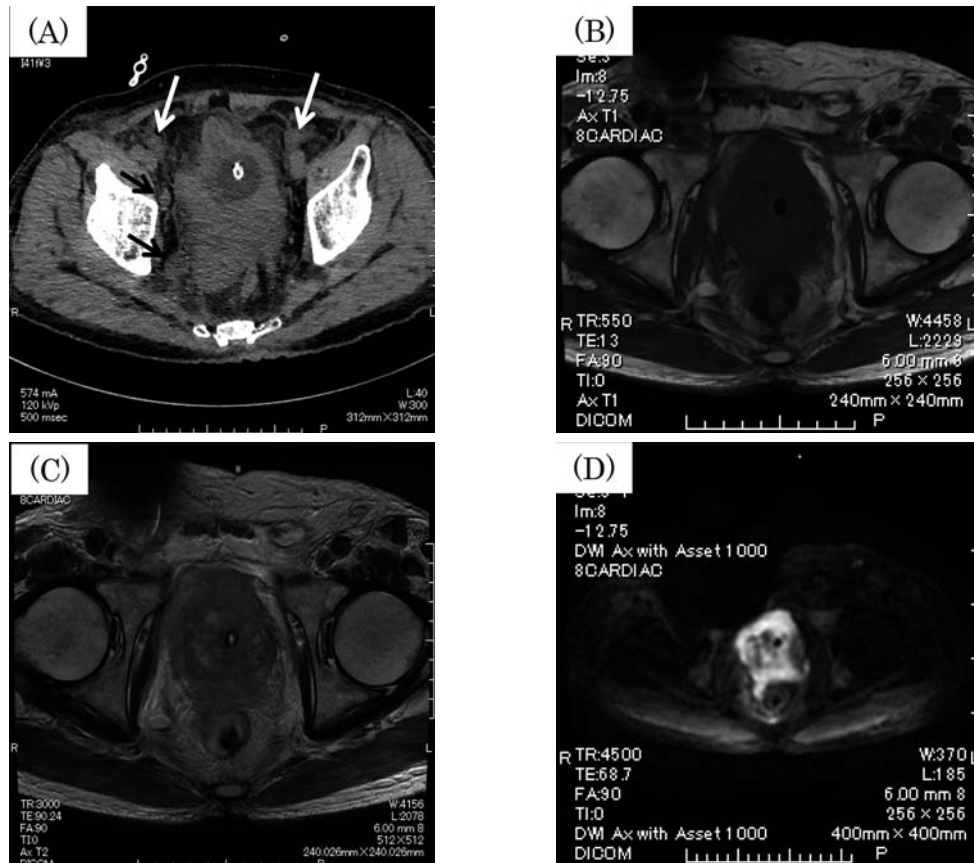
既往歴：虫垂切除（18歳），心筋梗塞（72歳），胆嚢炎（74歳）

現病歴：2012年1月左背部痛を主訴に当院内科受診。CTにて左水腎症，前立腺腫瘍を指摘され，当科へ紹介となった。

検査所見：血液一般検査：WBC  $5.98 \times 10^3/\mu\text{l}$ ，Hb 13.7 g/dl，Plt  $129 \times 10^3/\mu\text{l}$ ，血液生化学検査：Alb 4.6 g/dl，Cre 1.44 mg/dl，Na 140 mEq/l，K 4.7 mEq/l，Ca 9.6 mg/dl，AST 18 IU/l，ALT 10 IU/l，LDH 245 IU/l， $\gamma$ GTP 28 IU/l，ALP 281 U/l，CRP 8.90 mg/dl，腫瘍マーカー：PSA 4.65 ng/ml (<4.0)，CEA 1.8 ng/ml (0~6)，CA19-9 10.3 U/ml (0~37)，NSE 19.3 ng/ml (0~16.3)，ProGRP 86.5 pg/ml (0~80.9)，可溶性 IL-2 受容体 5,172 U/ml (145~518)，尿沈渣：WBC 0~1/hpf，RBC 0~1/hpf，尿細胞診陰性

理学所見：身長 170 cm，体重 64 kg，performance status (PS) 1。左背部に叩打痛を認める。表在リンパ節は触知せず，B症状（発熱，体重減少，盗汗）は認めなかった。直腸指診で，鶏卵大，石様硬で表面不正の圧痛を伴わない前立腺を触知した。

画像検査：腹部・骨盤部 CT では，左水腎症と，前立腺から膀胱へ連続する腫瘍を認めた。骨盤部 MRI T2 強調画像では，比較的輪郭が保たれ，全体が腫大した前立腺と，骨盤内リンパ節の腫脹を認めた。拡散



**Fig. 1.** CT and MRI findings showed diffusely-dilated prostate which had a firmly maintained outline. Plain CT revealed an enlarged lymph node (arrow). Diffusion-weighted image MRI demonstrated high intensity of prostate lesion. (A) Plain CT. (B) T1-weighted image MRI. (C) T2-weighted image MRI. (D) Diffusion-weighted image MRI.

強調画像では、前立腺全体が高信号を呈していた (Fig. 1).

経過：確定診断のため、前立腺生検を予定していたが、経過中に尿閉となり、尿道カテーテルを留置した。カテーテル挿入後より持続する肉眼的血尿を来とし、Hb 5.3 g/dl と貧血の進行が見られたため、経尿道の止血術、腫瘍の TUR 生検を施行した。

病理組織学所見：核の腫大を伴う異型細胞が、びまん性に尿路上皮直下まで増生していた。異型細胞は、CD20 陽性、CD3 陰性、サイトケラチン陰性、PSA 陰性、クロモグラニン A 陰性であり、びまん性大細胞型 B 細胞性リンパ腫 diffuse large B-cell lymphoma (DLBCL)、Ann Arbor 分類で stage IVA と確定診断された (Fig. 2)。


その後、右水腎症を来したため、両側腎瘻を造設した。2月より内科にて R-CHOP 療法を開始し、3コース終了後に両側の腎瘻抜去が可能となった。8コースの R-CHOP 療法を施行し、可溶性 IL-2 受容体は 273 U/ml と正常化した。CT 画像上も寛解が確認されたが、11月に脳への浸潤をきたし、全身状態悪化のため、近医へ緩和治療目的に転院となった。

## 考 察

悪性リンパ腫では、リンパ節以外の臓器に初発する節外性リンパ腫が全体の 3～4 割を占めるが、前立腺原発の悪性リンパ腫は、全体の 0.1% 以下ときわめて稀である。Bostwick<sup>1)</sup> らは、前立腺が主病変で、前立腺腫大による症状があり、前立腺病変の診断後 1 カ月以内に他臓器にリンパ腫の病変が出現していない症例を前立腺原発として取り扱っており、本症例も、これらの要件を満たすことから、前立腺原発と推定された。

本邦では、これまでに前立腺原発の悪性リンパ腫が 34 例報告されている。1990 年以降は、非ホジキンリンパ腫に対する化学療法が確立されて治療成績は向上し、福谷らは、23 例を集計し、限局期症例では長期の寛解を期待しうる、と述べている<sup>2)</sup>。

2000 年以降に前立腺原発悪性リンパ腫として誌上報告<sup>2-7)</sup>、あるいは学会発表された 12 例に自験例を加えた 13 例を検討すると、PSA の中央値は 3.46 ng/ml で、直腸指診では石様硬の症例が多かった。10 例で排尿困難を認め、6 例で尿閉を来していた。可溶性 IL-2



**Fig. 2.** Histological findings and immunohistochemical studies revealed diffuse large B-cell non-Hodgkin's lymphoma (DLBCL).

受容体の数値が記載されていたのは2例のみで、前立腺肥大症として手術が行われ、標本の病理組織診断で悪性リンパ腫の診断に至った症例が4例報告されており、一般臨床において、前立腺悪性リンパ腫を予見して生検が行われ、その確定診断に至る症例は少ないと考えられた (Table 1).

腫瘍の組織型を推定したうえで、確定診断のための検査を進めることは腫瘍診断学において重要であり、悪性リンパ腫の推定には、腫瘍マーカーと画像診断が有用である。前立腺腫瘍においては PSA 以外の腫瘍マーカーの活用を失念しがちであるが、悪性リンパ腫では可溶性 IL-2 受容体、小細胞癌では NSE, ProGRP

が病勢評価の指標となりえる。可溶性 IL-2 受容体は Tリンパ球の活性を示す指標であり、結核や慢性関節リウマチなど自己免疫疾患でも上昇し、悪性リンパ腫に特異的ではないが、診断過程初期の組織型推定の一助となる。

画像診断においては、細胞密度の高さを反映する拡散強調画像を含む MRI 検査が、悪性リンパ腫や小細胞癌、肉腫などの局在診断や質的診断に有用である<sup>8)</sup>。悪性リンパ腫には、核/細胞質比 (N/C 比) が高い、細胞密度が高い、腫瘍細胞間の間質が少ない、といった組織学的特徴があり<sup>9)</sup>、実際は浸潤性増殖であっても、画像上、膨張性増殖様の所見となることが

**Table 1.** The case reports of the malignant lymphoma of the prostate

報告者	年	年齢	前立腺サイズ	排尿困難	腫瘍マーカー				組織採取
					PSA	LDH	CRP	sIL-2R	
1 二宮ら	2000	66	—	なし	< 4.0	—	—	—	生検 (経直腸)
2 鈴木ら	2001	49	—	なし	13.8	—	—	—	生検
3 今荘ら	2001	68	96 ml	尿閉	2.5	正常	—	—	RPP
4 田口ら	2001	82	著明に腫大	あり	0.6	710	2.9	6,840	生検
5 福谷ら	2003	70	鶏卵大	あり	1.2	433	1.6	—	生検 (経直腸)
6 西村ら	2005	63	超鶏卵大	なし	0.8	258	—	—	生検 (経直腸)
7 宮原ら	2005	76	鶏卵大	尿閉	5.1	正常	5.4	—	TUR-P
8 青木ら	2005	78	—	尿閉	—	—	—	—	TUR-P
9 川本ら	2008	70	—	尿閉	10.4	—	—	—	生検
10 高尾ら	2008	78	—	あり	3.46	—	—	—	生検
11 木内ら	2010	84	62.5 ml	尿閉	6.364	833	なし	3,475	生検 (経会陰)
12 岸本ら	2011	79	113.5 ml	あり	2.38	正常	0.27	—	HoLEP
13 自験例	2012	77	85.7 ml	尿閉	4.65	245	8.9	5,172	TUR 生検

多い。前立腺悪性リンパ腫は MRI 画像で、びまん性、均一に前立腺全体が腫大し、輪郭を保った像として描出されることが特徴<sup>10)</sup>である。拡散強調画像では、細胞密度の高さから高信号となるが、拡散強調画像における高信号は非特異的であることも多く、拡散強調画像での高信号域は、T2 強調像と比較することが必須とされている<sup>8,11)</sup>。本症例では、前立腺全体の腫脹と、拡散強調画像での高信号が認められ、悪性リンパ腫の局在が示唆される画像所見であった。

PSA が基準値 (4 ng/ml) 前後であっても、石様硬の前立腺を触知し、かつ排尿困難の著しい症例では、PSA 以外の腫瘍マーカーや、MRI 所見を検討したうえで、腫瘍生検に臨むべきである。近年は、悪性リンパ腫の確定診断にフローサイトメトリーを用いた表面マーカー検査や、関連する遺伝子転座を FISH (fluorescent *in situ* hybridization) 法により検出する分子病理学的診断が一般化しつつあり、悪性リンパ腫を疑う場合には、これらの検査に供するため、ホルマリン固定しない生材料を生検時に確保することも必要である。

## 文 献

- 1) Bostwick DG, Iczkowski KA, Amin MB, et al.: Malignant lymphoma involving the prostate: report of 62 cases. *Cancer* **83**: 732-738, 1998
- 2) 福谷恵子, 小山康弘, 藤森雅弘, ほか: 化学療法により完全寛解を得た前立腺原発悪性リンパ腫の 1 例と本邦 22 報告例の分析. *日泌尿会誌* **94**:

621-625, 2003

- 3) 岸本 望, 高尾徹也, 山本圭介, ほか: HoLEP にて診断された前立腺原発悪性リンパ腫の 1 例. *泌尿紀要* **57**: 445-449, 2011
- 4) 木内利郎, 木下竜弥, 小林正雄, ほか: 尿閉を契機に発見された前立腺原発悪性リンパ腫の 1 例. *泌尿紀要* **56**: 589-592, 2010
- 5) 宮原 司, 大藪裕司, 林 篤正, ほか: 前立腺原発悪性リンパ腫の 1 例. *日泌尿会誌* **96**: 644-646, 2005
- 6) 西村博昭, 山根隆史, 河野幸弘, ほか: 前立腺悪性リンパ腫の 1 例. *西日泌尿* **67**: 440-443, 2005
- 7) 田口 功, 源吉顕治, 伊藤 登, ほか: 前立腺原発悪性リンパ腫の 1 例. *泌尿紀要* **47**: 337-340, 2001
- 8) 那須克宏: 特集 特徴的な局所進展を示す悪性腫瘍—MRI 拡散強調画像を中心に—。臨画像 **26**: 35-42, 2010
- 9) 新井富生, 玉橋うらら, 明石 巧: Small round cell tumor の病理学的特徴. 臨画像 **26**: 4-14, 2010
- 10) Anis M and Irshad A: Imaging of abdominal lymphoma. *Radiol Clin North Am* **46**: 265-285, 2008
- 11) Takahara T, Imai Y, Yamashita T, et al.: Diffusion weighted whole body imaging with background body signal suppression (DWIBS): technical improvement using free breathing, STIR and high resolution 3D display. *Radiat Med* **22**: 275-282, 2004

(Received on November 21, 2012)  
(Accepted on January 25, 2013)