腎細胞癌に対して分子標的薬による Presurgical 療法を施行するも継続困難となり，体外腎部分切除および自家腎移植術を施行した1例

西田　隼人[1]，菅野　秀典[1]，細谷　法之[1]，櫻井　俊彦[1]
真島　栄太[2]，内藤　　整[1]，川添　　久[1]，加藤　智幸[1]
長岡　　明[1]，岩場　晶子[3]，山川　光徳[3]，冨田　善彦[1]
[1]山形大学医学部腎泌尿器外科学講座，[2]鶴岡市立荘内病院泌尿器科
[3]山形大学医学部病理診断学講座

EXTRACORPOREAL PARTIAL NEPHRECTOMY AND AUTO-TRANSPLANTATION AFTER PRESURGICAL TARGETED THERAPY WITH TYROSINE KINASE INHIBITORS FOR RENAL CELL CANCER

Hayato Nishida[1], Hidenori Kanno[1], Noriyuki Hosoya[1], Toshihiko Sakurai[1], Eita Mashima[2], Sei Naito[1], Hisashi Kawazoe[1], Tomoyuki Kato[1], Akira Nagaoka[1], Akiko Iwaba[3], Mitsunori Yamakawa[3] and Yoshihiko Tomita[1]
[1]*The Department of Urology, Yamagata University Faculty of Medicine*
[2]*The Department of Urology, Shonai Hospital*
[3]*The Department of Diagnostic Pathology, Yamagata University Faculty of Medicine*

A 74-year-old woman who had previously undergone left nephrectomy because of calculi was referred to our department with a right renal mass that was detected by computed tomography (CT) during treatment for pyelonephritis. Repeated CT showed a contrast-enhanced 4.7 cm tumor close to the renal sinus, and no metastatic lesion was detected. Sunitinib was administered as a presurgical therapy ; however, the patient experienced grade 3 neutropenia and thrombocytopenia, and sunitinib was discontinued. Sorafenib was administered 7 days after discontinuation of sunitinib ; however, the patient experienced febrile neutropenia and rash, and sorafenib was discontinued. Extracorporeal partial nephrectomy and auto-transplantation were performed 24 days after discontinuation of sorafenib. Though peri-graft abscess was suspected to be present and resolved by antibacterial therapy, severe complications were not experienced, and the patient did not require dialysis therapy after surgery. There was no evidence of recurrence at 30 months after the surgery.

(Hinyokika Kiyo **59** : 507-511, 2013)

Key words : Sunitinib, Sorafenib, Auto-transplantation, Nephron sparing surgery, Renal cell carcinoma

緒　　言

分子標的薬の登場以来，腎細胞癌に対する治療戦略は大きく変化してきている[1,2]．近年，転移性腎癌に対する治療効果のみならず，presurgical 療法としての分子標的薬の有効性についての報告が散見される[3~10]．透析導入を回避するため腎機能の温存が必要で，かつ体内腎部分切除術では摘出しきれない腎癌に対し，体外腎部分切除術を併用した自家腎移植術の有用性が報告されている[11~14]．今回われわれは，腎細胞癌にたいして in situ での腎部分切除術を行うべく分子標的薬の術前投与を行ったものの奏功せず，体外腎部分切除術および自家腎移植術を施行した1例を経験したので，文献的な考察を加えて報告する．

症　　例

患者：74歳，女性

主訴：発熱

家族歴：特記すべきことなし．

既往歴： 57歳時に下行結腸悪性リンパ腫にて結腸切除術．同年，左腎結石にて左腎摘術．70歳より高血圧に対し降圧療法．

現病歴：2010年4月末に発熱あり，近医加療で一時的に軽快も再燃あり，急性腎盂腎炎による敗血症と診断され同年5月に前医を紹介受診した．抗菌薬投与で軽快も，入院時に施行された造影 CT で右腎癌と診断

され，同月末に当科紹介受診した．

入院時現症：身長 149 cm，体重 48.6 kg，血圧 129/71 mmHg，脈拍74/分，体温 36.5°C．上下腹部正中に術創を認める．その他理学所見に特記すべきことなし．

入院時検査所見：血液検査にて Hb 10.2 g/dl，Hct 32.8％と軽度の貧血を認めた．AST 37 U/I，ALT 54 U/I と軽度の肝機能障害を認め，ALP 593 U/I，γGTP 94 U/I と胆道系酵素の軽度上昇を認めた．CRP 2.31 mg/dl と軽度の炎症反応を認めた．BUN 19 mg/dl，Cre 0.66 mg/dl と腎機能異常は認めなかった．

入院時 CT 検査所見（Fig. 1）：右腎中極腹側に，腎洞部に接し偽被膜を有する径 4.7 cm の腫瘤像を認めた．腫瘤は単純像では不均一な低吸収を呈し，造影動脈相で内部に径 2 cm の類円形高吸収域が出現し，実質相で高吸収域がモザイク状に拡大，排泄相では動脈相で高吸収を呈した類円形病変以外が wash out されていた．また軽度の脾腫と，脾臓内に低造影域を認め，脾臓背側後腹膜腔に造影効果を受ける被膜と複雑な隔壁を持つ液貯留を認め，脾膿瘍および後腹膜腔膿瘍が疑われた．明らかなリンパ節転移および遠隔転移を示唆する所見を認めなかった．

入院後経過（Fig. 2）：入院時より 37°C 台の微熱が続いていたが，入院後11日目より 38°C をこえる発熱

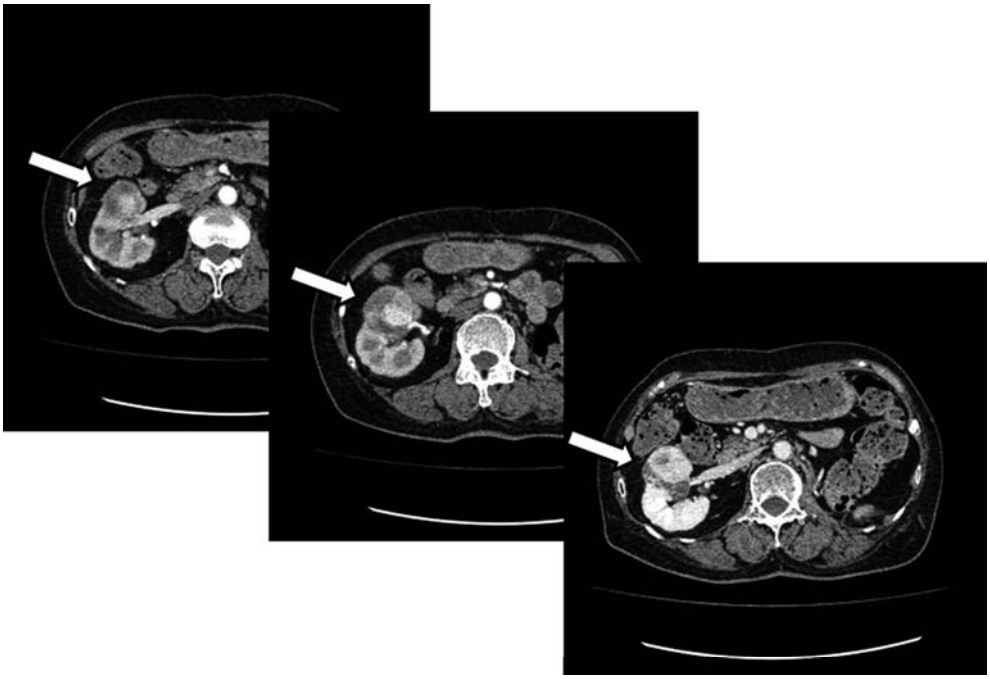

Fig. 1. Abdominal CT before presurgical therapy for renal tumor.　Abdominal CT showed a 4.7 cm enhanced solid tumor (arrow) in the solitary right kidney which was close to the right renal artery and vein.

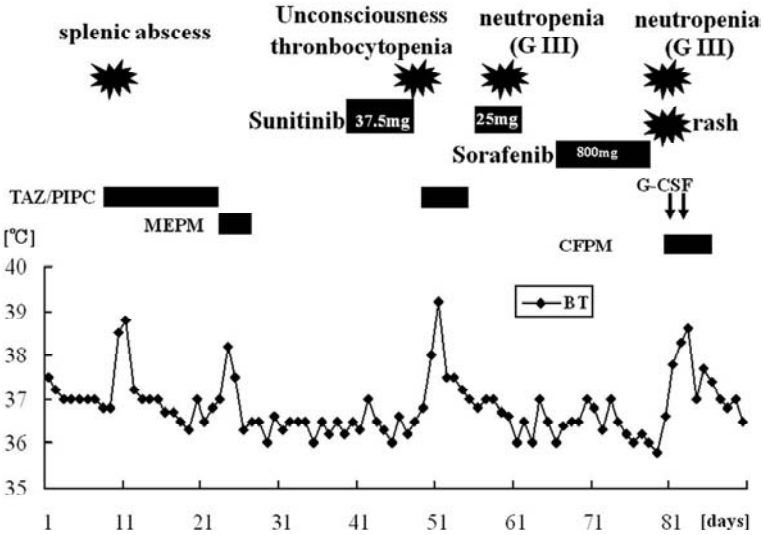

Fig. 2. Pre-surgical clinical course.

を認め，CT の所見より脾膿瘍および後腹膜腔膿瘍と診断し，tazobactam/pipereracillin（TAZ/PIPC）および Meropenem（MEPM）による抗菌療法および高圧酸素療法を施行したところ軽快した．CT の所見から腎細胞癌 cT1bN0M0 stage I と診断したが，腫瘍は右腎動静脈と腎洞部に接していたため，presurgical 療法により腫瘍を縮小させることで体内腎部分切除術をより容易に行うことを意図し，入院後38日目より sunitinib 1 日 37.5 mg の経口投与を開始した．

投与開始後13日目に意識消失発作を伴う熱発と grade 3 の血小板減少症をきたした．Sunitinib 投与を一時中断し，TAZ/PIPC による抗菌療法を開始したところ軽快し，7 日間の中断後に sunitinib を 1 日 25 mg に減量し再開した．再開後 7 日目に grade 3 の好中球減少症をきたしたため，G-CSF を投与すると共に sunitinib の継続を断念した．好中球数の回復を待ち，投与中止後 7 日目に sorafenib を 1 日 800 mg にて経口投与開始した．投与開始後11日目に grade 3 の有熱性好中球減少症および全身性紅斑が出現したため，sorafenib の投与を中止し，G-CSF および cefepime（CFPM）により加療したところ軽快した．CT 上は腫瘍の軽度増大傾向を認めたが，体外での腎部分切除術は可能と判断し，sorafenib 中断後24日目に体外右腎部分切除および自家腎移植術を施行した．

手術所見：右側臥位，腰部斜切開をおき，後腹膜腔を展開した．Gerota 筋膜ごと右腎を周囲より剥離し，腎門部を露出した．右尿管を血管交叉部の高さで結紮切離し，右腎動脈，右腎静脈の順に結紮切離して右腎を体外へ摘出した．bench にて 4°C で保存した Euro-Collins 液を腎動脈より 250 ml 冷却灌流し，腫瘍のみをメッチェンバーム剪刀を用いて切除した．解放された腎杯と血管断端は灌流液の流出を認めなくなるまで縫合閉鎖し，ベリプラスト P を切除断面に散布後，腎周囲脂肪組織の一部を充填した．閉創後，患者体位を仰臥位に変更し待機していたが，自家腎移植による腎温存可能と判断し，bench 手術終了後に右下腹部弧状切開をおき右腸骨窩を展開した．右内腸骨動脈と右外腸骨静脈を剥離し，血流遮断後おのおのに腎動脈と腎静脈を吻合した．血流再開後，膀胱外より尿管を新吻合した．手術時間は 8 時間29分，温阻血時間 2 分33秒，総阻血時間 4 時間53分，血流遮断時間 1 時間19分，血流再開後初尿まで43分25秒だった．

病理組織所見（Fig. 3）：Renal cell carcinoma，clear cell carcinoma，G2，INF-α，v（−），pT1a で，腫瘍内部に壊死，出血，ヘモジデリンの沈着を伴っていた．断端に悪性腫瘍は認めなかった．

術後経過：術後，血清クレアチニンは一時 1.3 mg/dl まで上昇したがその後低下し，透析は必要としなかった．微熱の継続があり，術後16日目に CT 施行し

A

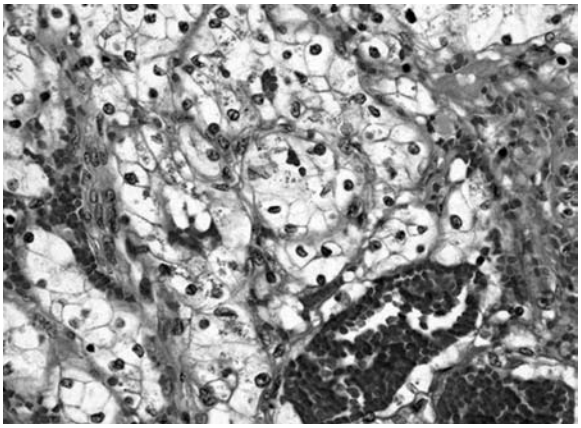

B

Fig. 3. Pathological findings of right renal tumor. A: Gross appearance of resected renal tumor. B: Microscopic examination revealed clear cell carcinoma with hemorrhagic and necrotic tissue (H & E stain).

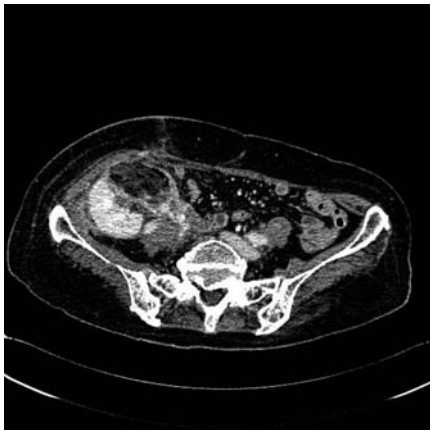

Fig. 4. CT scan after auto-transplantation. Residual tissue of auto-transplanted kidney was well enhanced and local recurrence of renal cancer was not observed.

たところ腎周囲に液体貯留を認めたことから腎周囲膿瘍を疑い，抗菌薬を levofloxacin（LVFX）から doripenem（DRPM）に変更したところ軽快した．その他に合併症を認めず，術後33日目に退院した．術後30カ月が経過したが，Cre 0.9 mg/dl と腎機能は良好であり，再発を認めていない（Fig. 4）．

考　　察

進行癌に対する presurgical 療法は，他臓器における悪性腫瘍に対してその有効性が示唆されてきたが，腎細胞癌に関しては presurgical 療法としてのサイトカイン治療の有効性はないとされてきた．分子標的薬である sunitinib と sorafenib は，vascular endothelial growth factor（VEGF）受容体および platelet-derived growth factor（PDGF）受容体に対するチロシンキナーゼ阻害薬であり，これまで転移性腎細胞癌にたいする第一選択とされていた免疫療法と比較し，その有効性が報告され[1,2]，転移病変を有さない腎細胞癌症例をふくめた分子標的薬による presurgical 療法の有効性に関する報告が蓄積されつつある[3~10]．Presurgical 療法としての分子標的薬の適応は確立されていないが，切除不能原発巣を腫瘍縮小後に切除することを目的とするもの，部分切除不能原発巣を腫瘍縮小後に部分切除術することを目的とするもの，下大静脈腫瘍塞栓などの縮小により手術侵襲の軽減を目的とするもの，急速増大例に対し手術待機期間中の腫瘍増大を防ぐことを目的とするものなどが挙げられる．これまでの報告では，他の報告と同様，presurgical 療法においても骨髄抑制や hand-foot syndrome（HFS）に代表される分子標的薬投与期間中の副作用発現率は高率であるものの，partial response および stable disease を加えた有効率は47～100％とされている．一方， presurgical 治療を行うことの不利益として，presurgical 療法中に腫瘍が増大しえること，分子標的薬による組織および血管障害により手術の難易度が高まる可能性があることが挙げられる[10]．Presurgical 療法を行う際には，増大を来たした際の不利益について検討したうえで適応を検討するとともに，治療中は短期間ごとに効果判定を行い，増大傾向を示した際には presurgical 療法を断念することも考慮する必要がある．本症例においては片腎であることから腎機能温存のためには腎部分切除術が必須であったが，腫瘍は右腎動静脈と腎洞部に接していたことから，阻血時間が長くなる可能性と断端陽性となる可能性がきわめて高く，presurgical 療法により腫瘍を縮小させることで体内腎部分切除術をより容易に行うことを意図した．

本症例では年齢および体格から sunitinib を 1 日 37.5 mg に減量して開始し，また血小板減少症をきたしたことから 1 日 25 mg に減量したが，好中球減少症により中止せざるを得なかった．また sunitinib による治療を断念した後に開始した sorafenib によっても発熱性好中球減少症と全身性紅斑をきたしたため，開始後11日目に中止せざるを得なかった．日本における sunitinib の臨床第Ⅱ相試験において，grade 3 以上の好中球減少症と血小板減少症はおのおの44％と56％であり，海外の報告に比べても頻度が高い[15]．一方，日本における sorafenib の臨床第Ⅱ相試験において，grade 3 以上の好中球減少症と紅斑はおのおの3.1％と3.8％と報告されており，海外の報告と比べても高率ではない[16]．しかし grade 3 以上の有害事象は48.1％に出現していることからも，presurgical 療法として sunitinib および sorafenib を投与する際には期待される臨床的効果だけではなく有害事象についても充分に検討したうえで適応を考慮する必要がある．特に高齢者においては，高齢者において治療効果と有害事象の発生頻度および重症度については非高齢者と比べ有意差を認めなかったものの有害事象に伴う治療継続困難が有意に多かったとの sorafenib 投与症例における報告もあり，慎重な対応が望まれる[17,18]．本症例においても十分な効果を得られぬまま，合併症により sunitinib，sorafenib ともに中止せざるを得なかった．

本症例では分子標的薬の継続が困難となり，腎機能温存および腫瘍の根治を図る方法として体外腎部分切除術を併用した自家腎移植術を施行した．自家腎移植は腎動脈瘤や腎動脈狭窄などの腎血管病変のほか，尿路結石や腎外傷，そして腎悪性疾患に対する有効性がこれまでに報告されている[11~14]．本症例では，腫瘍は片腎に発生しかつ腎洞部に接していたがやや腎上極側に偏在しており，腎動静脈の本幹は腫瘍に巻き込まれていなかったため，切除および切除床の処理に時間を要するものの腫瘍の切除は可能と判断した．体内腎部分切除術では冷阻血でも阻血時間を 2 時間以内に留めるべきで，可能であれば35分以内に血流を再開するべきとの意見もある[19]．本症例では，総阻血時間が約5時間におよび，ベンチでの腫瘍切除および断端処理に 2 時間を要したこと，にも関わらず術後透析を必要とせず術後30カ月が経過しているが局所を含めて再発をきたしていないことから，術式の選択は妥当と考えられた．ただし，bench 手術中に右腎摘術の閉創までは行っていたものの，bench 手術を終了してから移植床の展開を開始したため，総阻血時間が約 5 時間もの長時間に及んだことが反省点として挙げられる．腎の温存が可能か判断してから自家腎移植を開始するという意図があったにせよ，ある程度温存が可能と判断した時点で移植床の展開を開始していればより阻血時間を短くすることが可能だったと考えられた．

分子標的薬による presurgical 療法後の周術期合併症の発生頻度は 0 ～46％程度と報告されており，

presurgical 療法を施行していない症例と遜色ないとの報告がある一方で，大量出血や術後感染症を発症したとの報告もある[3~10]．Silberstein JL らによると，presurgical 療法施行後の体内腎部分切除術においては，術後腎機能は良好であり出血や創傷治癒遅延などは生じなかったものの，14例中 3 例に尿漏を発症し 1 例に感染症を発症していた[5]．本症例では術後，明らかな尿漏は認めなかったものの腎周囲膿瘍が疑われ抗生剤の追加投与を要した．分子標的薬投与との因果関係は明らかではなかったが，presurgical 療法施行症例に対しては，術中および周術期の管理に通常以上の注意を払う必要がある．

結　　語

腎細胞癌に対して分子標的薬による presurgical 療法に体外腎部分切除術を併用した自家腎移植を施行した 1 例を経験した．分子標的薬による presurgical 療法については，適応について充分な検討と術中および周術期の適切な管理が必要であり，また中止を余儀なくされた場合でも，体外腎部分切除術および自家腎移植術などの選択肢を含めて準備を怠ることなく対応することが肝要である．

文　　献

1) Motzer RJ, Huston TE, Tomczak P, et al.: Sunitinib versus interferon alfa in metastatic renal-cell carcinoma. N Eng J Med **356**: 115-124, 2007
2) Escudier B, Lassau N, Angevin E, et al.: Phase I trial of sorafenib in combination with IFN alpha-2a in patients with unresectable and/or metastatic renal cell carcinoma or malignant melanoma. Clin Cancer Res **13**: 1801-1809, 2007
3) Kondo T, Hashimoto Y, Kobayashi H, et al.: Presurgical targeted therapy with tyrosine kinase inhibitors for advanced renal cell carcinoma: clinical results and histopathological therapeutic effects. Jpn J Clin Oncol **40**: 1173-1179, 2010
4) Hellenthal NJ, Underwood W, Penetrante R, et al.: Prospective clinical trial of preoperative sunitinib in patients with renal cell carcinoma. J Urol **184**: 859-864, 2010
5) Silberstein JL, Millard F, Mehrazin R, et al.: Feasibility and efficacy of neoadjuvant sunitinib before nephron-sparing surgery. BJU Int **106**: 1270-1276, 2010
6) Harshman LC, Yu RJ, Allen GI, et al.: Surgical outcomes and complications associated with presurgical tyrosine kinase inhibition for advanced renal cell carcinoma (RCC). Urol Oncol Epub ahead of print
7) Thomas AA, Rini BI, Stephenson AJ, et al.: Surgical resection of renal cell carcinoma after targeted therapy. J Urol **182**: 881-886, 2009
8) Thomas AA, Rini BI, Lane BR, et al.: Response of the primary tumor to neoadjuvant sunitinib in patients with advanced renal cell carcinoma. J Urol **181**: 518-523, 2009
9) Shuch B, Riggs SB, LaRochelle JC, et al.: Neoadjuvant targeted therapy and advanced kidney cancer: observations and implications for a new treatment paradigm. BJU Int **102**: 692-696, 2008
10) Schrader AJ, Steffens S, Schnoeller TJ, et al.: Neoadjuvant therapy of renal cell carcinoma: a novel treatment option in the era of targeted therapy? Int J Urol **19**: 903-907, 2012
11) van der Velden JJ, van Bockel JH, Zwartendijk J, et al.: Long-term results of surgical treatment of renal carcinoma in solitary kidneys by extracorporeal resection and autotransplantation. Br J Urol **69**: 486-490, 1992
12) Novick AC, Jackson CL and Straffon RA: The role of renal autotransplantation in complex urological reconstruction. J Urol **143**: 452-457, 1990
13) Wotkowicz C and Libertino JA: Renal autotransplantation. BJU Int **93**: 253-257, 2004
14) Meng MV, Freise CE and Stoller ML: Laparoscopic nephrectomy, ex vivo excision and autotransplantation for complex renal tumors. J Urol **172**: 461-464, 2004
15) Tomita Y, Shinohara N, Yuasa T, et al.: Overall survival and updated results from a phase II study of sunitinib in Japanese patients with metastatic renal cell carcinoma. Jpn J Clin Oncol **40**: 1166-1172, 2010
16) Akaza H, Kanetake H, Tsukamoto T, et al.: Efficacy and safety of dutasteride on prostate cancer risk reduction in Asian men: the results from the REDUCE study. Jpn J Clin Oncol **41**: 417-423, 2011
17) Eisen T, Oudard S, Szczylik C, et al.: Sorafenib for older patients with renal cell carcinoma: subset analysis from a randomized trial. J Natl Cancer Inst **100**: 1454-1463, 2008
18) Bulowski RM, Stadler WM, McDermott DF, et al.: Safety and efficacy of sorafenib in elderly patients treated in the North American Advanced Renal Cell Carcinoma Sorafenib Expanded Access Program. Oncology **78**: 340-347, 2010
19) Becker F, Van Poppel H, Hakenberg OW, et al.: Assessing the impact of ischaemia time during partial nephrectomy. Eur Urol **56**: 625-634, 2009

(Received on January 16, 2013
Accepted on April 11, 2013)