下肢悪性黒色腫の孤発膀胱転移の1例

池田　篤史[1]，宮川　友明[1]，黒部　匡広[1]
内田　将央[1]，小島　崇宏[4]，堤　　雅一[1]
伊藤　周作[2]，杉田真太朗[3]，西山　博之[4]
[1]日立総合病院泌尿器科，[2]日立総合病院皮膚科，[3]日立総合病院病理科
[4]筑波大学医学医療系臨床医学域腎泌尿器外科学

A CASE OF METASTATIC MALIGNANT MELANOMA OF THE URINARY BLADDER

Atsushi Ikeda[1], Tomoaki Miyagawa[1], Masahiro Kurobe[1], Masahiro Uchida[1], Takahiro Kojima[4], Masakazu Tsutsumi[1], Shusaku Ito[2], Shintaro Sugita[3] and Hiroyuki Nishiyama[4]
[1]*The Department of Urology, Hitachi General Hospital*
[2]*The Department of Dermatology, Hitachi General Hospital*
[3]*The Department of Clinical Pathology, Hitachi General Hospital*
[4]*The Department of Urology, Faculty of Medicine, University of Tsukuba*

A 54-year-old woman underwent resection of malignant melanoma of the left leg and inguinal lymph node metastases and subsequent radiation therapy (60 Gy) following three courses of dacarbazine, nimustine, vincristine and interferon-beta chemotherapy in January 2010. In September 2011, she was referred to our department with the chief complaint of asymptomatic gross hematuria. A non-papillary bladder tumor was detected on cystoscopy and fluorodeoxyglucose (FDG) positron emission fomography-computed tomography revealed increased uptake of FDG only in the area of the bladder tumor. Melanoma cells were also found on urinary cytology. Our diagnosis was metastatic malignant melanoma of the bladder. Complete transurethral resection of the bladder tumor was performed, and pathological examination confirmed metastatic malignant melanoma. Metastatic bladder tumors constitute less than 5% of all bladder tumors. There are metastases in other organs at the time of diagnosis in almost all cases. In Japan, metastatic malignant melanoma of the urinary bladder is rare in clinical practice, there having been about a dozen reported cases. Solitary metastasis as in our case is even rarer.

(Hinyokika Kiyo **59**: 579-582, 2013)

Key words: Malignant melanoma, Metastatic bladder tumor, PET

緒　　言

悪性黒色腫はメラノサイト由来の悪性腫瘍であり，最も予後不良な悪性腫瘍の1つである．泌尿生殖器系への転移病変は，剖検例や多発他臓器転移症例では多いが，生存期間中に発見されることは比較的稀である．今回われわれは，下肢悪性黒色腫の孤発膀胱転移の1例を経験したので，若干の文献的考察を加えて報告する．

症　　例

患　者：54歳．女性

主　訴：無症候性肉眼的血尿

家族歴：特記事項なし

既往歴：当院皮膚科にて2010年1月左下腿悪性黒色腫拡大切除術＋左鼠径センチネルリンパ節生検施行（T3bN0M0 stage IIB）．術後化学療法（DAVFeron 療法：dacarbazine, nimustine, vincristin, interferon-β）を3コース施行．2011年1月左鼠径リンパ節転移を生じ左鼠径リンパ節郭清術＋術後放射線照射（60 Gy）施行．

現病歴：2011年6月頃より無症候性血尿が持続するため，9月に当科を受診した．

検査所見：検尿：蛋白（2＋），糖（－），RBC 100～/hpf，WBC 1～4/hpf．血算や生化学検査では特記すべき異常を認めなかった．

膀胱内視鏡検査：膀胱右壁頂部よりに15 mm大の非乳頭状，広基性腫瘍を認めた（Fig. 1）．表面は白色，一部褐色であった．

画像検査：FDG-PET/CT にて膀胱右壁に15 mm大の隆起性病変を認め，同部位に FDG 集積を認めた（Fig. 2）．他臓器に明らかな異常集積は認めなかった．

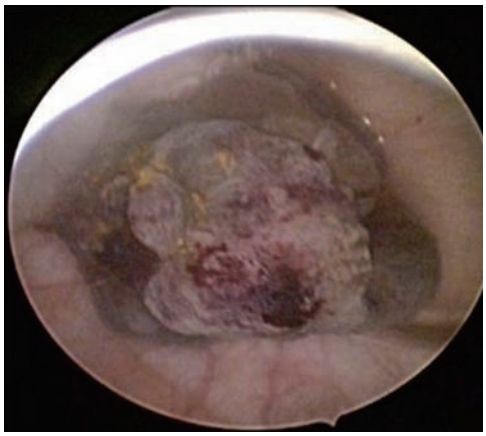

Fig. 1. Cystoscopy demonstrated a solitary tumor at the right wall of the bladder.

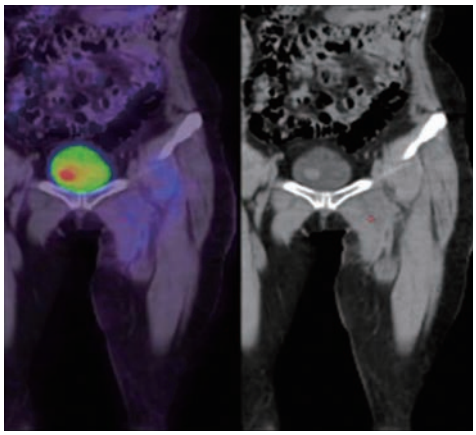

Fig. 2. FDG-PET/CT revealed increased uptake of FDG only in the area of the bladder tumor.

尿細胞診：核小体明瞭な類円形核を有する大型の異型細胞を認めた．免疫染色で異型細胞は Melan-A（+），HMB-45（+），S-100 蛋白（+）であった（Fig. 3）．

以上より，悪性黒色腫の孤発膀胱転移を疑い，腰椎麻酔下に経尿道的膀胱腫瘍切除術（TUR-Bt）を施行した．手術は操作時の血行性転移を危惧し，腫瘍が一塊となるよう摘出した．まず針型電極で周囲粘膜を切開し，ループ型電極にて粘膜下で剥がすように圧排しながら腫瘍の根部で切除し，そのままループ型電極で抱え込むようにして膀胱外へ摘出した．

病理組織学的検査：尿路上皮の直下で核異型の高度な大型の腫瘍細胞が充実性に増殖し，その細胞質内にはメラニンと考えられる茶色顆粒を認めた．免疫染色で腫瘍細胞は HMB-45（+），Melan-A（+），AE1/AE3（−）であり，悪性黒色腫の膀胱転移と診断した（Fig. 4）．

経　過：TUR-Bt 術後は，すでに DAVFeron 療法後であったため，追加治療を行わなかった．2012年 5 月に左下腿原発巣の辺縁に 8 mm 大の皮膚転移が出現し，切除術を施行した．また，2012年11月には左大腿から鼠径にかけて最大径 12 mm 大の多発皮膚転移を生じ，切除術を施行した．この際の FDG-PET/CT では明らかな他臓器転移は認めなかった．膀胱内は 3 カ月ごとの膀胱内視鏡検査，尿細胞診を施行しているが2013年 1 月現在，明らかな再発は認めておらず，経過観察中である．

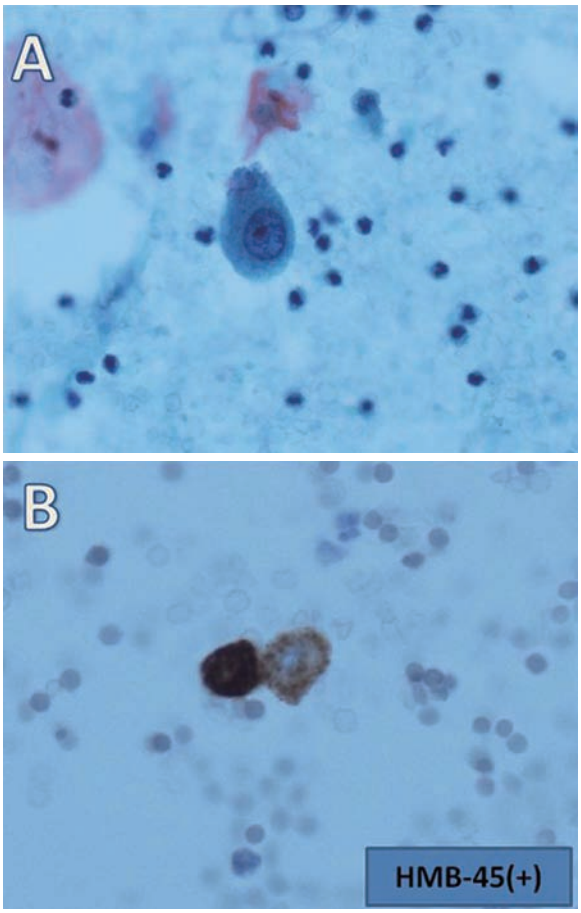

Fig. 3. Urinary cytology was positive for malignant melanoma cells (A). Immunohistochemical staining for HMB-45 was positive (B).

考　　察

悪性黒色腫はメラノサイト由来の悪性腫瘍であり，通常は皮膚，脳軟膜，眼球脈絡膜などメラノサイトが本来存在する部位に好発する．また，悪性黒色腫は色素性母斑，黒色腫前駆症，色素性乾皮症などの疾患を発生母地とするといわれている[1]．本来メラノサイトが存在しない膀胱からの原発性悪性黒色腫の発生は非常に稀であり，全悪性黒色腫の0.2%といわれている[2]．悪性黒色腫は好発の転移部位はリンパ節，肺，肝臓などであるが，悪性黒色腫の剖検例では14〜22%に膀胱転移が認められている[3]．本邦では，石原らが悪性黒色腫の有転移症例82例中，膀胱転移は 2 例（2.4%）と報告している[4]．一方，転移性膀胱腫瘍は全膀胱腫瘍の 5 %未満とされる[5]．うち原発巣が悪性黒色腫は，Goldstein らは146例中55例（37.7%）[6]，太

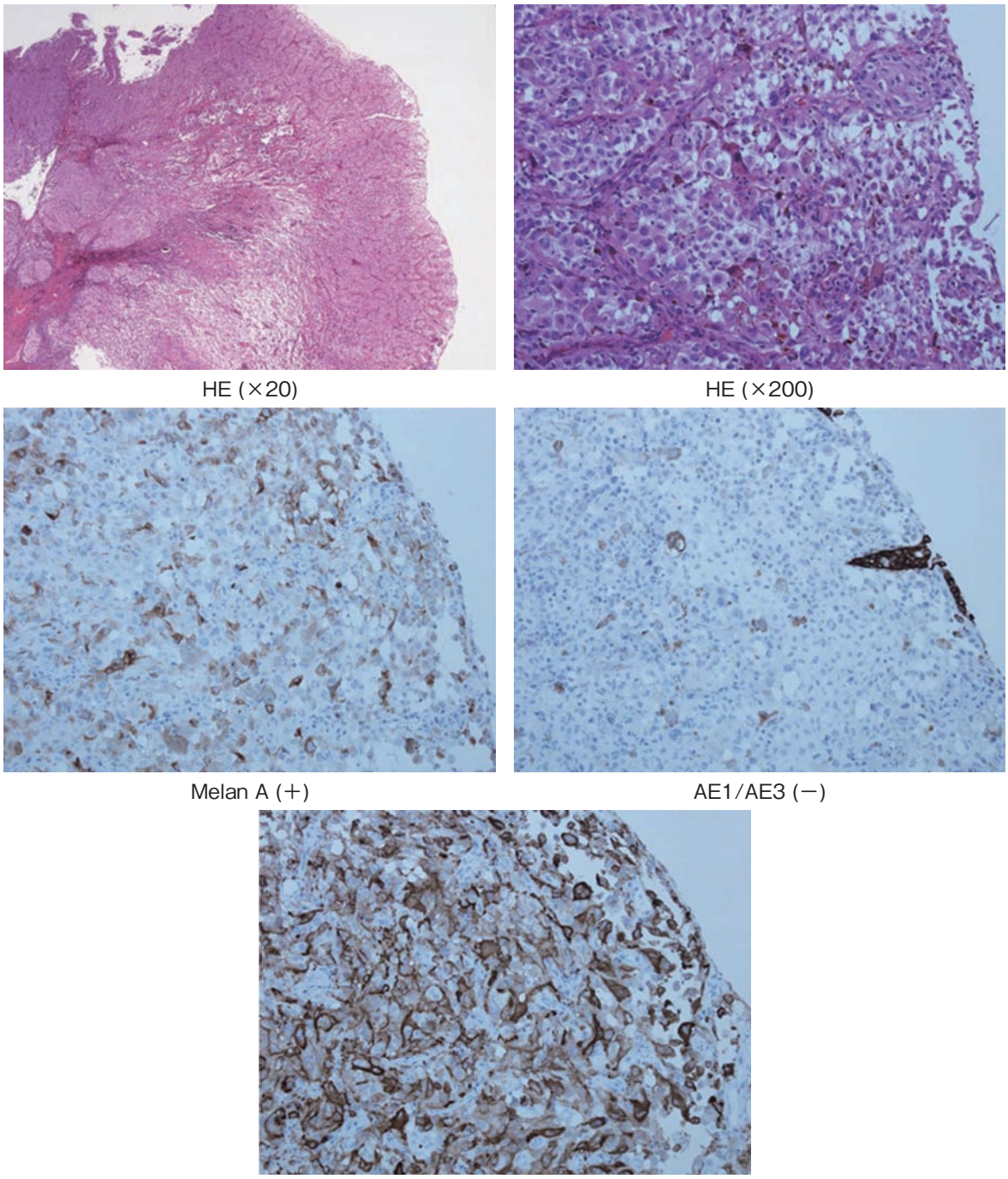

Fig. 4. Metastatic malignant melanoma of the bladder. The HE staining showed that the tumor was composed of small cells with a high nucleus-cytoplasm rate and melanin granules. Immunohistochemical staining showed that Melan-A (+) and HMB-45 were positive, and AE1/AE3 was negative.

田らは44例中2例（4.5%）と報告している[7]．

悪性黒色腫膀胱転移や膀胱原発悪性黒色腫の診断には，組織診のほかに，尿細胞診が有用とされている．Khalbuss らは，その細胞の特徴を，①細胞同士の接着がよくないこと，②細胞質のメラニン色素の存在，③特異な核構造，核のサイズ，奇抜な有糸分裂像，④マクロファージ細胞質のメラニン色素の存在と報告している[8]．免疫染色では，抗 HMB-45 抗体が悪性黒色腫に対して特異度が高いとされる．さらに抗 Melan-A 抗体は陽性率が100%であり，メラニン産生能が欠如した無色素性悪性黒色腫にも陽性率が高いとされる[9]．野原らは尿細胞診のみで悪性黒色腫膀胱転移を診断しえたと報告している[10]．本症例でも悪性黒色腫の既往歴があったこと，および膀胱鏡所見から悪性黒色腫膀胱転移を疑い尿細胞診の免疫染色を行い，Melan-A（+），HMB-45（+），AE1/AE3（−）であった．

悪性黒色腫の遠隔転移や再発の評価には，FDG-

PET/CT が有用とされている[11]．FDG-PET/CT は生体内の腫瘍の糖代謝情報を非侵襲的に可視化できる機能的画像診断法であるが，FDG が早期より尿排泄性を示すため，膀胱癌の検出は一般に難しいとされる[12]．本症例では，膀胱腫瘍のみに集積を認め，孤発再発と診断した．われわれが調べえた限りでは，悪性黒色腫膀胱転移を FDG-PET/CT で描出した報告はみられなかった．悪性黒色腫は増殖能が強いため，強い集積を示し，検出しにくい膀胱においても検出できたものと思われる．

膀胱転移を有する悪性黒色腫は stage IV であり，治療として dacarbazine を中心とした全身化学療法が行われているが，5年生存率は7.3%ときわめて予後不良である[4]．皮膚悪性腫瘍ガイドライン（2007年）では，遠隔転移を有する悪性黒色腫の治療として，転移臓器種で差はあるが，単発で根治的切除が可能な場合は，外科的切除することで，生存期間の延長効果をもたらすとされている．しかし，尿路系での報告は不足しており，本邦12例の報告でも，孤発膀胱転移例は少なく，診断時には全身に転移しているため，1年以内に癌死している[10,13,14]．本症例は膀胱の孤発再発であったが，局所，リンパ節転移に対する集学的治療後に発見された病変であったことから，原疾患の予後や侵襲を考え，経尿道的切除を選択した．現在のところ膀胱内再発を認めないが，原発巣周囲の多発皮膚転移を生じ，切除を繰り返している．悪性黒色腫という疾患の性質上，孤発再発であっても，その後に他臓器転移の出現する確立が高く，できるだけ低侵襲な治療が望ましいと考えられた．今後さらなる有効な治療法の確立が必要であろう．

結　　語

悪性黒色腫の孤発膀胱転移の1例を報告した．悪性黒色腫の膀胱転移は生存期間中に発見されることは比較的稀である．診断時には他臓器へ転移している症例が多く，当報告のような膀胱転移による弧発再発は，さらに稀である．

本論文の要旨は第91回日本泌尿器科学会茨城地方会において発表した．

文　　献

1）西川武二，伊藤雅章，金子史男，ほか：標準皮膚科学　第7版．西川武二，瀧川雅浩，富田　靖編．医学書院，東京，pp 347-352，2004
2）Pacella M, Gallo F, Gastaldi C, et al.: Primary malignant melanoma of the bladder. Int J Urol **13**: 635-637, 2006
3）Stein BS and Kendall AR: Malignant melanoma of genitourinary tract. J Urol **132**: 859-868, 1984
4）石原和之，斎田俊明，山本明史：悪性黒色腫（1987～1991年）の統計調査による疫学，予後因子，10年生存率．Skin Cancer **15**: 99-107, 2000
5）Peterson RO, Sesterhenn IA and Davis CJ: Urologic Pathology 3rd Ed, pp 249-250, Phildelphia, 2009
6）Goldstein AG: Metastatic carcinoma to the bladder. J Urol **98**: 209-215, 1967
7）太田昌一郎，酒本　護，風間泰蔵，ほか：結腸を原発とする転移性膀胱腫瘍の1例．泌尿紀要 **33**：424-427，1993
8）Khalbuss WE, Hossain M and Elhosseiny A: Primary malignant melanoma of the urinary bladder diagnosed by urine cytology. Acta Cytol **45**: 631-635, 2001
9）泉　美貴：悪性黒色腫の診断に役立つ免疫組織化学．悪性黒色腫の診断・治療指針．斎田俊明，山本明史　編．金原出版，東京，pp 60-66，2001
10）野原隆弘，酒井晨秀，布施春樹，ほか：転移性膀胱悪性腫瘍の1例．日泌尿会誌 **100**：707-711，2009
11）Reinhardt MJ, Joe AY, Jaeger U, et al.: Diagnostic performance of whole body dual modality 18F-FDG PET/CT imaging for N- and M-staging of malignant melanoma: experience with 250 consecutive patients. J Clin Oncol **24**: 1178-1187, 2006
12）倉田精二，甲斐田勇人，石橋正敏：泌尿器科領域における PET テクノロジーの展望．Urology Today **19**：8-10，2012
13）前田高宏，内田康光，甲田とも，ほか：血尿を契機に発見された足底悪性黒色腫の膀胱転移の1例．泌尿紀要 **54**：787-790，2008
14）三橋真理子，坂本久美子，羽尾貴子，ほか：膀胱に転移した悪性黒色腫の1例，Skin Cancer **24**：541-545，2010

(Received on February 14, 2013
Accepted on April 21, 2013)