

## 腎神経内分泌腫瘍（カルチノイド）の1例

稲垣 裕介, 藤田 和利, 中井 康友  
 高山 仁志, 辻村 晃, 野々村祝夫  
 大阪大学大学院医学系研究科器官制御外科学泌尿器科

## RENAL NEUROENDOCRINE TUMOR (CARCINOID): A CASE REPORT

Yusuke INAGAKI, Kazutoshi FUJITA, Yasutomo NAKAI,  
 Hitoshi TAKAYAMA, Akira TSUJIMURA and Norio NONOMURA  
*The Department of Urology, Osaka University Graduate School of Medicine*

A 32-year-old man was referred to our hospital for treatment of left renal cystic tumor, which was detected by computed tomographic (CT) scan 3 years ago. CT scan showed a multilocular cyst (5 cm in diameter) with a solid tumor in the left kidney which was enhanced with contrast. There was no evidence of extrarenal invasion or distant metastasis. We performed retroperitoneal laparoscopic radical nephrectomy. Pathological examinations revealed a cellular arrangement specific to carcinoid tumor and positive for CD56 (NCAM) and neuron-specific enolase. The cell proliferation rate was estimated to be under 2% with Ki67 staining. The pathological diagnosis was renal neuroendocrine tumor (carcinoid). At the 9-month follow up, he had no evidence of local recurrence or metastasis.

(Hinyokika Kiyo 59 : 723-727, 2013)

**Key words :** Neuroendocrine tumor, Renal carcinoid

## 緒 言

カルチノイドは神経内分泌細胞に由来する腫瘍である。消化管、肺などに好発するが、腎を含む尿路系に発生することはきわめて稀である。腎に発生したカルチノイドの1例を経験したので、若干の文献的考察を加えて報告する。

## 症 例

患 者 : 32歳, 男性

主 訴 : 左腎腫瘍

既往歴 : 特記すべき事項なし

家族歴 : 特記すべき事項なし

現病歴 : 2008年3月, 他院で左腎結石に対してESWLを施行され, CTで左腎嚢胞, 嚢胞壁の石灰化を指摘された。その後3年間自己判断で放置していた。2011年9月に前医を受診し, 腹部CTで左腎腫瘍を認め, 精査目的に当院紹介となった。

現 症 : 身長 167.4 cm, 体重 69.5 kg, 血圧 110/68 mmHg, 心拍数80回/分。

身体所見に特記すべき異常所見は認めず。

尿所見 : 比重 1.010, pH 6.5, 蛋白 (-), 糖 (-), 潜血 (-), 赤血球 0~1/HPF, 白血球 10~20/HPF。

尿細胞診 : Class II。

画像検査所見 : KUBでは左腎に石灰化陰影を認め, DIPでは左腎盂の圧排像を認めた (Fig. 1A, B)。2009

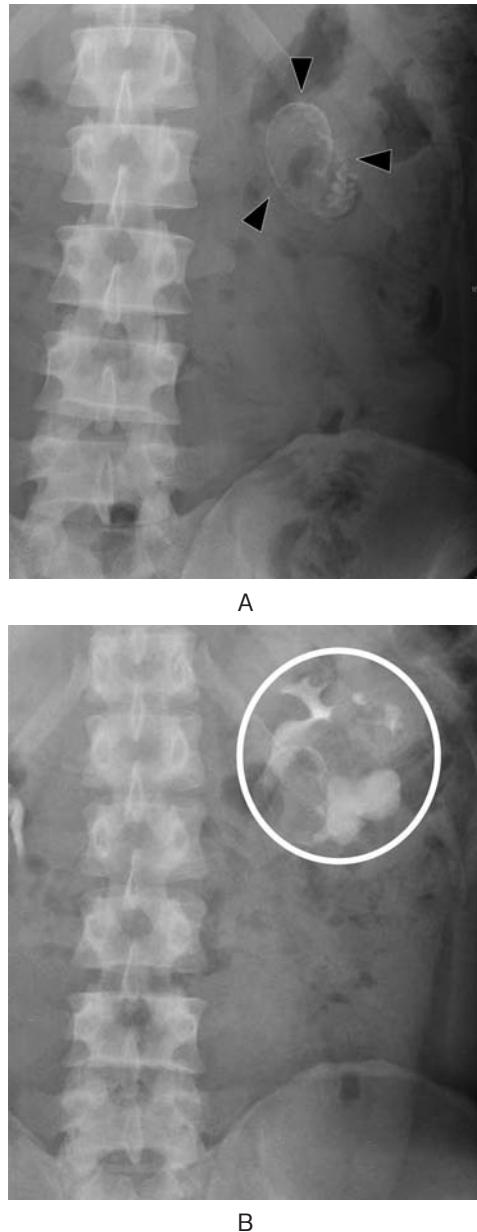
年6月の他院で施行された腹部造影CTでは左腎に5 cm大の多房性の嚢胞性腫瘍を認め, 壁および内部に石灰化を認めた (Fig. 2A)。2011年10月の当院での腹部造影CTでは, 左腎の嚢胞性腫瘍の大きさには変化を認めなかったが, 腹側の嚢胞内に淡く造影される17 mm大の充実性腫瘍を認めた (Fig. 2B)。腹部造影MRIでもT1強調画像で中部腹側の嚢胞内に17 mm大の充実性結節を認めた (Fig. 2C)。他の嚢胞内には明らかな充実性部分を認めなかった。また胸部CTを含め明らかなリンパ節腫大や転移は認めなかった。

治療経過 : 以上より, 腎悪性腫瘍の疑いで2012年3月に後腹膜鏡下根治的左腎摘除術, 腎門部リンパ節郭清術を施行した。手術時間は2時間44分, 出血量は10 ml, 標本重量は125 gであった。

肉眼的所見 : 腎上極寄りに5 cm大の複数の嚢胞性病変を認めた。一部の嚢胞は石灰化を伴う被膜を有し, 内部に充実性の腫瘍を認めた (Fig. 3)。

病理組織学的所見 : やや淡明あるいは好酸性の細胞質を持ち類円形核を有する細胞が, 充実性, 胞巣状, 索状に増生していた。核分裂像はほとんど認められなかった (Fig. 4)。リンパ節に転移を疑う所見は認められなかった。

免疫組織化学 : CD56 (+), NSE (+), synaptophysin (-), chromogranin A (-), CD10 (-), HMB-45 (-) で, Ki-67陽性率は2%未満であった。神経内分泌系マーカーのCD56, NSEが陽性, Ki-67陽性率が2%以下, 核分裂像数が2/10 HPF未満であ



**Fig. 1.** A: KUB showed calcification in the left renal pelvis. B: DIP showed filling defect in the left renal pelvis.

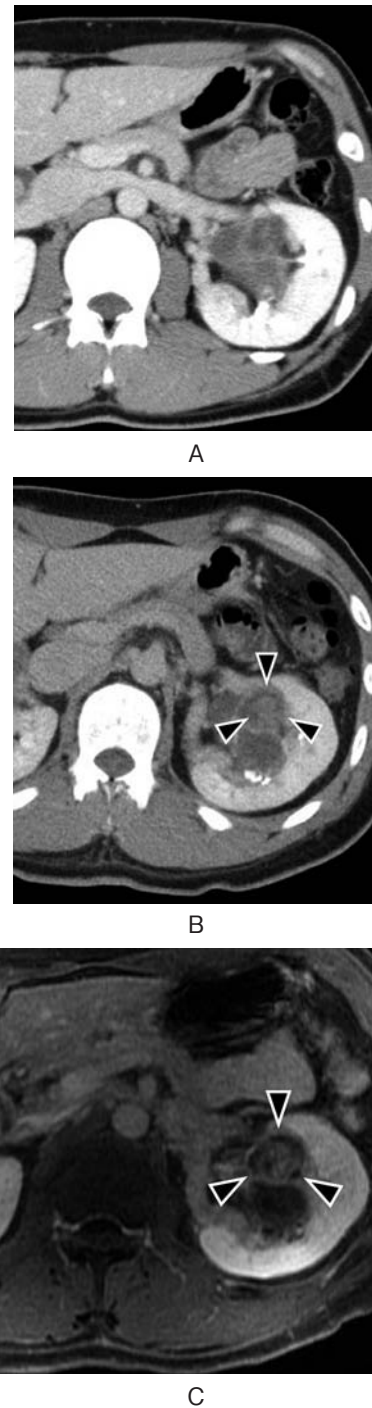ることから、腎神経内分泌腫瘍（カルチノイド）と診断した（Fig. 5）。

術後9カ月の現在、転移再発を認めていない。

### 考 察

カルチノイドは神経内分泌細胞に由来する腫瘍とされており、発生臓器として消化器系が74%、呼吸器系が25%で生殖泌尿器系は1%未満とされている<sup>1)</sup>。

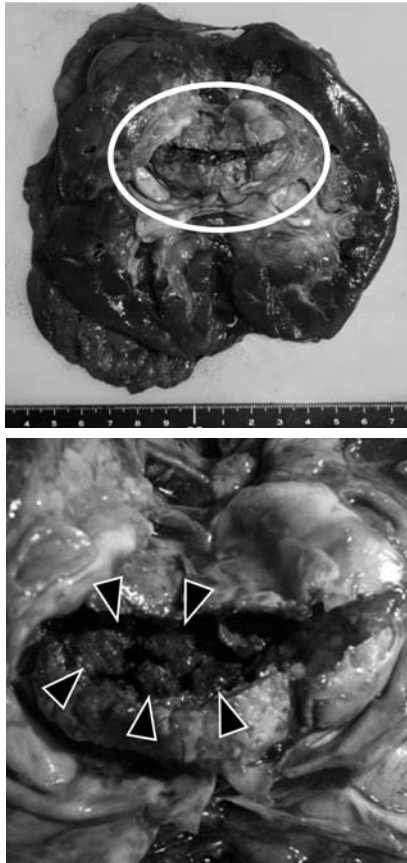
組織学的には小型、均一性の多角形細胞が充実胞巣状、網目状、索状配列をとり、時に小腺管やロゼット形成を示す。また好酸性顆粒状の胞体を持ち、核は類円形で均一あるいは軽度の多形性を示す<sup>1,2)</sup>。免疫組織化学では NSE, chromogranin A, synaptophysin,



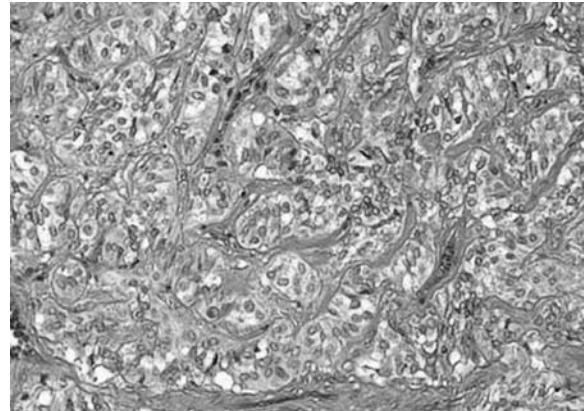
**Fig. 2.** A: Abdominal enhanced CT scan in 2008 showed multilocular cyst and calcification of the cystic wall. B: Abdominal enhanced CT scan in 2011 showed solid lesion in multilocular cyst (arrow). C: Abdominal enhanced MRI (T1-weighted image) in 2011 showed solid lesion (arrow).

CD56 (NCAM) や他の polypeptide neuroendocrine marker で陽性を示す。治療法は外科的切除が唯一の根治的治療法とされている。

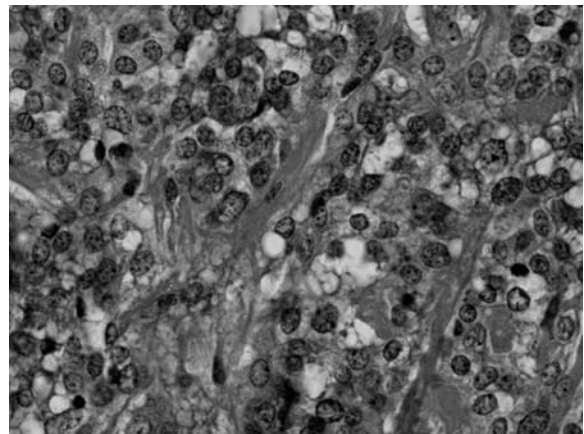
自験例を含め本邦では41例の腎カルチノイドが報告されている<sup>3-15)</sup> (Table 1)。年齢は22~76歳（中央値52歳）、性別は海外報告例では<sup>16)</sup>男女差はないとされ



**Fig. 3.** Resected left kidney. The multilocular cyst was 65 × 45 mm in size and the cyst contained solid tumor (arrow).



HE × 200



HE × 400

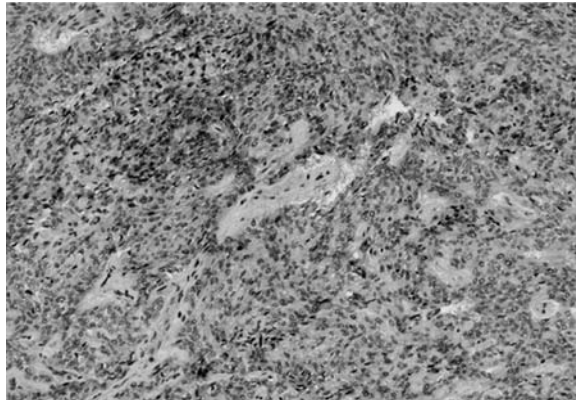
**Fig. 4.** Cordlike and alveolar structure in the resected tissue of the renal tumor (H & E stain).

ているが、男14例、女27例と女性に多く認められた。症状は23例で認められ、腹痛9例、腹部腫瘍4例、肉眼的血尿3例、カルチノイド症候群（動悸、顔面紅潮、下痢など）2例、その他5例であった。腫瘍径は2.2~16 cm（中央値4.3 cm）、診断時に転移を認めたものは記載のあった29例中9例あり、転移部位はリンパ節7例、骨1例、肝臓2例、対側腎2例であった。CT所見の特徴としては、軽度の造影効果を8割以上の症例で、また嚢胞成分、石灰化を約半数の症例で認めた。治療は有転移症例も含めて全例で外科的切除が施行されていた。術後に再発を認めたのは4例あり、再発部位は肝、骨、対側腎、16年目に再発した例も1例あった。再発を認めた場合の有効な治療法についての報告はなく、消化管神経内分泌腫瘍では、インターフェロン $\alpha$ 、 $\gamma$ やオクトレオチドでの有効性が報告されている<sup>17-19</sup>。本邦報告例では、術前に腎カルチノイドと診断された例は1例もなく、腎腫瘍の診断で腎摘除術を施行されている。CT所見の特徴としてhypovascularやavascular、石灰化を伴うことなどが報告されている<sup>20</sup>。しかしこれらの画像上の特徴は腎細胞癌でも多数報告されており、カルチノイドに特異的とは言い難い<sup>21,22</sup>。また、腫瘍マーカーとしてはセロトニンの代謝物である5-ヒドロキシインドール


酢酸（5HIAA）が治療後の再発を予測するマーカーとして、また治療効果を判定するマーカーとして有用と報告されているが、診断における有用性については報告がない<sup>23</sup>。これらのことから術前診断を行うことは難しいと考えられる。

本症例では形態学的に腎カルチノイドと腎神経内分泌癌が考えられた。腎神経内分泌腫瘍ではカルチノイドは高分化型神経内分泌腫瘍、神経内分泌癌は低分化型神経内分泌腫瘍と定義されている。腎カルチノイドでは核分裂像が0.4%前後であるのに対し、腎神経内分泌腫瘍では20~50%であったと報告されているが、2者の間に明確な診断基準は存在しない<sup>24</sup>。カルチノイドの中で最も多い膵・消化管神経内分泌腫瘍のWHO分類が2010年に改定され、従来の病理組織学的分化度や腫瘍径、血管浸潤や転移の有無などの生物学的悪性度に基づく分類から、核分裂像数やKi-67陽性率といった腫瘍の増殖動態に基づく分類へと変更となった<sup>25</sup>。この新分類では、腫瘍群はKi-67陽性率によりneuroendocrine tumor (NET)とneuroendocrine carcinoma (NEC)に大別され、NETはさらにgrade 1 (carcinoid)とgrade 2に分類されている (Table 2)。

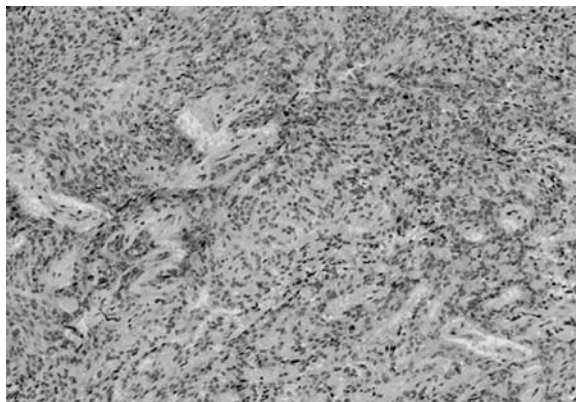




NSE



CD56



Ki-67

Fig. 5. Immunohistochemical findings.

Table 1. Reports of renal carcinoid tumors in Japan

年齢	22-76歳 (中央値53歳)
性別	男13例, 女26例, 不明2例
症状	腹痛7例, 腹部腫瘍4例, 肉眼的血尿3例, カルチノイド症候群2例, その他5例
腫瘍径	2.2-16 cm (中央値 4.3 cm)
診断時	9例 (29例中)
転移	リンパ節7例, 骨1例, 肝2例, 腎2例

これらの変更は, この grading system が腫瘍の予後と明らかな相関を示したことに基づいて行われたとされている<sup>26)</sup>. 膵・消化管と異なり腎神経内分泌腫瘍は

Table 2. New grading system of neuroendocrine tumor of digestive system (WHO classification, 2010)

2010年 WHO 分類	Grading		
	Grade	核分裂像数 (/10 HPF)	Ki-67 指数 (%)
Neuroendocrine tumor (NET G1)	G1	<2	≤ 2 %
Neuroendocrine tumor (NET G2)	G2	2-20	3-20%
Neuroendocrine carcinoma (NEC)	G3	>20	>20%

症例数も少なく, 上記のような分類へと今後変更されるかは不明であるが, 本症例の診断に際して参考とした。

Romero ら<sup>17)</sup>は腎カルチノイド56例を集計し, 予後不良因子として核分裂像数 2/10視野, 年齢 ≥40歳, 腎外への進展あり, 腫瘍径 >4 cm, 腫瘍が充実性という5項目を挙げている. 本症例では腫瘍径が 5 cm であり1項目が該当した. カルチノイドは低悪性度の腫瘍とされているが, 本邦報告例では転移の有無について記載されていた29例中9例で診断時に転移を認めており, 外科的切除後も注意深い経過観察が必要と考えられた。

## 結 語

腎神経内分泌腫瘍 (カルチノイド) の1例を経験した. 特異的な画像所見はなく, 早期発見に有用なマーカーも存在しないことから, 術前に診断することはきわめて困難と考えられた. 低悪性度の腫瘍とされているが転移再発例も報告されており, 術後も注意深い経過観察が必要と考えられた. 腎神経内分泌腫瘍においても消化管と同様に, 予後と相関する新たな grading system の導入が期待される。

## 文 献

- 1) 松山陸司, 佐竹立成: 泌尿器に発生する神経内分泌腫瘍. 病理と臨 **17**: 1274-1278, 1999
- 2) Raslan WF, Ro JY, Ordonez NG, et al.: Primary carcinoid of the kidney: immunohistochemical and ultrastructural studies of five patients. *Cancer* **72**: 2660-2666. 1993
- 3) 福岡 洋, 山崎 彰, 北村 創: 腎カルチノイドの1例. 日泌尿会誌 **76**: 401-407, 1985
- 4) 窪田祐輔, 日比秀夫, 柳岡正範, ほか: 原発性腎カルチノイドの1例. 泌尿紀要 **42**: 671-675, 1996
- 5) 松井克明, 渡辺信之, 阿部文悟, ほか: 原発性腎カルチノイドの1例. 島根医誌 **29**: 126-130, 2001
- 6) 前田重孝, 伊藤博之, 長谷川太郎, ほか: 腎カル

- チノイド腫瘍の1例. 泌尿紀要 **46**: 715-717, 2000
- 7) 小方康生, 島 正則, 宮北英司, ほか: 腎カルチノイドの2例. 泌尿器外科 **15**: 257-263, 2002
  - 8) 梶田洋一郎, 惠 謙, 岡部達士郎: 膀胱タンポナーデを呈した腎カルチノイドの1例. 泌尿紀要 **51**: 459-462, 2005
  - 9) 原田 浩, 三浦正義, 関 利盛, ほか: 腎カルチノイドの1例. 札幌医誌 **67**: 71-75, 2007
  - 10) 安部智之, 調 憲, 祇園智信, ほか: 原発性腎カルチノイドの1例. 日臨外会誌 **69**: 1519-1523, 2008
  - 11) Kobayashi H, Haneda Y, Zakoji H, et al.: Pure laparoscopic partial nephrectomy for primary renal carcinoid. Jpn J Endourol ESWL **22**: 111-114, 2009
  - 12) 庵地孝嗣, 田村賢司, 井上啓史, ほか: 馬蹄鉄腎より発生した腎カルチノイド腫瘍の1例. 泌尿紀要 **55**: 327-330, 2009
  - 13) 児島康行, 市丸直嗣, 高比優子, ほか: 原発性腎カルチノイド腫瘍の1例. 泌尿紀要 **57**: 619-622, 2011
  - 14) 三條博之, 伊藤悠亮, 逢坂公人, ほか: 腎カルチノイド腫瘍の1例. 泌尿紀要 **58**: 93-96, 2012
  - 15) 治田 賢, 徳毛誠樹, 泉 貞言: 原発巣術後16年目に異時性肝転移を切除した腎カルチノイドの1例. 日臨外会誌 **73**: 466-470, 2012
  - 16) Eble JN, Sauter G, Epstein JI, et al.: World Health Organization Classification of Tumours. Pathology and Genetics of Tumours of the Urinary System and Male Genital Organs. IARC Press: Lyon, 2004
  - 17) Di Bartolomeo M, Bajetta E, Zilembo N, et al.: Treatment of carcinoid syndrome with recombinant interferon alpha-2a. Acta Oncol **32**: 235-238, 1993
  - 18) Janson ET, Kauppinen HL and Oberg K: Combined alpha- and gamma-interferon therapy for malignant midgut carcinoid tumors: a phase I-II trial. Acta Oncol **32**: 231-233, 1993
  - 19) Saltz L, Kemeny N, Schwartz G, et al.: A phase II trial of alpha-interferon and 5-fluorouracil in patients with advanced carcinoid and islet cell tumors. Cancer **74**: 958-961, 1994
  - 20) Romero FR, Rais-Bahrani S, Permpongkosol S, et al.: Primary carcinoid tumor of the kidney. J Urol **176**: 2359-2366, 2006
  - 21) Kim JK, Kim TK, Ahn HJ, et al.: Differentiation of subtypes of renal cell carcinoma on helical CT scans. Am J Roentgenol **178**: 1499-1506, 2002
  - 22) Ohnishi T, Oishi Y, Iizuka N, et al.: Histological features of hypovascular or avascular renal cell carcinoma: the experience at four university hospitals. Int J Clin Oncol **7**: 159-164, 2002
  - 23) Kulke MH and Mayer RJ: Carcinoid tumors. N Engl J Med **340**: 858-868, 1999
  - 24) 岩渕三哉, 渡辺 徹: 大腸疾患診療の実際—大腸内分腫瘍—カルチノイド腫瘍と内分泌細胞癌. 外科治療 **91**: 49-58, 2004
  - 25) Bosman FT, Carneiro F, Hruban RH, et al.: WHO classification of tumors of the digestive system, 4th Ed. pp 13-14, IARC, Lyon, 2010
  - 26) Rindi G, Klöppel G, Alhman H, et al.: TNM staging of midgut and hindgut (neuro) endocrine tumors: a consensus proposal including a grading system. Virchows Arch **451**: 757-762, 2007

(Received on May 27, 2013)  
(Accepted on July 23, 2013)