膀胱憩室内に発生した小細胞癌の1例

長井　潤[1,2]，近藤　宣幸[1,2]，梶尾　圭介[2]，辻村　亨[3]
[1]市立川西病院泌尿器科，[2]協和会協立病院泌尿器科
[3]兵庫医科大学病理学（分子病理部門）

SMALL CELL CARCINOMA IN A VESICAL DIVERTICULUM; A CASE REPORT

Jun Nagai[1,2], Nobuyuki Kondoh[1,2], Keisuke Kajio[2] and Toru Tsujimura[3]
[1]*The Department of Urology, Kawanishi City Hospital*
[2]*The Department of Urology, Kyowakai Kyoritsu Hospital*
[3]*The Department of Pathology, Hyogo College of Medicine*

We report a case of small cell carcinoma located within the vesical diverticulum. A 73-year-old woman referred to our hospital with a chief complaint of gross hematuria. Cystoscopy confirmed a non-papillary tumor within the vesical diverticulum. Histopathologic diagnosis with transurethral resection of the tumor (TURBT) specimen was small cell carcinoma. Later, tumor recurrence occurred within the same diverticulum. TURBT and biopsy of the vesical mucosa were performed. After confirming that no tumor was detected outside of the diverticulum, partial cystectomy was done including an adequate margin around the diverticulum in September, 2010. Since the histopathologic finding of the specimen revealed urothelial carcinoma (UC) this time and microinvasion and venous invasion were detected, we performed an adjuvant chemotherapy according to the protocol of gemcitabine and cisplatin therapy. To our knowledge, this is the 4th case report of small cell carcinoma located in a vesical diverticulum in Japan.

(Hinyokika Kiyo **60**: 151-153, 2014)

Key words: Vesical diverticulum, Small cell carcinoma

緒　言

膀胱憩室腫瘍は一般の膀胱腫瘍に比し予後不良とされる．今回われわれは本邦報告4例目と考えられる，膀胱憩室内に発生した小細胞癌の1例を経験したので報告する．

症　例

患　者：73歳，女性

主　訴：肉眼的血尿

既往歴：膣狭窄症

現病歴：2010年5月に肉眼的血尿のため当院泌尿器科受診．膀胱鏡検査にて，右尿管口の延長上4～5 cmの後壁側壁移行部に憩室を認め，内部に有茎性非乳頭型腫瘍を認めた．憩室外の粘膜には異常を認めなかった（Fig. 1）．以上より精査加療目的で入院となる．

現　症：身長154 cm，体重41 kg，血圧132/69，脈拍78/分，体温35.6°Cであった．

身体所見：陰唇癒着および膣狭窄以外に異常を認めなかった．

検査所見：尿検査はRBC 100以上/HPF，WBC 1～4/HPFであり，尿細胞診はclass IIIであった．血液一般・血液生化学検査は異常所見を認めなかった．腫瘍マーカーはCEA 4.6 ng/ml（5.0以下），SCC 0.7 ng/ml（1.5以下），CYFRA 2.6 ng/ml（3.5以下），NSE 5.5 ng/ml（10以下），sIL2R 319 U/ml（145～519），ProGRP 52.2 ng/ml（70未満）と基準値内であった．

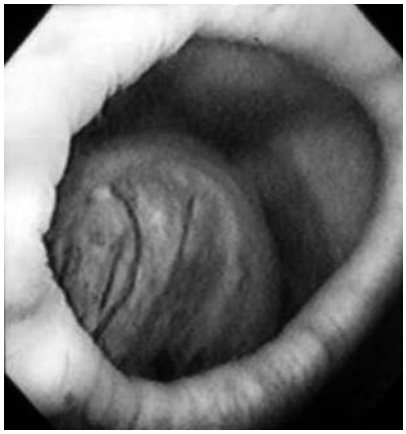

Fig. 1. Cystoscopy confirmed a non-papillary tumor within a vesical diverticulum.

画像所見：MRI（Fig. 2）で膀胱憩室内に憩室壁より釣り下がるような24×25 mm大の腫瘤を認め，T2強調画像で低―高信号を呈した．画像上筋層への浸潤を認めなかった．

以上より，膀胱憩室内腫瘍と診断した．

入院後経過：7月に経尿道的膀胱腫瘍切除術（TURBT）を施行した．

Fig. 2. T2-weighted MRI showed the tumor (arrow). Tumor which hung from the wall of a diverticulum is clear in the sagittal section.

TURBT 所見：膀胱憩室内の腫瘍は有茎性・非乳頭型かつ表面の一部は壊死組織で覆われていた．経尿道的に可及的に切除し，その底部を生検した．腫瘍は肉眼的には表在性を疑わせた．

病理組織診断：HE 染色では類円形の核を持ち細胞質に乏しい腫瘍細胞が充実性に増殖している小細胞癌が疑われる部位（Fig. 3A）と，尿路上皮癌の部位からなっていた．免疫染色では CD56 染色強陽性（Fig. 3B），シナプトフィジン陽性を示し小細胞癌と確認された（Table 1）．なお，底部生検でも小細胞癌と思われる同様の異型細胞を認めた．

術後経過：8 月の膀胱鏡にて憩室内の一部に乳頭状変化を認め早期の再発が予想されたが直後の胸腹部 CT では転移は認めなかった．膀胱全摘術も考慮したがステロイド後遺症による外陰部癒着などがあるため膀胱部分切除術の余地があるか否かを検討するために同月に憩室内の経尿道的膀胱粘膜生検および憩室周囲を中心に膀胱固有腔内の多数カ所粘膜生検を施行した．病理診断の結果では，憩室内は腫瘍再発であったが CIS 様の小巣のみであり固有腔内には腫瘍を認めず，病期は Ta 以上 N0M0 と診断した．このため部分切除可能と判断し，9 月に膀胱憩室より 1〜1.5 cm のマージンを確保し膀胱部分切除術を施行した．病理

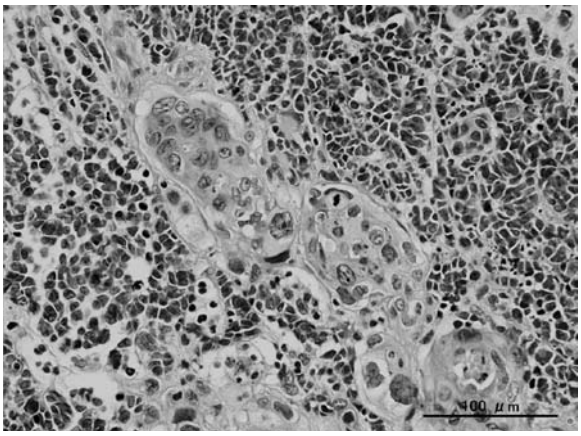

A

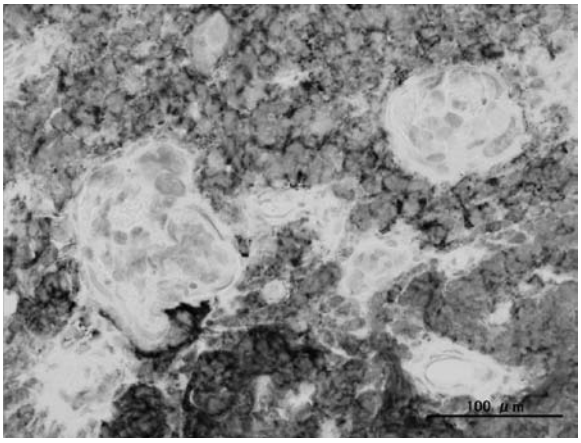

B

Fig. 3. Histopathological examination of TURBT specimen revealed small cell carcinoma (A: HE stain, B: CD56 stain).

Table 1. The differential diagnosis of bladder carcinoma by immunohistochemical stain

	Small cell ca.	UC and/or SCC
AEI/AE3	+	+ + +
CK20	−	−
CD56	+ + +	−
CD57	−	−
クロモグラニン A	+	−
シナプトフィジン	+ +	+
LCA	−	−
CD20	−	−
CD3	−	−

診断は尿路上皮癌であり微小浸潤および静脈浸潤像が認められたため補助化学療法を追加した．すなわち摘除標本内の腫瘍の病理診断は尿路上皮癌のみであり小細胞癌成分は認めなかったこと，同時点で当院では irinotecan を含むメニューは肺癌以外の小細胞癌では腫瘍の不完全切除例にしか投与できなかったため10月より gemcitabine と cisplatin（GC）の併用療法を開始した．

しかし化学療法による grade 3 の好中球および血小

Table 2. Summary of small cell carcinoma in a vesical diverticulum in 4 cases

症例	報告者	報告年	年齢	性別	病期分類	他組織の合併	治療	予後
1	田村ら	2007	64	男性	不明	尿路上皮癌	膀胱部分切除術＋BCG 膀注	術後16カ月無再発
2	永松ら	2008	87	男性	pT4bN0M0	尿路上皮癌	膀胱部分切除術	不明
3	花山ら	2009	46	女性	pT3aN0M0	尿路上皮癌	膀胱部分切除術＋TP 療法	術後48カ月無再発
4	自験例	2013	73	女性	pT3aN0M0	尿路上皮癌	膀胱部分切除術＋GC 療法	術後12カ月癌死

板減少症を認めたため1クール途中で終了し，以降経過観察とした．

しかし，2011年4月時点では膀胱部エコーにて再発を疑う所見を認めなかったが7月の再診時には膀胱上壁から壁外に進展し下腹部に触知できる腫瘍再発を認めた．経尿道的腫瘍生検の病理結果では再度小細胞癌成分が主体であり，早急に irinotecan と cisplatin の併用化学療法（IP 療法）を開始したがまもなく癌性胸水が著明となり9月に癌死した．

考　　察

膀胱憩室内腫瘍は診断が困難な上に，憩室壁が菲薄で壁外浸潤しやすいため進行癌になりやすく2年生存率は14～32％と予後が悪い[1]．また病理組織型は尿路上皮癌55.3％，扁平上皮癌23.4％，腺癌3.2％[2]であり，扁平上皮癌が通常の膀胱癌に比して多い．その理由は，尿の停滞による慢性炎症や結石形成が誘因となるためと考えられている[3]．

一方，小細胞癌は肺に好発することが知られている．膀胱における小細胞癌の頻度は膀胱癌症例の約1％とされる．発生機序として上皮細胞の神経系への脱分化が考えられ，自験例の様に尿路上皮癌・扁平上皮癌との混在がしばしば見られる．病理組織学的には神経伝達物質由来の免疫染色に陽性反応を示すことが報告されている[4]．本症例でもクロモグラニンA・シナプトフィジンで陽性であった．Table 1 に膀胱腫瘍における免疫染色による鑑別を示した．特に CD56 は膀胱腫瘍では小細胞癌に特異的なため鑑別に有用なマーカーであり本症例でも強陽性であった．小細胞癌の予後は不良であり5年生存率は8.1％と報告されている[5]．

膀胱小細胞癌の治療法は現在でも確立されてはいないが根治的膀胱全摘術と化学療法を組み合わせ長期生存した報告例がある．現在肺小細胞癌での標準化学療法は IP 療法であり膀胱小細胞癌に施行した有効例も報告されている[6,7]．自験例では術後7カ月の局所再発時に採用したが病勢の進行が強く術後12カ月で癌死した．結果的にはもう少し早い時期に開始すべきであったと反省している．

膀胱憩室内に発生した小細胞癌の報告は少なく，本邦ではわれわれの調べうる限り田村ら[1]など3例の報告がされているのみである（Table 2）．3例の報告すべてに膀胱部分切除術が行われているが，その内2例はそれぞれ術後16カ月と48カ月再発・転移がなく経過している．残る1例は予後の記載がない．しかし，膀胱憩室内腫瘍および膀胱小細胞癌の双方が予後不良な疾患であるため，膀胱憩室内に発生した小細胞癌はさらに予後が悪いと考えられる[1]．

結　　語

膀胱憩室内に発生した小細胞癌としては，本邦4例目と考える症例を報告した．

なお，本論文の要旨は第214回日本泌尿器科学会関西地方会（2011年2月大阪）で発表した．

文　　献

1）田村高越，中島紙雄，井澤　明：膀胱憩室内に発生した小細胞癌の1例．日泌尿会誌 **98**：573-575，2007
2）相澤　卓，間宮良美，栃本真人，ほか：膀胱を温存しえた膀胱憩室癌の3例．泌尿紀要 **45**：111-113，1999
3）鴨田慎二，松本隆児，三浪圭太，ほか：膀胱憩室腫瘍の治療成績．帯広厚生病医誌 **11**：30-35，2008
4）栗本重陽，有賀誠二，橿淵啓史，ほか：膀胱小細胞癌の1例．泌尿器外科 **22**：1591-1593，2009
5）Abbsa F, Civantos F, Benedetto P, et al.: Small cell carcinoma of the bladder and prostate. Urology **46**: 617-630, 1995
6）加藤康人，長谷川嘉弘，脇田利明，ほか：若年性浸潤性膀胱小細胞癌の1例．泌尿紀要 **51**：287-289，2005
7）船橋　亨，山田哲夫，村山鐵郎：CPT-11 と CDDP による Neo-adjuvant 化学療法を施行した膀胱原発小細胞癌の1例．泌尿紀要 **53**：129-132，2007

(Received on June 12, 2013
Accepted on October 25, 2013)