

右尿管癌の膀胱浸潤症例 (cT4N1M0) に対して、 術前化学療法 (MVEC) が奏効した 1 例

岡田 宜之, 松下 慎, 川村 憲彦
氏家 剛, 任 幹夫, 辻畑 正雄
大阪労災病院泌尿器科

A CASE OF EFFECTIVE NEOADJUVANT CHEMOTHERAPY (MVEC) AGAINST RIGHT URETERAL CANCER INVOLVING BLADDER (cT4N1M0)

Takayuki OKADA, Makoto MATSUSHITA, Norihiko KAWAMURA,
Takeshi UJIKE, Mikio NIN and Masao TSUJIHATA
The Department of Urology, Osaka Rosai Hospital

Poorly differentiated ureteral cancer has a poor prognosis, and tumor recurrence is frequent even after nephroureterectomy. We performed neoadjuvant chemotherapy to prevent postoperative recurrence. A 74-year-old man was diagnosed with ureteral cancer (3 cm) by magnetic resonance imaging (MRI). The clinical stage was T4N1M0. Histological examination by transurethral biopsy revealed an urothelial carcinoma, G3, pT1. After a month, the tumor size increased from 3.0 cm to 4.0 cm. With two cycles of neoadjuvant chemotherapy consisting of methotrexate, vinblastine, epirubicin and cisplatin (MVEC) partial remission (regression rate: 87%) was achieved. Following MVEC, right retroperitoneoscopy-assisted nephroureterectomy, total cystectomy, and ileal conduit were performed. Pathological stage was pT0. After two years, postoperative recurrence has not appeared.

(Hinyokika Kyo 60 : 179-182, 2014)

Key words : Ureteral cancer, Neoadjuvant chemotherapy, MVEC

緒 言

低分化型の尿管癌は予後不良であり、腎尿管摘除術施行後の再発は比較的高率に発症するとされている。そのため、術前補助化学療法が術後再発率の低下に効果的である¹⁾と考えられている。今回われわれは低分化型尿管癌 cT4N1M0 に対して術前補助化学療法が奏効した 1 例を経験したので、若干の考察を加えて報告する。

症 例

患者：74歳、男性
主 訴：尿管癌精査目的
既往歴：高血圧、23歳時に肺結核、35歳時に虫垂炎手術歴あり
家族歴：特記事項なし
現病歴：他院にて PSA 高値に対しての精査目的にて前立腺 MRI 施行し、偶発的に下部尿管から膀胱内に突出する結節型広基性腫瘍を認めた。前立腺生検、経尿道的膀胱生検を施行。前立腺に悪性所見は認めず、右尿管癌は尿路上皮癌、G3, pT1 以上と診断。その後、精査加療目的にて当院へ紹介受診となった。
初診時検査所見：

理学的所見：身長 168 cm, 体重 60 kg, 特記すべき所見認めず。

検 尿：尿定性：潜血 (3+), 蛋白 (1+), 糖 (-), PH (5.5), 尿沈渣：RBC > 100/HPF, WBC 20~29/HPF。

末梢血：RBC 419 万 / μ l, Hb 12.3 mg/dl, Ht 36.6%, WBC 13,000/ μ l, Plt 34.1×10^4 / μ l。

血液生化学：TP 7.3 mg/dl, Alb 3.7 mg/dl, AST 24 IU/l, ALT 33 U/l, ALP 300 IU/l, LDH 161 IU/l, BUN 15 mg/dl, Cre 1.2 mg/dl, Na 139 mEq/l, K 4.3 mEq/l, Cl 105 mEq/l, CRP 2.81 mg/dl, PSA 5.12 ng/ml, F/T 比 20%, 尿細胞診 class III。

腹部造影 CT (2009年 9 月)：右尿管下部に径 3 cm 超大型の腫瘍を認め膀胱内へ突出しており、膀胱後壁を圧排する所見を認め、右閉鎖リンパ節腫大 (径 2.0 cm) を認めた。

経尿道的膀胱生検の病理組織所見：びまん性病変で乳頭状増殖しており、大型異型核を有する上皮様細胞が存在し、筋層浸潤を認めた。Keratin-AE1/AE3 陽性、CAM52 染色は陰性であり、尿路上皮癌、低分化型と診断された (Fig. 1)。

腹部造影 MRI (2009年 10 月)：右尿管癌は径 4 cm 大に増大し (A-1)、膀胱後壁への浸潤を認めた。

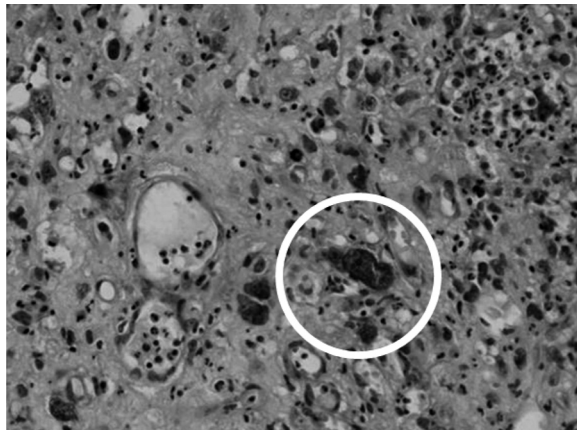


Fig. 1. Microscopic findings revealed poorly differentiated ureteral cancer: HE stain $\times 20$.

右閉鎖リンパ節は径 20 mm 大に腫大しており (B-1), 右尿管癌 cT4N1M0 と診断し, MVEC による化学療法を施行した (メソトレキサート 50 mg, ビンブラスチン 5 mg, エピルビシン 50 mg, シスプラチン 110 mg)。

MVEC 1 コース目終了後に腹部 CT を施行したところ右尿管癌は径 4 cm から径 2 cm へ縮小し, 右閉

鎖リンパ節は長径 20 mm より 8 mm へ縮小を認めた。

Fig. 2 に示すように, MVEC 2 コース目終了後の MRI では右尿管癌は径 0.8 cm まで縮小し (A-2), 画像上膀胱後壁への明らかな浸潤も消失していた, また右閉鎖リンパ節腫大は消失しており (B-2), RECIST 評価にて 87% 縮小効果あり PR と診断した。根治治療目的に 2009 年 12 月に後腹膜鏡下右腎尿管摘除術, 膀胱前立腺尿道摘除術, 回腸導管造設術施行した。

右外内腸骨, 閉鎖リンパ節郭清施行し, 術中所見では膀胱, 右尿管周囲に明らかな癒着は認めず剥離可能であった。

摘出後病理標本所見では尿管に粘膜びらんと粘膜下に肉芽形成を認めるのみで遺残腫瘍は認めなかった。術後約 2 年経過しているが, 現在再発兆候を認めていない。

考 察

NCCN ガイドラインでは上部尿路上皮癌 high grade 症例における初回治療として術前補助療法も選択肢の 1 つとして挙げられている。Hall ら²⁾ は上部尿路上皮癌 252 例に対する集計報告をしており, 5 年生存率は

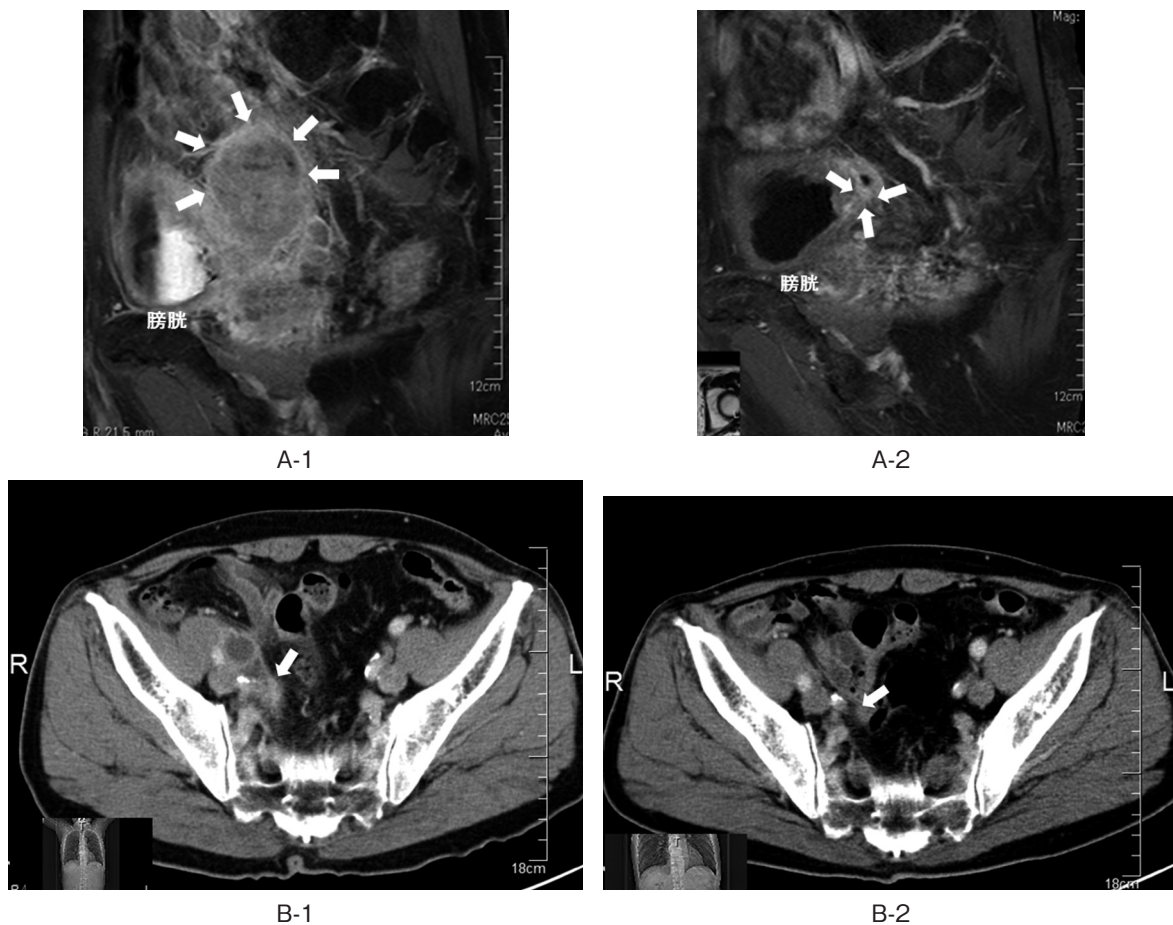


Fig. 2. (A-1) Initial enhanced T1-weighted MRI showed ureteral tumor (40 mm). (B-1) Initial enhanced CT showed right obturator node swelling (20 mm). (A-2) After chemotherapy (MVEC 2 courses), T1-weighted MRI showed ureteral tumor regression (8 mm). (B-2) After chemotherapy (MVEC 2 courses), enhanced CT showed right obturator node disappeared.

Table 1

	化学療法	年齢	術前 stage	術後 stage
須山ら, 1994-2008	MVAC・IFEP ②コース, GEP ②コース	45-75歳	cT2 : 2 例, cT3 : 7 例	pT0 : 1 例, pT1 : 1 例, pT2 : 0 例, pT3 : 6 例, pT4 : 1 例
高木ら	MVAC ②コース	59歳	cT3N1M0	pT0 (リンパ節 UC, G2>3)
柏木ら	用量強化 MEC ③コース	73歳	cT3N0M1 (UC, G2>3)	pT0
自験例	MVEC ②コース	72歳	cT4N1M0	pT0

Summary of 3 reports of pathological stage pT0 after neoadjuvant chemotherapy, and nephroureterectomy to ureteral cancer.

Ta, CIS : 100%, T1 : 92%, T2 : 73%であったのに対して T3 : 41%, T4 : 0%であった. 本邦では, Akaza ら³⁾が上部尿路上皮癌460例の報告をしており, 5年生存率は T1 : 84.8%, T2 : 72.3%であったのに対して T3 : 60.6%, T4 : 31.7%であった. 腫瘍組織異型度別では, G1 : 96.8%, G2 : 75.3%, G3 : 49.7%であった. 上記も含め, 東ら⁴⁾は上部尿路上皮癌におけるそれぞれのグレード, および T-stage の5年生存率を取りまとめている. 東らは, これらの報告から, T3 以上, high grade 症例における5年生存率は有意に低くなっており, 転移, 再発のリスクが高く, 手術に加えて補助療法が必要であると報告している.

尿路上皮癌への術前化学療法についての報告は, 進行性膀胱癌においては Igawa ら⁵⁾が術前 MVAC 療法によって CR 2 例を認めており奏効率53% (CR : 13%, PR : 40%)と報告しており, 上部尿路上皮癌も含めた進行性尿路上皮癌に関しては楠原ら⁶⁾は転移性尿路上皮癌12例に対して MVAC 療法8例, GC 療法4例を施行し CR 1 例, PR 7 例, SD 4 例認めて奏効率67%と報告しており, 術前化学療法が予後を改善する可能性が示唆されている.

予後を改善する要因として術前化学療法による downstaging が関与していると考えられ, Millikan ら⁷⁾は膀胱癌に対して術前化学療法を施行し, lymphovascular invasion を認めた症例においては高率に downstaging を認め, 摘除後病理組織所見にて残存腫瘍は認めなかった症例は完治したものと診断すると報告している.

また, Kikuchi ら⁸⁾は上部尿路上皮癌において lymphovascular invasion は予後因子となりうると報告しており, Millikan らの報告と合わせて考えると, lymphovascular invasion を認める上部尿路上皮癌に対する術前化学療法は効果的であることが示唆される.

自験例のように尿管癌に対して術前化学療法施行した症例をとりあげてみると, 予後は不明であるが自験例のようにハイリスクな尿管癌で pT0 を認めた症例も報告されている (Table 1).

Matin ら¹²⁾の報告によると, ハイリスクな上部尿路上皮癌43症例に対して術前化学療法が施行され14%に pT0 を認め, CR 20.9%, PR 32.9%で奏効率53.8%

と報告されており術化学療法の有効性が示唆されるが予後に関しては今後さらなる報告が期待される. 自験例についてもまだ術後2年間の経過であり, 今後も引き続き経過を診ていく必要がある.

結 語

今回われわれは術前化学療法が奏効した右尿管癌の膀胱浸潤の1例を経験したので文献的考察を加えて報告した.

文 献

- 1) 松山豪泰, 三角 拓, 原 智彦, ほか: 腎盂・尿管癌における Neoadjuvant chemotherapy/adjvant chemotherapy の意義. 泌尿器外科 **20** : 1153-1156, 2007
- 2) Hall MC, Womack S, Sagalowsky AI, et al.: Prognostic factors, recurrence, and survival in transitional cell carcinoma of the upper urinary tract: a 30-year experience in 252 patients. Urology **52** : 594-601, 1998
- 3) Akaza H, Koiso K and Nijima T: Clinical evaluation of urothelial tumors of the renal pelvis and ureter based on a new classification system. Cancer **59** : 1369-1375, 1987
- 4) 東 治人, 稲元輝生, 勝岡洋治: 腎盂尿管癌の治療: 補助療法の有用性について. 泌尿器外科 **23** : 1691-1699, 2010
- 5) Igawa M: Neoadjuvant chemotherapy for locally advanced urothelial cancer of upper urinary tract. Urol Int **55** : 74-77, 1995
- 6) 楠原義人, 三浦徳宣, 白戸玲臣, ほか: 転移性尿路上皮癌に対する術前化学療法+手術療法. 日泌尿会誌 **100** : 230, 2009
- 7) Millikan R, Dinney C, Swanson D, et al.: Integrated therapy for locally advanced bladder cancer: final report of a randomized trial of cystectomy plus adjuvant M-VAC versus cystectomy with both preoperative and postoperative M-VAC. J Clin Oncol **19** : 4005-4013, 2001
- 8) Kikuchi E, Horiguchi Y, Nakashima J, et al.: Lymphovascular invasion independently predicts increased disease specific survival in patients with transitional cell carcinoma of the upper urinary tract. J Urol **174** : 2120-2123, 2005

- 9) 須山太助, 浦上慎司, 助川 玄, ほか: 進行性尿路上皮癌に対する術前化学療法 of 検討. 西日泌尿 **70**: 175, 2008
- 10) 高木誠次, 清水 崇, 久末伸一, ほか: 術前化学療法が奏効した腎盂尿管癌の1例. 泌尿器外科 **19**: 1155, 2006
- 11) 柏木秀夫, 小村隆洋: 術前化学療法で CR を得た副腎転移を伴った尿管腫瘍の1例. 泌尿器外科 **19**: 296, 2006
- 12) Matin SF, Margulis V, Kamat A, et al.: Incidence of downstaging and complete remission after neoadjuvant chemotherapy for high-risk upper tract transitional cell carcinoma. *Cancer* **116**: 3124-3127, 2010
(Received on December 13, 2012)
(Accepted on December 2, 2013)