回腸導管造設後の上部尿路上皮内癌に対して BCG 灌流療法が奏功した1例

林　拓自，山中　庸平，金城　孝則，片山　欽三
嘉元　章人，森　直樹，吉岡　俊昭
住友病院泌尿器科

INTRARENAL BACILLUS CALMETTE-GUERIN PERFUSION THERAPY WAS EFFECTIVE FOR CARCINOMA IN SITU OF THE UPPER URINARY TRACT AFTER ILEAL CONDUIT REPLACEMENT : A CASE REPORT

Takuji Hayashi, Yohei Yamanaka, Takanori Kinjo, Kinzo Katayama, Akihito Kamoto, Naoki Mori and Toshiaki Yoshioka
The Department of Urology, Sumitomo Hospital

A 63-year-old man who had undergone radical cystectomy and ileal conduit formation for invasive bladder cancer 3 years before presented with continuous positive urinary cytology in the ileal conduit. His diagnosis was carcinoma in situ (CIS) of the left upper urinary tract. He was treated with Bacillus Calmette-Guérin (BCG) perfusion therapy using a single-J ureteric stent. BCG (80 mg) in 100 ml saline was instilled in a one-hour period weekly for 6 weeks. Usage of another catheter was effective for continuing the therapy. Urinary cytology in the left upper urinary tract and the ileal conduit became negative after the therapy. There was no evidence of recurrence or metastasis of urothelial carcinoma 6 months after the therapy.

(Hinyokika Kiyo **60**: 175-178, 2014)

Key words: Bacillus Calmette-Guérin (BCG) therapy, Upper urinary tract, Carcinoma in situ (CIS), Ileal conduit replacement

緒　言

上部尿路の上皮内癌（CIS）に対する BCG（Bacillus Calmette-Guérin）灌流療法は有効な治療法であると報告されている[1~3]．今回われわれは浸潤性膀胱癌に対して膀胱全摘，回腸導管造設術を施行後3年目に回腸導管尿の細胞診が陽性となり，精査にて一側性上部尿路 CIS と診断し，BCG 灌流療法が奏功した1例を経験した．SJ ステントを用いて逆行性に BCG を灌流させたが，ステント留置継続に工夫を要したので報告する．

症　例

患　者：63歳，男性

主　訴：回腸導管尿の細胞診陽性

既往歴：高血圧，高尿酸血症

現病歴：2006年10月に血尿を自覚し，近医を受診した．膀胱鏡で膀胱頸部の乳頭状腫瘍を指摘された．同年12月に TURBT を施行され，病理組織所見は UC，G3，pTa であった．2007年4月と6月の尿細胞診が class V となり，膀胱鏡・IVP を施行されるも悪性所見を認めなかった．同年7月に当科紹介となり，右腎盂尿の細胞診が class V であったため，右尿管に DJ ステントを留置して BCG 膀胱注入を6回施行した．2008年8月と10月の尿細胞診が class V となり，精査にて膀胱 CIS と診断し，BCG 膀胱注入を6回施行した．2009年11月に前立腺部尿道の粘膜不整を認め，経尿道的切除生検にて尿路上皮癌の前立腺導管内進展とリンパ管浸潤を認めた．2010年1月に膀胱全摘，回腸導管造設術を施行した．病理組織所見は UC，G3，pT4a（前立腺浸潤），pN0 で両側尿管断端は陰性であった．膀胱粘膜は壊死を伴う炎症性肉芽組織で置換されており，前立腺部に尿路上皮癌の残存が認められた．術後補助化学療法として GC（ゲムシタビン＋シスプラチン）療法を2コース施行した．その後は回腸導管尿の細胞診は陰性で，CT でも明らかな再発を認めていなかったが，2012年12月から2013年1月にかけて回腸導管尿の細胞診が4回連続 class IV となった．同年2月に精査加療目的で入院となった．

検査・画像所見：血液・生化学検査では，血清クレアチニン値が 1.15 mg/dl（推定 GFR が 50.7 ml/min/1.73 m^2）と軽度腎機能低下を認める以外に異常所見を認めなかった．尿検査では，尿潜血・尿混濁・細菌尿を認め，異型細胞の存在が認められた．CT にて両

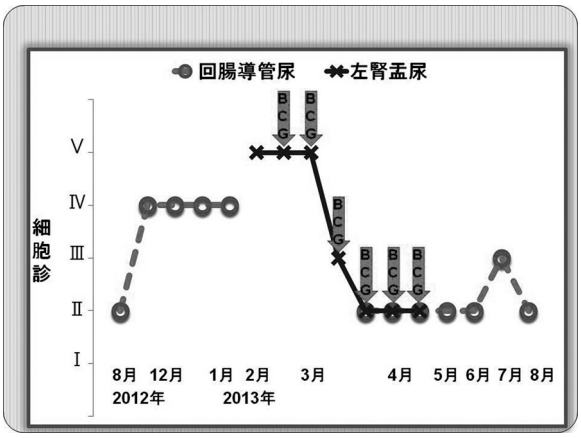

Fig. 1. The clinical course of the treatment and the urinary cytology of the ileal conduit and the left upper urinary tract.

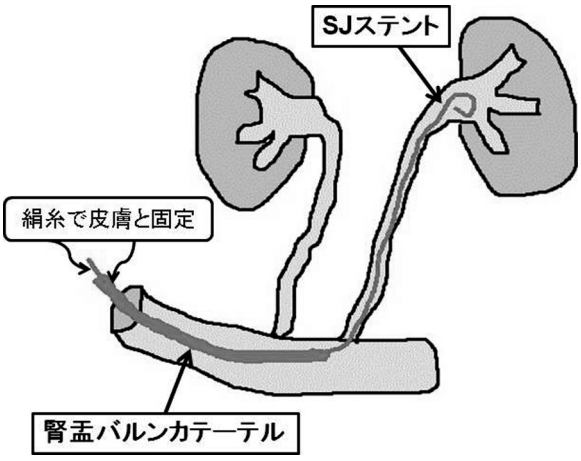

Fig. 2. The method of the BCG perfusion therapy using a single-J ureteric stent and another catheter.

側上部尿路と回腸導管内に明らかな腫瘍性病変を認めなかった．

経　過：軟性膀胱鏡を用いて，両側尿管に SJ ステントを留置した．造影剤を注入するも両側腎盂尿管に明らかな陰影欠損を認めなかった．両側腎盂尿を 3 日間連続で採取すると，右が class II のみであったが，左は class V，II，III であった．左上部尿路 CIS と診断し，同年 3 月から BCG 灌流療法を施行する方針とした．

治療と回腸導管尿・左腎盂尿の細胞診の経過を示す（Fig. 1）．BCG 灌流療法の具体的方法としては，ストマ出口を開放したままで SJ ステント（4.7 Fr，側孔なし）から BCG 日本株 80 mg を生理食塩水 100 ml に溶解したものを約 30 cm の高さから 1 時間かけて自然滴下させ，その後回腸導管内を生理食塩水で洗浄した．それを週 1 回で計 6 回施行する方針とした．灌流療法を開始する前に SJ ステントが 2 回自然抜去した．SJ ステントをストマ周囲の皮膚に絹糸で固定し，灌流療法の 1 回目を施行したが，その後再度 SJ ステントが自然抜去した．

回腸導管の蠕動運動が自然抜去の原因と考えられた．その蠕動運動の影響を減らす目的で，SJ ステントを再留置する時に，先端とは反対側を途中で切断した 18 Fr の腎盂バルンカテーテルをカフを膨らまさずに回腸導管内の SJ ステントに被せるように併用し，ストマ出口から約 7 cm の部位に先端を位置させ，ストマ周囲の皮膚に絹糸で腎盂バルンカテーテルと SJ ステントを固定した（Fig. 2）．灌流時以外は絹糸で固定したままストマパウチを被せておいた．毎回の BCG 灌流前に KUB で SJ ステントの位置を確認していたが，腎盂バルンカテーテルを併用した後は SJ ステントが自然抜去することなく灌流療法を継続することが可能であった．

左腎盂尿の細胞診は灌流療法の施行期間中に class II となり，その後の左腎盂尿と回腸導管尿の細胞診は class II が持続した．2 回目と 6 回目の灌流後に 38°C 前後の発熱を認めたが，それぞれセフトリアキソン点滴とセフカペンピボキシル内服にて数日間で軽快した．

BCG 灌流を計 6 回施行後に SJ ステントを抜去し，同年 4 月に退院となった．その後外来で尿細胞診と CT を定期的に施行しているが，同年10月（BCG 灌流療法から 6 カ月後）現在，明らかな再発・転移を認めていない．

考　　察

一般的に上部尿路 CIS に対する BCG 灌流療法の方法として，DJ ステントを使用して膀胱内に BCG を注入して逆行性に灌流する方法（DJ 法）と SJ ステントを使用して BCG を逆行性に灌流する方法（SJ 法），腎瘻を造設して BCG を順行性に灌流する方法（PNS 法）の 3 つがある．3 つの方法の治療成績と副作用について2006年に辛島ら[4]が報告しているが，それ以降は DJ 法の報告が多い．初回奏功率は全体で69～78%であり，方法によっての差はほとんど認められなかった．発熱などの副作用に関しては，SJ 法では頻度が高く，DJ 法では頻度が低い．その理由として，SJ 法では腎盂内圧の上昇を認めやすいからであると考えられた．

DJ 法の利点として侵襲が比較的少なく長期留置が容易ではあるが，欠点として毎回分腎尿の細胞診での評価が困難であることや灌流が不確実となる可能性があることがあげられる．カテーテルを留置した後は手技的に灌流を継続することが容易であり，最近はよく施行されている．SJ 法の利点として毎回分腎尿の細胞診での評価が可能であるが，欠点として長期留置が困難で毎回留置が必要となる場合があり侵襲が大きくなることや腎盂内圧が上昇しやすく発熱などの副作用

Table 1. Reports of the BCG perfusion therapy for CIS of the upper urinary tract after the urinary diversion using the intestinal tract in Japan

	尿路変向法	潅流法	患側	BCG 濃度	回数	発熱	転帰
笹尾ら，2001	回腸導管	PNS	両	80 mg/80 ml	6	不明	1カ月で陽性化し，再潅流して陰性化
林田ら，2003	回腸導管	SJ	左	1.0 mg/ml	6	あり	陰性化，12カ月再発なし
斎藤ら，2006	回腸導管	PNS	両	81 mg/100 ml	左5，右6	あり	陰性化，11カ月再発なし
花田ら，2006	回腸新膀胱	PNS	両	不明	2	不明	陰性化
大仁田ら，2007	回腸導管	SJ	右	80 mg/不明	6	あり	陰性化
杉山ら，2009	回腸導管	SJ	右	40 mg/20 ml	6	あり	陽性持続，その後両側潅流するも陽性持続
大林ら，2012	回腸新膀胱	PNS	右	不明	6	不明	陰性化
自験例	回腸導管	SJ	左	80 mg/100 ml	6	あり	陰性化，6カ月再発なし

が多くなることがあげられる．PNS 法の利点として長期留置が容易で毎回分腎尿の細胞診での評価が可能であり確実に潅流できるが，欠点として水腎症がなければ手技的に困難で侵襲が大きくなることや穿刺ルートへの播種の危険性が懸念されることがあげられる．自験例では回腸導管造設後であり，DJ 法では回腸導管内に BCG を長時間貯留させるのが困難であり，かつ合併症の危険性が懸念された．SJ 法を選択すると，回腸導管造設後では一般例と比べて侵襲が少なく長期留置が容易であると考え，SJ 法を選択した．しかし，実際には回腸導管の蠕動運動により自然抜去を繰り返した．尿管内を BCG 溶液が潅流しやすいように細径の SJ ステントを用いたことでさらに自然抜去しやすい状態であったと推測されたが，太い腎盂バルンカテーテルを併用することで自然抜去を防ぐことができた．

SJ 法は他の方法と比較して腎盂内圧が上昇しやすいため，自験例ではストマ出口を開放させたまま BCG 溶液を自然滴下させることで，できる限り腎盂内圧が上昇しないようにしたが，発熱は認められた．結核感染による発熱が疑われる場合には速やかに抗結核剤の投与を考慮するべきであるが，自験例では全身状態が安定しており数日間の抗生剤の投与で改善したため抗結核剤の投与は行っていない．BCG 感染性敗血症性ショックをきたした報告もあり[5]，抗生剤治療への反応が不良であれば速やかにイソニアジドやリファンピシンなどの抗結核剤の投与を行い，免疫不全などリスクが高い症例にはキノロン系抗生剤や抗結核剤の予防投与を行うべきであると考える．自験例ではセフェム系抗生剤を使用したが，キノロン系抗生剤に効果があるという報告が散見され，今後は同様の症例にはキノロン系抗生剤を使用する予定である．自験例では今後も尿路結核の発症や腎機能の悪化などに留意して経過観察する予定である．

腸管利用尿路変向術後の上部尿路 CIS に対して BCG 潅流療法を施行した症例は本邦で 7 例報告されており[6~12]，自験例を含めて表にまとめた（Table 1）．われわれと同様に腸管内での BCG 溶液の貯留を避けたためか DJ 法を選択した報告はなかった．腸粘膜からの BCG の吸収の可能性について文献検索をしたが，報告は見当たらなかった．因果関係は不明であるが回腸導管に BCG 溶液を注入した後に両側腎に結核結節が生じた報告があった[13]．回腸導管後の症例では 2 例が PNS 法を，自験例を含む 4 例が SJ 法を選択していた．回腸新膀胱造設後の症例は 2 例報告されており，どちらも PNS 法を選択していた．BCG 濃度は膀胱注入に用いる時より薄くしていることが多く，ほとんどは計 6 回施行されていた．副作用として発熱が多く認められているが，初回奏功率は一般の上部尿路 CIS に対する BCG 潅流療法と比較して劣ってはいないと考えられた．ただ経過観察期間が短いため，長期成績についてはさらなる報告の蓄積が必要である．8 例中 4 例が CIS を伴う浸潤性膀胱癌であったことが記載されており，そのような症例では膀胱全摘術後に上部尿路 CIS の再発が多い可能性があることを念頭において経過観察するべきであると考える．

一般の上部尿路 CIS に対する BCG 潅流療法の長期成績は，腎尿管全摘除術と比較しても同等であると報告されている[14]．ただ初回奏功率は高いが，半年～1 年で再発することも多く，無効であった症例や再発した症例に関しては進行する可能性が高いと報告されている[15]．膀胱 CIS に対する BCG 注入療法を施行後に再発した症例に対して BCG 再注入が有効であったとする報告[16]はあるが，再注入の効果にも限界があり将来的に根治手術を施行する可能性が高いとする報告もある[17]．上部尿路 CIS に対する BCG 潅流療法でも同様であるとすると，自験例は 6 カ月間再発を認めていないが今後 CIS が再発した場合に再度 BCG 潅流療法を施行することが有効である可能性がある．しかし，無効であった場合やすぐに再発した場合は外科的切除を考慮するべきであると思われる．外科的切除に関しては，回腸導管造設術後・腎尿管摘除術後の残存尿管から回腸導管内に再発した例が報告されており[18]，手技的に困難ではあるが患側の尿管を尿管回

腸導管吻合部も含めてすべて切除する必要がある．

また回腸導管造設術後の回腸導管尿は変性した腸上皮粘膜や細菌などが混在するため，細胞診の判定が困難となる[19]．自験例では回腸導管尿の細胞診で class IV が連続したため，精査加療が可能であった．回腸導管造設後には尿細胞診だけでは再発・進行を見逃す可能性があり，CT などの画像検査を定期的に施行する必要がある．自験例でも，今後も定期的な尿細胞診と CT 検査で再発がないか厳重に経過観察する予定である．

結　　語

今回，われわれは回腸導管造設後の上部尿路上皮内癌に対して BCG 潅流療法が奏功した 1 例を経験した．SJ ステントを用いて逆行性に潅流を施行したが，回腸導管の蠕動運動により自然抜去が多く長期留置に工夫を要した．

文　　献

1）Studer UE, Casanova G, Kraft R, et al.: Percutaneous bacillus Calmette-Guérin perfusion of the upper urinary tract for carcinoma in situ. J Urol **142**: 975–977, 1989

2）Sharpe JR, Duffy G and Chin JL: Intrarenal bacillus Calmette-Guérin therapy for upper urinary tract carcinoma in situ. J Urol **149**: 457–460, 1993

3）Nonomura N, Ono Y, Nozawa M, et al.: Bacillus Carmette-Guérin perfusion therapy for the treatment of transitional cell carcinoma in situ of the upper urinary tract. Eur Urol **38**: 701–705, 2000

4）辛島　尚，島本　力，庵地孝嗣，ほか：上部尿路癌に対する BCG 注入療法の経験．西日泌尿 **68**：7–12，2006

5）石田夏樹，高山達也，石郷岡秀俊，ほか：ダブル J 尿管ステント留置下に BCG 膀胱内注入後敗血症性ショックをきたした 1 例．泌尿器外科 **24**：1681–1684，2011

6）笹尾拓己，田中俊明，三宅正文：膀胱全摘除術後，BCG 灌流療法を施行した両側上部尿路上皮内癌．泌尿器外科 **14**：1153–1156，2001

7）林田　靖，野口　満，江口二朗，ほか：上部尿路上皮内癌に対する BCG 潅流療法の長期成績の検討．BCG・BRM 療研会誌 **27**：55–60，2003

8）斉藤　純，加藤大悟，角田洋一，ほか：人工的に発生させた水腎症による膀胱全摘・回腸導管造設術後の両側上部尿路上皮内癌の診断と治療．泌尿紀要 **52**：573–575，2006

9）花田英紀，影山　進，坂野祐司，ほか：膀胱全摘術・回腸利用新膀胱造設術（Studer 法）後に上部尿路再発（CIS）を来たした 1 例．泌尿紀要 **52**：746，2006

10）大仁田 亨，古川正隆，岩崎昌太郎，ほか：膀胱全摘，回腸導管造設術後に発生した上部尿路上皮内癌に対し，BCG 灌流療法が有効であった 1 例．西日泌尿 **69**：338，2007

11）杉山尚樹，藤田大真，工藤茂将，ほか：上部尿路 CIS に BCG 注入療法を施行した回腸導管の 1 例．むつ病医誌 **14**：22–23，2009

12）大林広輝，三木　淳，鈴木　鑑，ほか：根治的膀胱全摘回腸新膀胱造設術後の尿管残存 CIS に対し経皮的 BCG 灌流療法を施行した 1 例．泌尿器外科 **25**臨増：1113，2012

13）Squires FB, Coakley FV, Berg WJ, et al.: Bilateral renal masses after local Bacillus Calmette-Guerin therapy for postcystectomy ureteral cancer. Abdom Imaging **24**: 200–201, 1999

14）Kojima Y, Tozawa K, Kawai N, et al.: Long-term outcome of urinary tract carcinoma in situ: effectiveness of nephroureterectomy versus bacillus Calmette-Guérin therapy. Int J Urol **13**: 340–344, 2006

15）阿南　剛，巣山貴仁，竹内信善，ほか：当院における上部尿路上皮内癌に対する BCG 療法の短期治療成績の検討．泌尿紀要 **59**：261–264，2013

16）柑木康夫，射場昭典，新谷寧世，ほか：BCG 抵抗性表在性膀胱癌の治療：膀胱温存の立場から．泌尿紀要 **51**：533–538，2005

17）山田裕二，原　　勲，熊野昌文，ほか：再発例に対する second course BCG 膀胱内注入療法の功罪．泌尿紀要 **51**：539–543，2005

18）柳　雅人，西村泰司，木村　剛，ほか：膀胱癌に対する膀胱全摘除術・回腸導管造設術術後13年目の回腸導管内再発の 1 例．泌尿紀要 **58**：109–112，2012

19）Yoshimine S, Kikuchi E, Matsumoto K, et al.: The clinical significance of urine cytology after a radical cystectomy for urothelial cancer. Int J Urol **17**: 527–533, 2010

(Received on October 7, 2013
Accepted on December 11, 2013)

右尿管癌の膀胱浸潤症例（cT4N1M0）に対して，術前化学療法（MVEC）が奏効した1例

岡田　宜之，松下　　慎，川村　憲彦
氏家　　剛，任　　幹夫，辻畑　正雄
大阪労災病院泌尿器科

A CASE OF EFFECTIVE NEOADJUVANT CHEMOTHERAPY (MVEC) AGAINST RIGHT URETERAL CANCER INVOLVING BLADDER (cT4N1M0)

Takayuki Okada, Makoto Matsushita, Norihiko Kawamura,
Takeshi Ujike, Mikio Nin and Masao Tsujihata
The Department of Urology, Osaka Rosai Hospital

Poorly differentiated ureteral cancer has a poor prognosis, and tumor recurrence is frequent even after nephroureterectomy. We performed neoadjuvant chemotherapy to prevent postoperative recurrence. A 74-year-old man was diagnosed with ureteral cancer (3 cm) by magnetic resonance imaging (MRI). The clinical stage was T4N1M0. Histological examination by transurethral biopsy revealed an urothelial carcinoma, G3, pT1. After a month, the tumor size increased from 3.0 cm to 4.0 cm. With two cycles of neoadjuvant chemotherapy consisting of methotrexate, vinblastine, epirubicin and cisplatin (MVEC) partial remission (regression rate: 87%) was achieved, Following MVEC, right retroperitoneoscopy-assisted nephroureterectomy, total cystectomy, and ileal conduit were performed. Pathological stage was pT0. After two years, postoperative recurrence has not appeared.

(Hinyokika Kiyo **60**: 179-182, 2014)

Key words: Ureteral cancer, Neoadjuvant chemotherapy, MVEC

緒　　言

低分化型の尿管癌は予後不良であり，腎尿管摘除術施行後の再発は比較的高率に発症するとされている．そのため，術前補助化学療法が術後再発率の低下に効果的である[1)]と考えられている．今回われわれは低分化型尿管癌 cT4N1M0 に対して術前補助化学療法が奏効した1例を経験したので，若干の考察を加えて報告する．

症　　例

患　者：74歳，男性

主　訴：尿管癌精査目的

既往歴：高血圧，23歳時に肺結核，35歳時に虫垂炎手術歴あり

家族歴：特記事項なし

現病歴：他院にて PSA 高値に対しての精査目的にて前立腺 MRI 施行し，偶発的に下部尿管から膀胱内に突出する結節型広基性腫瘍を認めた．前立腺生検，経尿道的膀胱生検を施行．前立腺に悪性所見は認めず，右尿管癌は尿路上皮癌，G3，pT1 以上と診断．その後，精査加療目的にて当院へ紹介受診となった．

初診時検査所見：

理学的所見：身長 168 cm，体重 60 kg，特記すべき所見認めず．

検　尿：尿定性：潜血（3＋），蛋白（1＋），糖（－），PH（5.5），尿沈渣：RBC ＞100/HPF，WBC 20～29/HPF．

末梢血：RBC 419万/μl，Hb 12.3 mg/dl，Ht 36.6%，WBC 13,000/μl，Plt 34.1×10^4/μl．

血液生化学：TP 7.3 mg/dl，Alb 3.7 mg/dl，AST 24 IU/l，ALT 33 U/l，ALP 300 IU/l，LDH 161 IU/l，BUN 15 mg/dl，Cre 1.2 mg/dl，Na 139 mEq/l，K 4.3 mEq/l，Cl 105 mEq/l，CRP 2.81 mg/dl，PSA 5.12 ng/ml，F/T 比 20%，尿細胞診 class III．

腹部造影 CT（2009年9月）：右尿管下部に径 3 cm 超大の腫瘤を認め膀胱内へ突出しており，膀胱後壁を圧排する所見を認め，右閉鎖リンパ節腫大（径 2.0 cm）を認めた．

経尿道的膀胱生検の病理組織所見：びまん性病変で乳頭状増殖しており，大型異型核を有する上皮様細胞が存在し，筋層浸潤を認めた．Keratin-AE1/AE3 陽性，CAM52 染色は陰性であり，尿路上皮癌，低分化型と診断された（Fig. 1）．

腹部造影 MRI（2009年10月）：右尿管癌は径 4 cm 大に増大し（A-1），膀胱後壁への浸潤を認めた．

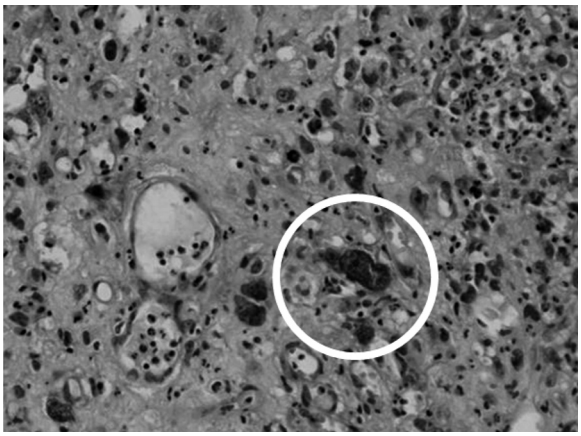

Fig. 1. Microscopic findings revealed poorly differentiated ureteral cancer : HE stain ×20.

右閉鎖リンパ節は径 20 mm 大に腫大しており（B-1），右尿管癌 cT4N1M0 と診断し，MVEC による化学療法を施行した（メソトレキサート 50 mg，ビンブラスチン 5 mg，エピルビシン 50 mg，シスプラチン 110 mg）.

MVEC 1 コース目終了後に腹部 CT を施行したところ右尿管癌は径 4 cm から径 2 cm へ縮小し，右閉鎖リンパ節は長径 20 mm より 8 mm へ縮小を認めた.

Fig. 2 に示すように，MVEC 2 コース目終了後の MRI では右尿管癌は径 0.8 cm まで縮小し（A-2），画像上膀胱後壁への明らかな浸潤も消失していた．また右閉鎖リンパ節腫大は消失しており（B-2），RECIST 評価にて87％縮小効果あり PR と診断した．根治治療目的に2009年12月に後腹膜鏡下右腎尿管摘除術，膀胱前立腺尿道摘除術，回腸導管造設術施行した.

右外内腸骨，閉鎖リンパ節郭清施行し，術中所見では膀胱，右尿管周囲に明らかな癒着は認めず剥離可能であった.

摘出後病理標本所見では尿管に粘膜びらんと粘膜下に肉芽形成を認めるのみで遺残腫瘍は認めなかった．術後約 2 年経過しているが，現在再発兆候を認めていない.

考　　察

NCCN ガイドラインでは上部尿路上皮癌 high grade 症例における初回治療として術前補助療法も選択肢の 1 つとして挙げられている．Hall ら[2]は上部尿路上皮癌252例に対する集計報告をしており，5 年生存率は

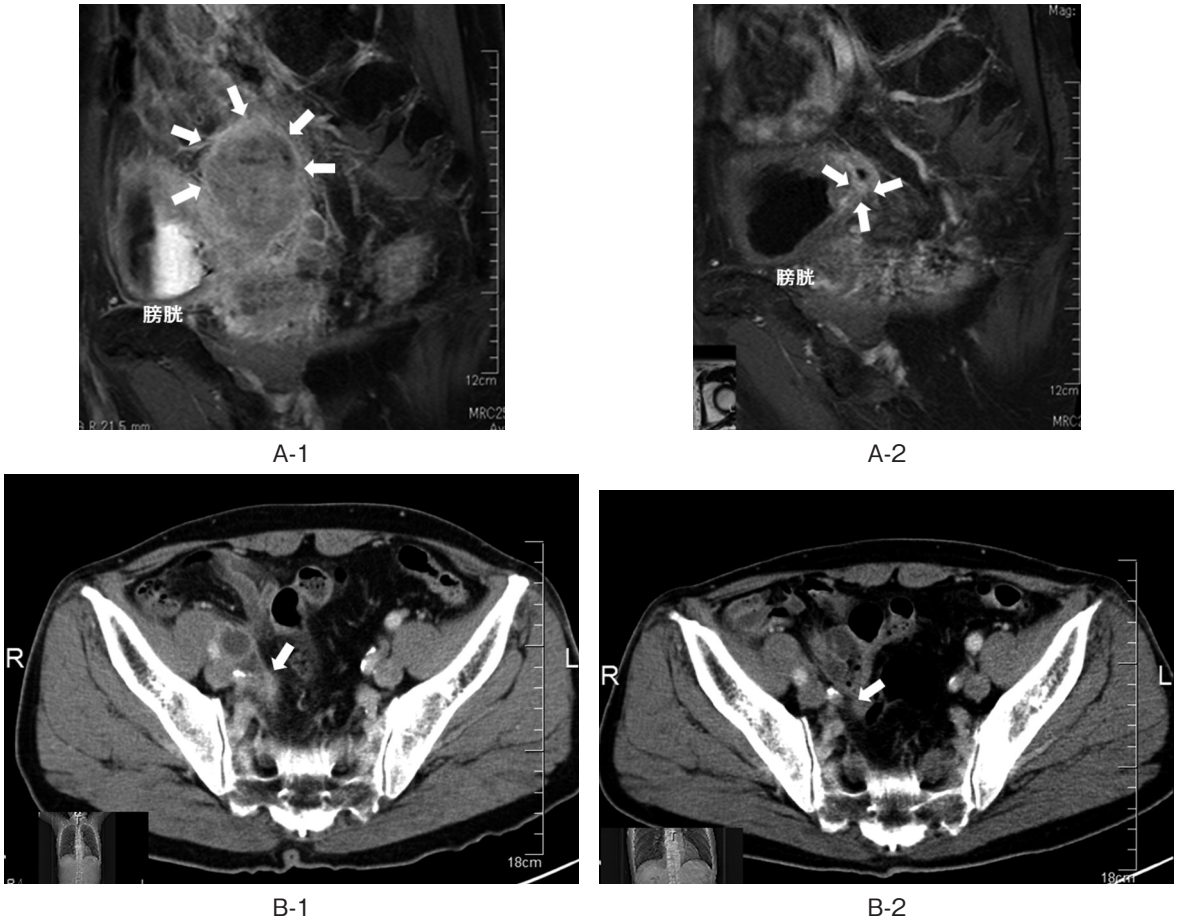

A-1　　A-2

B-1　　B-2

Fig. 2. (A-1) Initial enhanced T1-weighted MRI showed ureteral tumor (40 mm). (B-1) Initial enhanced CT showed right obturatory node swelling (20 mm). (A-2) After chemotherapy (MVEC 2 courses), T1-weighted MRI showed ureteral tumor regression (8 mm). (B-2) After chemotherapy (MVEC 2 courses), enhanced CT showed right obturatory node disappeared.

Table 1

	化学療法	年齢	術前 stage	術後 stage
須山ら，1994-2008	MVAC・IFEP ②コース，GEP ②コース	45-75歳	cT2：2 例，cT3：7 例	pT0：1 例，pT1：1 例，pT2：0 例，pT3：6 例，pT4：1 例
高木ら	MVAC ②コース	59歳	cT3N1M0	pT0（リンパ節 UC，G2＞3）
柏木ら	用量強化 MEC ③コース	73歳	cT3N0M1（UC，G2＞3）	pT0
自験例	MVEC ②コース	72歳	cT4N1M0	pT0

Summary of 3 reports of pathological stage pT0 after neoadjuvant chemotherapy, and nephroureterectomy to ureteral cancer.

Ta，CIS：100%，T1：92%，T2：73%であったのに対して T3：41%，T4：0％であった．本邦では，Akaza ら[3]が上部尿路上皮癌460例の報告をしており，5年生存率は T1：84.8%，T2：72.3%であったのに対して T3：60.6%，T4：31.7%であった．腫瘍組織異型度別では，G1：96.8%，G2：75.3%，G3：49.7%であった．上記も含め，東ら[4]は上部尿路上皮癌におけるそれぞれのグレード，および T-stage の5年生存率を取りまとめている．東らは，これらの報告から，T3 以上，high grade 症例における5年生存率は有意に低くなっており，転移，再発のリスクが高く，手術に加えて補助療法が必要であると報告している．

尿路上皮癌への術前化学療法についての報告は，進行性膀胱癌においては Igawa ら[5]が術前 MVAC 療法によって CR 2 例を認めており奏効率53%（CR：13%，PR：40%）と報告しており，上部尿路上皮癌も含めた進行性尿路上皮癌に関しては楠原ら[6]は転移性尿路上皮癌12例に対して MVAC 療法8例，GC 療法4例を施行し CR 1 例，PR 7 例，SD 4 例認めて奏効率67%と報告しており，術前化学療法が予後を改善する可能性が示唆されている．

予後を改善する要因として術前化学療法による downstaging が関与していると考えられ，Millikan ら[7]は膀胱癌に対して術前化学療法を施行し，lymphovascular invasion を認めた症例においては高率に downstaging を認め，摘除後病理組織所見にて残存腫瘍は認めなかった症例は完治したものと診断すると報告している．

また，Kikuchi ら[8]は上部尿路上皮癌において lymphovascular invasion は予後因子となりうると報告しており，Millikan らの報告と合わせて考えると，lymphovascular invasion を認める上部尿路上皮癌に対する術前化学療法は効果的であることが示唆される．

自験例のように尿管癌に対して術前化学療法施行した症例をとりあげてみると，予後は不明であるが自験例のようにハイリスクな尿管癌で pT0 を認めた症例も報告されている（Table 1）．

Matin ら[12]の報告によると，ハイリスクな上部尿路上皮癌43症例に対して術前化学療法が施行され14%に pT0 を認め，CR 20.9%，PR 32.9%で奏効率53.8%と報告されており術化学療法の有効性が示唆されるが予後に関しては今後さらなる報告が期待される．自験例に関してもまだ術後2年間の経過であり，今後も引き続き経過を診ていく必要がある．

結　　語

今回われわれは術前化学療法が奏効した右尿管癌の膀胱浸潤の1例を経験したので文献的考察を加えて報告した．

文　　献

1）松山豪泰，三角　拓，原　智彦，ほか：腎盂・尿管癌における Neoadjuvant chemotherapy/adjuvant chemotherapy の意義．泌尿器外科 **20**：1153-1156，2007

2）Hall MC, Womack S, Sagalowsky AI, et al.: Prognostic factors, recurrence, and survival in transitional cell carcinoma of the upper urinary tract: a 30-year experience in 252 patients. Urology **52**: 594-601, 1998

3）Akaza H, Koiso K and Niijima T: Clinical evaluation of urotherial tumors of the renal pelvis and ureter based on a new classification system. Cancer **59**: 1369-1375, 1987

4）東　治人，稲元輝生，勝岡洋治：腎盂尿管癌の治療：補助療法の有用性について．泌尿器外科**23**：1691-1699，2010

5）Igawa M: Neoadjuvant chemotherapy for locally advanced urotherial cancer of upper urinary tract. Urol Int **55**: 74-77, 1995

6）楠原義人，三浦徳宣，白戸玲臣，ほか：転移性尿路上皮癌に対する術前化学療法＋手術療法．日泌尿会誌 **100**：230，2009

7）Millikan R, Dinney C, Swanson D, et al.: Integrated therapy for locally advanced bladder cancer: final report of a randomized trial of cystectomy plus adjuvant M-VAC versus cystectomy with both preoperative and postoperative M-VAC. J Clin Oncol **19**: 4005-4013, 2001

8）Kikuchi E, Horiguchi Y, Nakashima J, et al.: Lymphovascular invasion independently predicts increased disease specific survival in patients with transitional cell carcinoma of the upper urinary tract. J Urol **174**: 2120-2123, 2005

9）須山太助，浦上慎司，助川　玄，ほか：進行性尿路上皮癌に対する術前化学療法の検討．西日泌尿 **70**：175，2008
10）高木誠次，清水　崇，久末伸一，ほか：術前化学療法が奏効した腎盂尿管癌の1例．泌尿器外科 **19**：1155，2006
11）柏木秀夫，小村隆洋：術前化学療法でCRを得た副腎転移を伴った尿管腫瘍の1例．泌尿器外科 **19**：296，2006
12）Matin SF, Margulis V, Kamat A, et al.: Incidence of downstaging and complete remission after neoadjuvant chemotherapy for high-risk upper tract transitional cell carcinoma.　Cancer **116**: 3124–3127, 2010

(Received on December 13, 2012
Accepted on December 2, 2013)