転移巣切除により Paraneoplastic syndrome が消失した腎癌肋骨転移の1例

柿添　学[1]，高本　大路[1]，坂田　綾子[1]，田尻　雄大[1]
北見　一夫[1]，吉本　昇[2]，細野　味里[3]，窪田　吉信[4]
[1]藤沢市民病院泌尿器科，[2]藤沢市民病院呼吸器外科
[3]藤沢市民病院形成外科，[4]横浜市立大学泌尿器病態学

A CASE OF COMPLETE DISAPPERANCE OF PARANEOPLESTIC SYNDROME AFTER CURATIVE RESECTION OF BONE METASTASIS IN RENAL CELL CARCINOMA

Manabu Kakizoe[1], Daiji Takamoto[1], Ryoko Sakata[1], Takehiro Tajiri[1], Kazuo Kitami[1], Noboru Yoshimoto[2], Misato Hosono[3] and Yoshinobu Kubota[4]
[1]*The Department of Urology, Fujisawa City Hospital*
[2]*The Department of Respiratory Surgery, Fujisawa City Hospital*
[3]*The Department of Plastic Surgery, Fujisawa City Hospital*
[4]*The Department of Urology, Yokohama City University Graduate School of Medicine*

A case of renal cell carcinoma presenting with paraneoplastic syndrome is reported. A 69-year-old man with uncontrolled diabetes was incidentally found to have a left thoracic tumor and a right renal tumor. He had intermittent fever of 39°C or more and laboratory data showed diabetes and high C-reactive protein level. A radical nephrectomy was performed, but the neoplastic syndrome did not improve. After a second surgery consisting of complete resection of solitary bone metastasis the symptoms resolved immediately. At 6 months postoperatively, he had no reccurence. Generally prognosis of patients with bone metastasis from renal cell carcinoma has been said to be poor, but surgical control of bone metastasis may be a key factor for the prognosis of patient with metastatic RCC in the era of targeted therapy.

(Hinyokika Kiyo **60**: 171-174, 2014)

Key words: Renal cell carcinoma, Bone metastasis, Paraneoplestic syndrome, Surgical resection

諸　言

腎細胞癌に傍腫瘍症候群（以下，paraneoplastic syndrome）が合併することは以前から知られている．転移巣切除術後に傍腫瘍症候群の諸症状が消失した腎細胞癌，肋骨転移の1例を経験したので報告する．

症　例

患　者：69歳，男性

主　訴：発熱，血糖コントロール不良

既往歴：脂質異常症，糖尿病（食事療法）

現病歴：2013年1月より38～39°C台の発熱および血糖コントロール不良あり．同年2月近医で胸壁腫瘍指摘され当院呼吸器外科受診．CTで右腎腫瘍指摘され，当科紹介．右腎細胞癌，左肋骨転移の診断で手術の方針となった．

入院時現症：体温38.9°C，間欠熱，血圧120/76，脈拍120/分，整，左胸壁乳頭皮下に手拳大の腫瘤性病変あり，胸壁固定あり，皮膚固定なし，体表リンパ節触知せず，身長163 cm，体重51 kg，1カ月で4 kgの体重減少あり，Karnofsky Performance Status 80%．

入院時検査所見：

血液生化学：WBC 8,600/μl，Hb 9.2 g/dl，Plt 31.8×10^4，補正Ca 10.3 mg/dl，LDH 165 U/l，AST

Fig. 1. CT showed a mass (54×28 mm) with diffuse enhancement flaring ribs and invasion to muscles (arrow).

26 U/l，ALT 28 U/l，ALP 885 U/l，γGTP 133 U/l，T-Bil 0.7 mg/dl，CRP 25.7 mg/dl，Glu 357 mg/dl，HbA1c（NGSP）11.1%.

尿検査：尿蛋白定性 2+，尿糖定性 3+.

胸部造影 CT 検査：左肋骨の開大を伴い，大きさ 54×28 mm，造影効果のある内部不均一な腫瘍性病変あり（Fig. 1）．肋間筋および大胸筋浸潤あり．胸水なし.

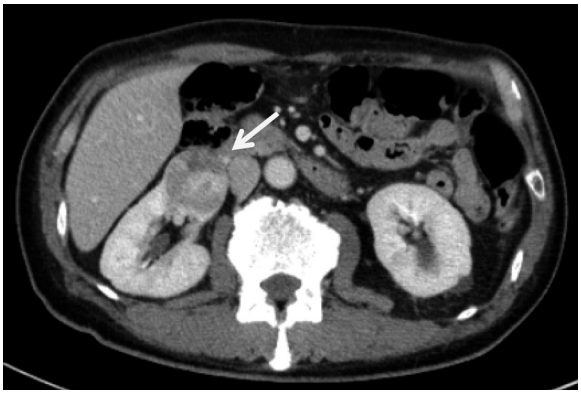

Fig. 2. CT showed a mass (36 × 32 mm) with diffuse enhancement in the upper pole of kidney (arrow).

腹部造影 CT 検査：右腎上極腹側に大きさ 36×32 mm の造影効果を伴う内部不均一な腫瘍性病変あり（Fig. 2）．所属リンパ節転移なし.

以上より，右腎細胞癌，左第 4 肋骨転移（cT1aN0M1）の診断で手術を施行した．なお術前 2 週間前より強化インスリン療法（R10-R6-R4-N18）で血糖コントロールに努めた.

手術所見①：後腹膜鏡下根治的右腎摘除術施行．手術時間 4 時間12分，出血 35 g，術中RCCLR 2 単位輸血.

摘出標本①：腫瘍は円形充実性で割面は黄色均一であった（Fig. 3A）.

病理組織所見①：Renal cell carcinoma，clear cell carcinoma，3.4 × 2.8 mm，G2 > 1 > 3，pT1a，ly（−），v（−），INFβ（Fig. 3B）.

術後経過①：37～39°C 台の発熱が持続し，血糖値

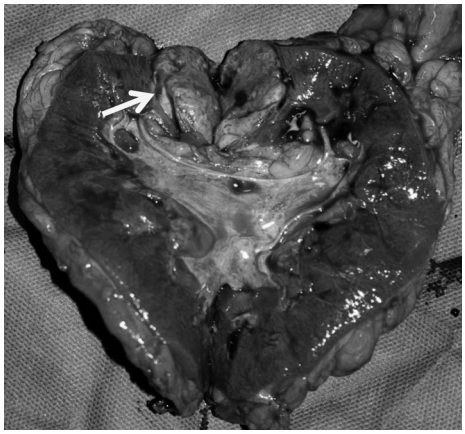

A

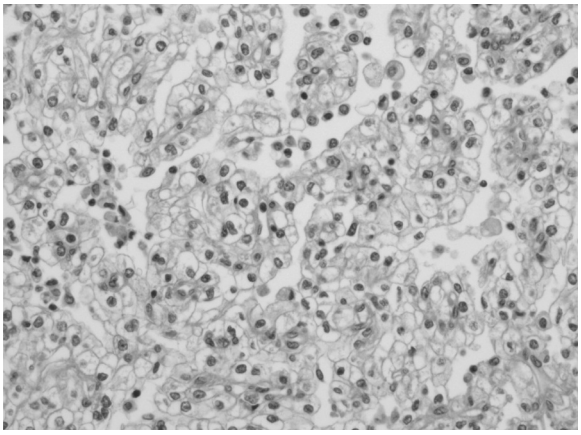

B

Fig. 3. (A) Macroscopic appearance of resected specimen of the right kidney. The cut surface of the tumor was yellow and solid (arrow). (B) Microscopic appearance of the resected specimen of the right kidney revealed clear cell carcinoma.

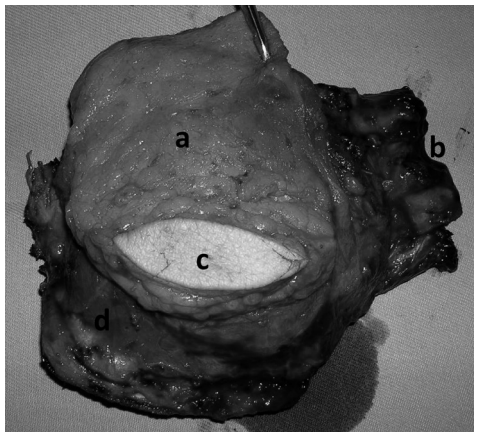

A

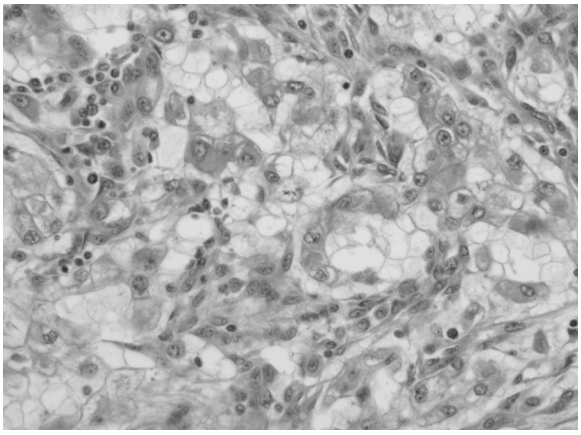

B

Fig. 4. (A) The macroscopic appearance of resected specimen of the left chest wall. a: tumor, b: ribs, c: skin, d: greater pectoral muscle. (B) The microscopic appearance of resected specimen of the left chest wall revealed 4th rib metastasis from renal cell carcinoma.

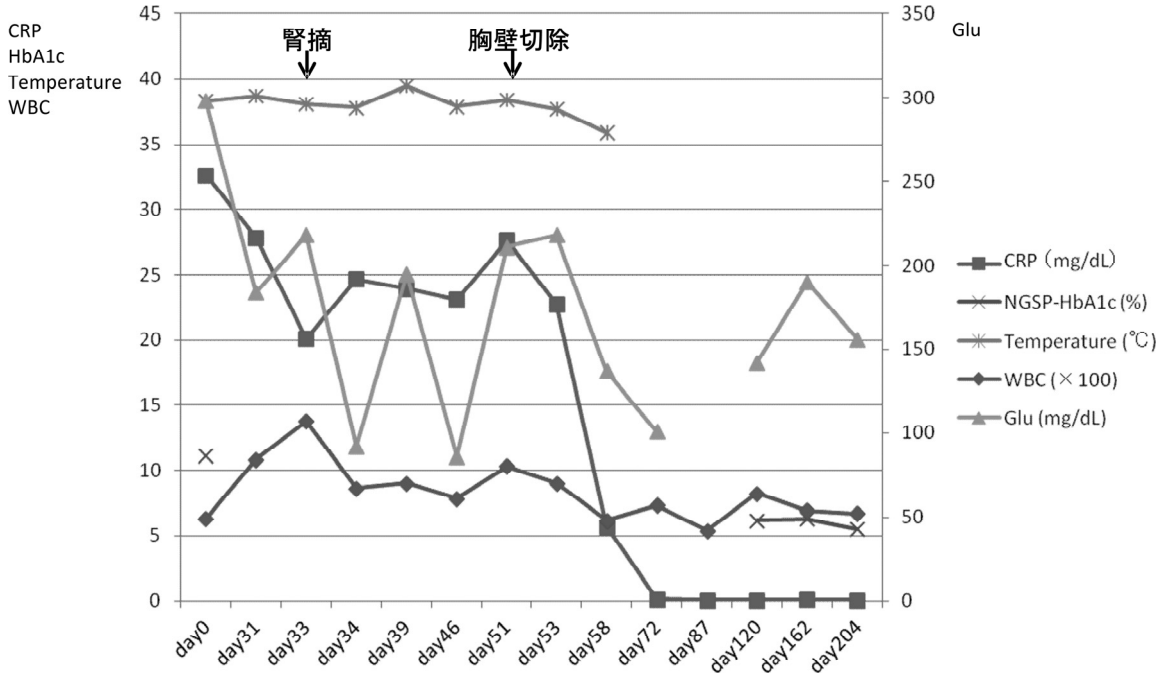

Fig. 5. Transitional changes of WBC, CRP, blood glucose, HbA1c and maximum temperature. After the second operation, an immediate decrease in CRP, blood glucose and temperature occurred, the patient required no further insulin therapy. Day 0 is the day of initial visit to our hospital.

200 mg/dl 前後，血清 CRP 値も20台で推移した．CT を再検したところ，胸壁腫瘍は 66×41 mm 大に増大し，左胸水の軽度貯留を認めた．胸水細胞診では悪性所見を認めなかったこと，および CT で残存腫瘍が胸壁に限局していることから根治切除可能と判断し，原発巣切除から19日目に当院呼吸器外科で胸壁転移巣切除術を施行した．

手術所見②：左前胸壁腫瘍切除術施行．胸腔鏡で胸膜播種のないことを確認後，前側方切開で開胸．第３～５肋骨合併切除．迅速病理で腎癌の転移と診断．胸壁欠損部は形成外科にて広背筋有茎弁で胸郭再建．手術時間５時間38分，出血量 220 g，術中 RCCLR4 単位輸血．

摘出標本②：黄白色充実性腫瘤，肉眼的腫瘍露出なし（Fig. 4A）．腫瘍の割面は黄白色，充実性だった．

病理組織所見②：Clear cell carcinoma，G2，7×6 cm，壁側胸膜浸潤なし，筋浸潤あり，断端陰性（Fig. 4B）．

術後経過②：術後１日目に ICU 退室，食事開始．術後３日目以降は発熱なく経過するとともに血清 CRP 値も低下し始めた．術後４日目に胸腔ドレーン抜去，術後13日目に軽快退院した．

血清 CRP 値は転移巣切除術後20日目に陰性化した．また HbA1c は5.9％まで低下し，尿糖および尿蛋白は消失したため，インスリンや経口血糖降下薬は使用していない（Fig. 5）．術後６カ月経過するが，現在再発や転移は認めていない．

考　　察

Paraneoplastic syndrome は腎細胞癌患者の10～40％に認められ，随伴症状として高 Ca 血症，高血圧，多血症，非転移性肝機能障害，発熱，体重減少や耐糖能異常を伴う[1]．炎症性サイトカインの１つである IL-6 は，インスリン抵抗性や CRP などの急性期タンパク合成の亢進に関与することが報告されており[2,3]，paraneoplastic syndrome の主要な原因と考えられている[4~6]．また，腎細胞癌に起因した内分泌障害としての高血糖が外科的切除後に寛解したことを1988年に Palgon N ら[7]が初めて報告し，paraneoplastic syndrome の諸症状は病勢を反映すると考えられている．

腎癌の予後因子として血沈や CRP などの炎症マーカーが重要であることは以前から知られている[8]が，術後 CRP 値が正常化しなかった症例の予後も有意に不良である[9]．本症例では原発巣切除後に消失しなかった paraneoplastic syndrome が転移巣切除後に消失した点について，転移巣で IL-6 をはじめとする種々の炎症性サイトカインが原発巣より多く産生されていた可能性を考えた．しかし，組織学的悪性度は原発巣，転移巣ともに G2 と変わらず，IL-6 や CRP などの特殊免疫染色は施行していないため推測の域を出ない．

一方で，近年登場した tyrosine kinase inhibitor をはじめとする分子標的薬は進行性腎癌患者の予後を延長し[10~12]，現在進行性腎癌において治療の主流となっている．しかし転移性腎癌に対する原発巣切除や転移

巣切除の予後延長効果はサイトカイン時代のものであり[13,14]，分子標的薬時代においてエビデンスはない．また，paraneoplastic syndrome に対して，分子標的薬が有効であったとする報告[15]があるが症例報告レベルである．今回の症例は原発巣切除後に paraneoplastic syndrome としての発熱，高血糖および高 CRP 血症が改善せず，進行性に全身状態が悪化することが予想されたため，転移巣切除の方針となった．

腎癌における骨転移は分子標的時代においても予後不良因子とされている[16,17]が，分子標的薬単独では長期の stable disease（SD）を維持することは困難であったと報告しており[18]，治癒切除が期待できる孤発転移症例にはサイトカイン時代と同様に積極的な外科的切除が第一選択と考えられる．

高 CRP 血症を伴う腎癌はその後の病状が急速に進行する症例があることから，転移巣は切除せずに分子標的薬が導入されるケースも多い．しかし術前および術後補助療法における分子標的薬の明確なエビデンスはなく，術前補助療法施行中に病状が進行し非切除となる症例も存在するため慎重な患者選択が必要となる．本症例は MSKCC 分類[19]で poor risk に該当する予後不良症例であり，厳重経過観察中である．

結　　語

積極的な外科的切除により，paraneoplastic syndrome が術後速やかに消失した腎癌肋骨転移の 1 例を経験した．

文　　献

1）Palapattu GS, Kristo B and Rajfer J : Paraneoplastic syndromes in urologic malignancy : the many faces of renal cell carcinoma.　Rev Urol **4** : 163–170, 2002

2）Makino T, Noguchi Y, Yoshikawa T, et al. : Circulating interleukin-6 concentrations and insulin resistance in patients with cancer.　Br J Surg **85** : 1658–1662, 1998

3）巽　典之，津田　泉，福森達朗，ほか：C-反応性タンパク（CRP）測定の臨床的意義．Readout **19** : 55–61, 1999

4）Tsukamoto T, Kumamoto Y, Miyao N, et al. : Interleukin-6 in renal cell carcinoma.　J Urol **148** : 1778–1781, 1992

5）浜尾　巧，金山博臣，菅　政治，ほか：腎細胞癌におけるインターロイキン 1β（IL-1β），インターロイキン-6（IL-6），腫瘍壊死因子-α（TNF-α）の血清値および遺伝子発現．日泌尿会誌 **85** : 563–570，1994

6）Blay JY, Rossi JF, Wijdenes J, et al. : Role of interleukin-6 in the paraneoplastic inflammatory syndrome associated with renal-cell carcinoma.　Int J Cancer **72** : 424–430, 1997

7）Palgon N, Greenstein F, Novetsky AD, et al. : Hyperglycemia associated with renal cell carcinoma. Urology **28** : 516–517, 1986

8）里見佳昭：腎癌の予後に関する臨床的研究―特に生体側の因子を中心に―．日泌尿会誌 **64** : 195–216，1973

9）Tatokoro M, Saito K, Iimura Y, et al. : Prognostic impact of postoperative C-reactive protein level in patients with metastatic renal cell carcinoma undergoing cytoreductive nephrectomy.　J Urol **180** : 515–519, 2008

10）Motzer RJ, Hutson TE, Tomczak P, et al. : Sunitinib versus interferon alfa in metastatic renal cell carcinoma.　N Engl J Med **356** : 115–124, 2007

11）Escudier B, Eisen T, Stadler WM, et al. : Sorafenib in advanced clear cell renal cell carcinoma.　N Engl J Med **356** : 125–134, 2007

12）Motzer RJ, Hutson TE, Tomczak P, et al. : Overall survival and updated results for sunitinib versus interferon alfa in the first-line toreatment of patients with metastatic renal cell carcinoma.　J Clin Oncol **27** : 3584–3590, 2009

13）Flanigan RC, Mickisch G, Sylvester R, et al. : Cytoreductive nephrectomy in patients with metastatic renal cancer : a combined analysis.　J Urol **171** : 1071–1076, 2004

14）Antonelli A, Zani D, Cozzoli A, et al. : Surgical treatment of metastases from renal cell carcinoma. Arch Ital Urol Androl **77** : 125–128, 2005

15）Karaca H, Lale A, Dikilitas M, et al. : Recovery of paraneoplastic hypercalcemia by sunitinib treatment for renal cell carcinoma : a case report and review of the literature.　Med Oncol **27** : 1023–1026, 2010

16）Beuselinck B, Oudard S, Rixe O, et al. : Negative impact of bone metastasis on outcome in clear-cell renal cell carcinoma treated with sunitinib.　Ann Oncol **22** : 794–800, 2011

17）Patil S, Figlin RA, Hutson TE, et al. : Prognostic factors for progression-free and overall survival with sunitinib targeted therapy and with cytokine as first-line therapy in patients with metastatic renal cell carcinoma.　Ann Oncol **22** : 295–300, 2011

18）向井尚一郎，月野浩昌，後藤崇之，ほか：腎癌骨転移症例に対する集学的治療の検討．泌尿紀要 **59** : 207–212，2013

19）Motzer RJ, Bacik J, Schwartz LH, et al. : Prognostic factors for survival in previously treated patients with matastatic renal cell carcinoma.　J Clin Oncol **20** : 289–296, 2002

(Received on October　3, 2013
Accepted on December 27, 2013)