精索平滑筋肉腫の1例

岩西　利親[1]，谷川　　剛[1]，岸本　　望[1]，林　　拓自[1]*
中川　勝弘[1]，藤田　和利[1]**，今村　亮一[1]，細見　昌弘[1]***
山口　誓司[1]，伏見　博彰[2]，島津　宏樹[2]
[1]大阪府立病院機構大阪府立急性期総合医療センター泌尿器科
[2]大阪府立病院機構大阪府立急性期総合医療センター病理科

LEIOMYOSARCOMA OF THE SPERMATIC CORD : A CASE REPORT

Toshichika Iwanishi[1], Go Tanigawa[1], Nozomu Kishimoto[1], Takuji Hayashi[1], Masahiro Nakagawa[1], Kazutoshi Fujita[1], Ryoichi Imamura[1], Masahiro Hosomi[1], Seiji Yamaguchi[1], Hiroki Shimadu[2] and Hiroaki Fushimi[2]
[1]*The Department of Urology, Osaka General Medical Center*
[2]*The Department of Pathology, Osaka General Medical Center*

Leiomyosarcomas of the spermatic cord are rare tumors which cause significant morbidity and mortality. We report a case of leiomyosarcoma in a 67-year-old man who presented with a left scrotal mass. Left orchiectomy with high ligation of the spermatic cord was performed with clinical diagnosis of scrotal tumor. The pathological examination revealed leiomyosarcoma arising from the spermatic cord. He was free of disease two years postoperatively.

(Hinyokika Kiyo **60**: 299-301, 2014)

Key words: Leiomyosarcoma, Spermatic cord

緒　　言

陰嚢内腫瘍の大部分は精巣腫瘍であり，精巣以外の悪性腫瘍は稀である．精索平滑筋肉腫は，本邦では現在までに自験例を含め，36例が報告されているに過ぎない．今回われわれは，左精索から発生した平滑筋肉腫の1例を経験したので，若干の文献的考察を加えて報告する．

症　　例

患　者：67歳，男性

主　訴：左陰嚢内腫瘤

既往歴：40歳脂肪肝，62歳前立腺肥大症，64歳慢性前立腺炎

家族歴：特記事項なし

現病歴：2011年8月より左陰嚢内に腫瘤を触知．近医受診し，左陰嚢内腫瘍疑われ同年9月に当科紹介受診．左陰嚢内腫瘍に対する加療目的に同年10月に入院となった．

初診時現症：161 cm，63 kg，36.3°C，胸腹部理学所見に異常認めず，左陰嚢内に長径5 cmの無痛性腫瘤を触知した．

初診時検査所見：血液検査では異常なく，検尿でも異常を認めなかった．腫瘍マーカーはAFP 3.2 ng/ml，LDH 160 IU/l，hCG-β 0.1 ng/ml以下，sIL-2R 484 IU/mlと正常であった．

画像所見：超音波検査では，精巣に異常所見を認めず．精巣とは別に精巣頭側に長径5 cmの内部不均一で辺縁不整な充実性の腫瘤を認めた．骨盤MRIで左陰嚢内にT1強調画像で低信号，T2強調画像で高信号な腫瘤を認めた（Fig. 1）．辺縁不整な像からは悪性疾患が疑われた．CT，骨シンチグラフィーでは転移巣を認めなかった．

手術所見：左陰嚢内腫瘍の診断で左高位精巣摘除術を施行．周囲組織への明らかな浸潤は認めなかった．

摘出標本肉眼的所見：腫瘍は長径5 cm灰白色の充実性多房性腫瘤で一部に壊死を伴っていた．精巣，精巣上体に明らかな腫瘍の進展を認めなかった（Fig. 2）．

病理組織学的所見：紡錘形腫瘍細胞が束を形成して錯綜配列を示していた．腫瘍細胞は異型に富み，核分裂像を認めた（Fig. 3）．腫瘍内には壊死も認められた．腫瘍細胞は免疫染色にてSMA（+），desmin（+），CD34（−/+），S-100（−），Mib-1 index 40%であった．体幹側切除断端に腫瘍細胞を認めず，精巣および精巣上体にも腫瘍の浸潤は認めなかった．以上

* 現：住友病院泌尿器科
** 現：大阪大学大学院医学系研究科泌尿器科学
*** 現：大阪府済生会千里病院

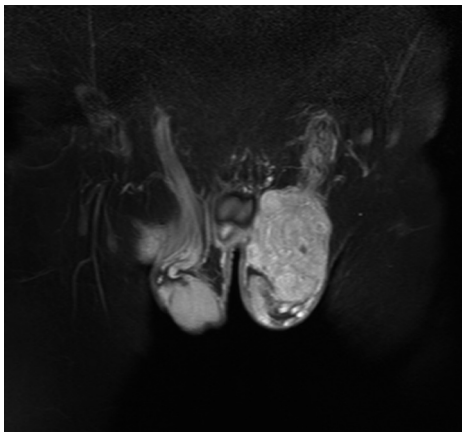

A

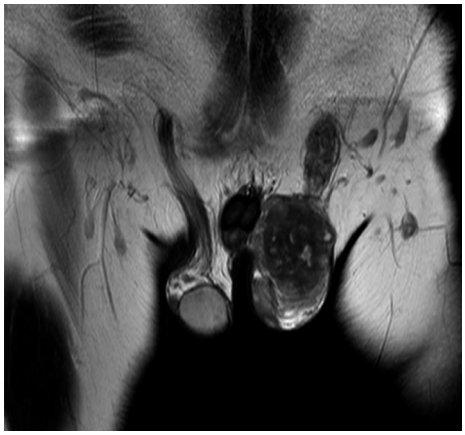

B

Fig. 1. A) T1-weighted image. B) T2-weighted image. Pelvic magnetic resonance imaging (MRI) showed a left scrotal mass.

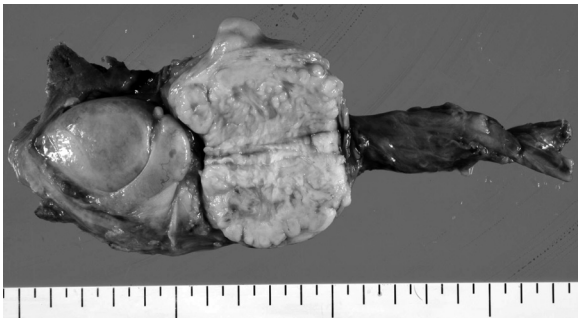

Fig. 2. Macroscopic appearance of resected specimen. The gray yellowish tumor in spermatic cord is clearly separated from the testis and epididymis.

より，精索原発平滑筋肉腫と診断した．

臨床経過：術後，補助療法として放射線療法を勧めたが，患者本人が拒否したため施行せず．術後24カ月が経過した現在も，再発・転移を認めていない．

考　　察

精索腫瘍の70～80％は良性であるが，悪性腫瘍の90％は肉腫である．また，精索平滑筋肉腫は精索肉腫のうち精索脂肪肉腫についで多く，約20％を占める[1]．Rodríguez ら[2]による精索平滑筋肉腫71例を含む，精索肉腫362例についての検討では，精索平滑筋肉腫の疾患特異的生存率は5年生存率が77％，10年生存率が66％とされている．予後不良の組織型としては，平滑筋肉腫と悪性組織球腫であった．

本邦における精索平滑筋肉腫は調べうる限りで自験例を含め36例の報告があった（Table 1）[3~7]．発症年齢は1歳から91歳（中央値58.5歳）と広範囲であった．受診時の腫瘍径は 3 cm から 17 cm（中央値 5 cm）と比較的大きなものが多い．これは，無痛性に増大するものが多く，医療機関の受診が遅れるためと考えられる．

精索平滑筋肉腫の原発巣に対する標準的な治療法は高位精巣摘除術である．しかし，局所再発，リンパ行性転移，血行性転移が問題となる．精索平滑筋肉腫のリンパ行性転移は外腸骨，総腸骨，傍大動脈リンパ節に多く，血行性転移は肺，肝，骨に多い．しかし，リンパ行性転移は血行性転移に比べ稀であるとされる．術後補助療法に関しては，化学療法はいまだ一定の見

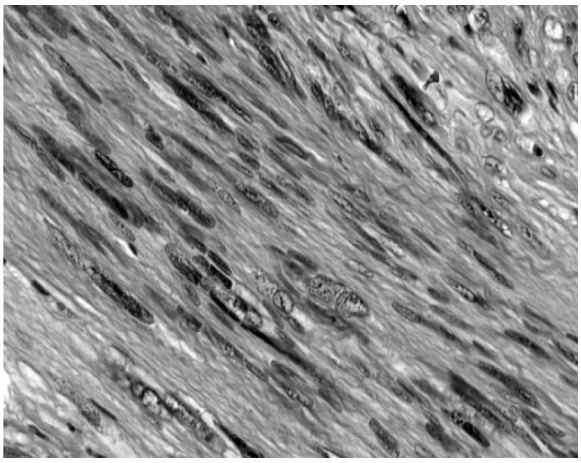

Fig. 3. Microscopic appearance of the tumor. The tumor showed fascicles of spindle cells (HE, ×100).

Table 1. 37 cases of leiomyosarcoma of the spermatic cord in Japan

年齢中央値	58.5歳（1-91歳）	
部位	右8（22.2％）/左28（77.8％）	
最大径　中央値	5.0 cm（3-17 cm）	
主訴	無痛性陰嚢腫瘤	34（94.5％）
	疼痛性陰嚢腫瘤	2（5.5％）
手術療法	高位精巣摘除術	32（88.9％）
	腫瘍切除術	4（11.1％）
	外陰部全摘除術	1（2.8％）
術後補助療法	放射線療法	11（30.6％）
	放射線＋化学療法	4（11.1％）
	化学療法	8（22.2％）

解が得られておらず治療効果に乏しいとする報告も散見される[8]．一方で，術後放射線療法に関しては精索平滑筋肉腫に限った報告ではないものの，Caton[9] らは傍精巣肉腫14例中，術後放射線療法を併用した6例では局所再発を認めなかったと報告している．また，Fagundes[10] らは精索肉腫18例中，術後放射線療法を併用した9例で再発を認めなかったが，手術単独の9例では37％に局所再発を認めたと報告している．

Ballo ら[11]によると精索肉腫の10年局所再発率は腫瘍の大きさが5 cm 未満で約17％，5 cm 以上で約42％としている．5 cm 以上で有意に局所再発率は高く，発見時の腫瘍径が比較的大きなものが多いことを考えると，術後放射線療法の有効性が期待される．照射範囲に関しては，精索肉腫は全般的に内鼠径輪から骨盤腔に広がる傾向があるため，患側陰嚢から鼠径部，骨盤腔にかけて 60～65 Gy の照射が推奨される[11]．

自験例は腫瘍径が 5 cm であり，術後放射線療法について勧めたものの，放射線療法に伴う腸管障害などの合併症を気にされ拒否されたため，今後も厳重な経過観察が必要である．外来でのフォローとしては，胸部レントゲン，CT，症状を認める場合は骨シンチグラフィーでの精査が推奨されている[1]．

結　　語

精索平滑筋肉腫の1例を経験したので報告した．本症例は本邦における36例目である．

文　　献

1）Rodríguez D and Olumi AF : Management of spermatic cord tumors. Ther Adv Urol **4** : 325–334, 2012
2）Rodríguez D, Barrisford GW, Sanchez A, et al. : Primary spermatic cord tumors : disease characteristics, prognostic factors, and treatment outcomes. Urol Oncol **32** : 19–25, 2014
3）高羽夏樹，細見昌弘，関井謙一郎，ほか：精索平滑筋肉腫の1例．日泌尿会誌 **37**：191–193，1991
4）永江浩史，鈴木和雄，藤田公生，ほか：精索平滑筋肉腫の1例．日泌尿会誌 **44**：905–906，1998
5）吉井　隆，芹沢好夫，針生恭一，ほか：精索平滑筋肉腫の1例．日泌尿会誌 **48**：225–227，2002
6）牧野哲也，細野智子，田中智章，ほか：精索平滑筋肉腫の2例．日泌尿会誌 **52**：895–897，2006
7）田上隆一，井崎博文，中西良一，ほか：精索の巨大平滑筋肉腫の1例．日泌尿会誌 **53**：497–500，2007
8）Glenn J, Kinsella T, Glatstein E, et al. : A randomized trial of adjuvant chemotherapy in adults with soft tissue sarcomas of the head and neck, beast and trunk. Cancer **55** : 1206–1214, 1985
9）Catton CN, Cumings BJ, Fornasier V, et al. : Adult paratesticular sarcomas : a review of 21 cases. J Urol **146** : 342–345, 1991
10）Fagundes MA, Zietman AL, Althausen AF, et al. : The management of spermatic cord sarcoma. Cancer **77** : 1873–1876, 1996
11）Ballo MT, Zagars GK, Pisters PWT, et al. : Spermatic cord sarcoma : outcome, patterns of failure and management. J Urol **166** : 1306–1310, 2001

(Received on November 19, 2013
Accepted on February 24, 2014)