長期尿管ステント留置により生じた右外腸骨動脈尿管瘻の１例

橋本　士，清水　信貴，豊田　信吾，齋藤　允孝
山本　豊，南　高文，林　泰司，辻　秀憲
野沢　昌弘，吉村　一宏，石井　徳味，植村　天受
近畿大学医学部泌尿器科

URETERO-EXTERNAL ILIAC ARTERY FISTULA WITH LONGTERM INDWELLING OF URETERAL STENT

Mamoru Hashimoto, Nobutaka Shimizu, Shingo Toyoda, Yoshitaka Saito, Yutaka Yamamoto, Takafumi Minami, Taiji Hayashi, Hidenori Tsuji, Masahiro Nozawa, Kazuhiro Yoshimura, Tokumi Ishii and Hirotsugu Uemura
The Department of Urology, Kinki University Faculty of Medicine

We report a case of a patient with a fistula between the right ureter and external iliac artery. The patient was a 75-year-old woman who had undergone abdominal radical hysterectomy for uterine cancer, and whole pelvis radiotherapy for right external iliac lymph node metastasis. Her post-operative course was complicated by hydronephrosis of the right kidney, which was treated by the insertion of a double-J stent. While removing the frequently obstructed double-J stent after percutaneous nephrostomy, arterial hemorrhage occurred from the external urethral meatus. Computed tomographic scan demonstrated right ureteral external iliac artery fistula formation located adjacent to the pseudoaneurysm. The patient was treated successfully with endovascular stent grafting and has showed no episode of hematuria since then.

(Hinyokika Kiyo **60**: 269-273, 2014)

Key words: Uretero-arterial fistula, Ureteral stent

緒　言

動脈尿管瘻は間欠的に多量の血尿をきたし致命的となる疾患である．尿管カテーテル長期留置，骨盤内手術後，放射線治療後が主要なリスクファクターである．今回，われわれは長期尿管ステント留置，外腸骨動脈尿管瘻による大量出血を呈した症例を経験したので，若干の文献的考察を加え報告する．

症　例

患　者：75歳，女性

主　訴：右側腹部痛

既往歴：2002年10月，子宮体癌に対して広範子宮全摘術，両側付属器切除術を施行した（類内膜腺癌）．

2003年11月～2004年６月にパクリタキセル，カルボプラチンをもちいた化学療法を施行した．

2006年左乳癌に対して全摘術，EC 療法（エピルビシン＋シクロホスファミド）を施行した．

2007年10月の MRI で右外腸骨リンパ節に腫脹を認め子宮体癌の転移と診断し，全骨盤内照射（66.4 Gy/36回）を施行した．

2010年９月の造影 CT で右外腸骨リンパ節の尿管圧迫による水腎症を認め，D-J ステントを挿入し，以降８週間ごとに定期交換を施行した．

2011年６～12月までエンドキサン内服を施行した．

家族歴：特記事項なし

現病歴：2012年１月頃から D-J ステントの閉塞，排尿困難を繰り返し認めた．10月初旬より近医泌尿器科で急性腎盂腎炎と診断され，入院加療されていた．入院中，尿道口より D-J ステント先端の脱出を認めたため，入れ替え目的に当院紹介となった．入れ替え時に膀胱内から多量の凝血塊の流出，右側腹部痛の増強を認めたため精査加療目的に当院へ転院となった．

初診時検査所見：

末梢血；WBC：9,000/μl，RBC：280×10^4/μl，Hb：8.5 g/dl，Plt：25.2×10^4/μl

生化学；TP：6.2 g/dl，Alb：3.0 g/dl，AST：15 IU/l，ALT：10 IU/l，ALP：221 IU/l，LDH：212 U/l，BUN：20 mg/dl，Cre：1.11 mg/dl，Ca：8.9 mg/dl，CRP：3.998 mg/dl

尿検査；比重1.007，蛋白２＋，潜血３＋，赤血球≧100/HPF，白血球≧100/HPF，細菌３＋

初診時画像所見：腹部骨盤 CT では右腎盂の拡張と右外腸骨動脈転移リンパ節による尿管の巻き込みが認

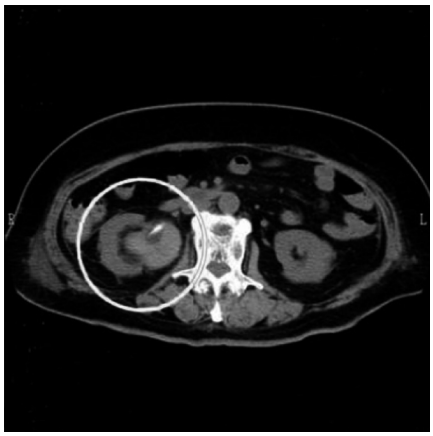

a

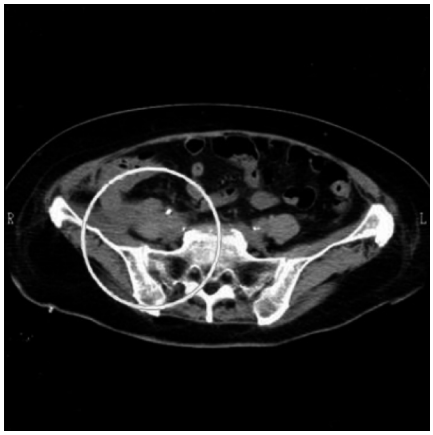

b

Fig. 1. a : CT. Right hydronephrosis is demonstrated. b : CT. A ureteral stent shows high density in the right external lymph node metastasis.

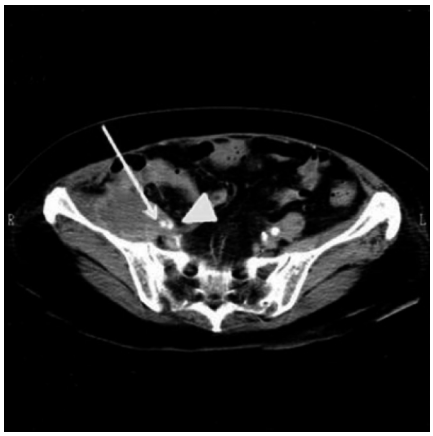

a

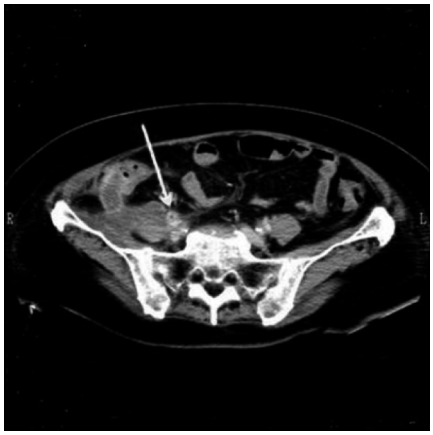

b

Fig. 3. a : Contrast enhanced CT. CT scan showing external iliac artery (arrow) and the pseudoaneurysm (arrowhead). b : Contrast enhanced CT. An area around the ureteral stent appeared to be enhanced.

められた（Fig. 1）.

入院後経過：入院3日目のエコーにて右水腎症の増悪を認めたため，腎瘻造設術を施行した．透視にて著明な右水腎症を認めた（Fig. 2）．入院5日目にトイレで腹圧をかけた際に腎瘻造設部より出血し，血圧低下と意識消失を認めた．腎瘻造設時の腎損傷を疑い，造影CTを撮影したが，明らかな出血源の特定には至らなかった．血圧が安定し，意識清明となったため経過観察の方針とした．入院7日目に右腎瘻造設に伴い，不要となった右D-Jステントの抜去を施行した．抜去の際に右腎瘻，外尿道口より大量の鮮血の流出を認め，ショック状態となり，再度造影CTを撮影した．造影CTにて右腎盂内の血腫は増大傾向を認めた．右外腸骨動脈に仮性瘤を認め，その近傍の尿管周囲に造影剤の漏出を認めた（Fig. 3）．以上より右外腸骨動脈と尿管に瘻孔を形成した可能性があるとして緊急血管造影を施行する方針とした．血管造影にて内腸骨動脈分岐より15 mm遠位の外腸骨動脈に仮性瘤を認め，これは造影CTで尿管周囲に造影剤の漏出を認めた部位と一致した（Fig. 4a）．右大腿動脈から胆管用covered stent（Fluency® 8×60 mm）を瘤を塞ぐ形で外腸骨動脈に留置した（Fig. 4b）．術後より抗凝固療法を開始し，血尿を認めず経過している．

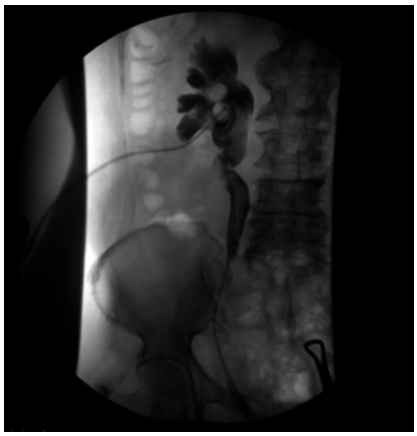

Fig. 2. Fluoroscopic image. Fluoroscopic image showed severe hydronephrosis.

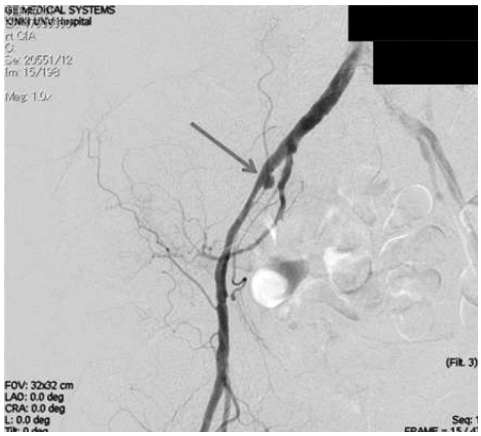

a

b

Fig. 4. a：Angiography. Angiography demonstrates a pseudoaneurysm (arrow) in the right iliac artery. b：Angiography. After deployment of the biliary covered stent (Fluency® 8×60 mm). Angiography shows occlusion of the right iliac artery by stent graft (between the arrowheads).

考　　察

動脈尿管瘻は突発的に間欠的な大量の血尿を呈し，ときに致死的となる疾患である[1]．われわれの検索しうる限りでは自験例を含め本邦で59例が報告されている（Table 1）．平均年齢69歳，骨盤内手術の既往は56/59例，放射線照射の既往は22/59例，ステント留置は43/52例で平均留置期間は34.8カ月であった．動脈尿管瘻の主要なリスクファクターは骨盤手術の既往，放射線治療，尿管カテーテルの長期留置の3つであり，他に後腹膜線維症，人工血管置換術後，大動脈や腸骨動脈瘤なども報告されている．上記の3つのリスクファクターのうち2つ以上を併せもつ症例は59例中47例（79%）認め，多因子となるほど本疾患を発症するリスクは上がると考えられる．発生機序は，手術や放射線などにより，尿管と腸骨動脈の交差部分で線維化，癒着が生じ，そこに尿管ステントの物理的刺激と動脈の拍動による圧が慢性的，持続的に動脈壁，尿管壁双方へ加わり，動脈壁の壊死が生じ仮性動脈瘤，瘻孔形成につながると考えられている[2~5]．画像診断では指摘困難なことが多く，CT の検出感度は50%[6]，逆行性尿路造影は45～60%[7,8]，血管造影では23～41%とされている[6,7]．われわれの検索では骨盤手術または放射線治療後に尿管狭窄が著明となり尿管ステント抜去不能または挿入を余儀なくされ本疾患を発症した症例は56例中45例（80%）認めた．その内，留置期間が判明している43例で検討すると半年以上留置している症例は43例中34例（79%）認めた．半年以上留置している症例では特に本疾患に留意する必要がある．骨盤手術または放射線治療後の尿管カテーテル挿入例で血尿を呈した場合には本疾患を鑑別の1つとして考慮することが重要である．また，画像診断で検出困難であるため，本症例と同様に上記既往と仮性動脈瘤が尿管に近接した所見を認めた際には積極的に治療に踏み切る必要があると思われる．

治療方法に関しては2000年以前の12例中11例（91%）で腎尿管全摘，バイパス術，動脈のパッチ閉鎖術などが報告されており，開腹手術などが主体であった．2000年以降は47例中30例（63%）でステントグラフトによる血管内治療を第一選択としていた．手術，放射線治療の既往があり本疾患を発症する症例が多く，強い癒着が予想されるため，開腹手術よりも血管内治療は今後も増えていくと思われる．ただ，ステントグラフトで問題となるのは感染である．感染を合併した動脈瘤に対してステントグラフト留置と抗生剤の使用により治療できたとの報告もあるが，留置グラフトへの感染は致死的となる可能性があるため適応は慎重に考慮する必要がある[9]．本症例では術前に急性腎盂腎炎を発症しており，完全な無菌であるとは言い難かった．救命のためには血管内治療はやむをえなかったが，術後感染徴候が顕著になった場合には開腹手術への移行は常に念頭におくべきである[9]．本症例では幸いにも抗生剤加療のみで感染徴候は消失したが，そのような可能性があることも常に念頭におくことが重要であると考えた．また，現在わが国に腸骨動脈などの末梢動脈の止血用に認可されている血管用ステントグラフトはなく，やむなく胆道用のカバードステントを使用している状況である[10]．このため本症例でも胆管用ステントグラフトが使用された．

結　　語

動脈尿管瘻は間欠的な出血のため画像診断での病巣指摘は困難なことが多く，手術，放射線治療，尿管ステント留置の既往，大量出血，仮性瘤を認めた場合には本疾患を疑い治療に踏み切る必要があると考えられた．

Table 1.　Case of uretero-external iliac artery fistula in Japan

報告書	報告年	年齢	性別	疾患	治療の既往	尿管ステント留置期間(月)	動脈瘤の有無	治療
谷川ら	1987年	71	M	直腸癌	骨盤内臓器全摘，両側尿管皮膚瘻	6	なし	左腎尿管全摘，両側総腸骨動脈・大動脈結紮，バイパス術
高山ら	1989年	64	M	直腸癌	骨盤内臓器全摘	5	あり	左腎尿管全摘，パッチ閉鎖
石川ら	1991年	60	M	S状結腸癌	骨盤内臓器全摘，回腸導管造設	1.5	なし	尿管再吻合，人工血管置換
石川ら	1991年	73	M	膀胱癌	膀胱全摘，尿管皮膚瘻	16	なし	大動脈パッチ閉鎖，左腎瘻造設
南出ら	1993年	73	M	腹部大動脈瘤	人工血管置換	なし	あり	右腎尿管全摘，動脈瘤摘出
塚本ら	1995年	65	M	膀胱癌	膀胱全摘，尿管皮膚瘻	16	なし	左腎尿管全摘
粟倉ら	1997年	69	M	直腸癌	骨盤内臓器全摘，両側尿管皮膚瘻，人工肛門造設	2	なし	瘻孔閉鎖，尿管部分切除
高橋ら	1997年	85	M	前立腺癌	尿管皮膚瘻	18	なし	尿管結紮
川端ら	1998年	60	F	子宮頸癌	子宮全摘，放射線照射	28	あり	左腎尿管全摘，動脈瘤縫合閉鎖
田中ら	1998年	69	M	直腸癌	直腸切除	72	なし	右腎尿管全摘
柴田ら	1999年	65	F	子宮頸癌	広範子宮全摘，放射線治療	2	あり	血管塞栓，バイパス術
中嶋ら	1999年	72	M	膀胱癌	膀胱全摘，両側尿管皮膚瘻	なし	なし	経過観察
細川ら	2001年	69	F	子宮頸癌	広範子宮全摘，放射線照射	36	あり	血管ステント
Matsui ら	2001年	71	F	子宮頸癌	広範子宮全摘，放射線照射	36	あり	血管塞栓
山崎ら	2001年	72	M	直腸癌	直腸切除，放射線照射	96	なし	血管ステント
有澤ら	2001年	59	F	子宮頸癌	子宮全摘，放射線照射	9	なし	バイパス術
Inoue ら	2002年	73	F	子宮頸癌	骨盤内臓器全摘，放射線照射，尿管皮膚瘻	15	なし	尿管塞栓
白子ら	2002年	86	M	左内腸骨動脈瘤	なし	なし	あり	瘤壁縫合
石井ら	2003年	61	M	直腸癌，膀胱癌	直腸切除，膀胱全摘，尿管皮膚瘻	なし	なし	血管塞栓，バイパス術
Yamasaki ら	2004年	76	M	膀胱癌	膀胱全摘，回腸導管造設	7	なし	血管ステント
小松ら	2004年	64	M	膀胱癌	膀胱全摘，回腸導管造設	4	なし	血管塞栓，バイパス術
山下ら	2005年	77	M	膀胱癌	膀胱全摘，両側尿管皮膚瘻	9	あり	バイパス術
楠田ら	2005年	81	M	膀胱癌	膀胱全摘，尿管皮膚瘻	96	なし	血管ステント
楠田ら	2005年	66	F	放射線膀胱炎	尿管皮膚瘻	6	なし	左腎尿管全摘
安東ら	2006年	37	M	直腸癌	直腸切除，放射線照射	48	なし	血管ステント，腎瘻造設
棚瀬ら	2006年	79	M	小腸悪性リンパ腫	小腸切除	0.75	あり	血管ステント
棚瀬ら	2006年	78	M	膀胱癌	膀胱全摘，尿管皮膚瘻	12	あり	血管ステント
岡田ら	2007年	70代	M	膀胱癌	膀胱全摘	期間不明	なし	血管ステント
中本ら	2007年	60代	F	子宮頸癌	広範子宮全摘	26	あり	血管塞栓，バイパス術
狩野ら	2007年	57	M	直腸癌	骨盤内臓器全摘，回腸導管造設	1	あり	バイパス術
金子ら	2008年	48	M	大腸癌	S状結腸切除，右尿管合併切除，骨盤内全摘	8	あり	血管ステント
福本ら	2008年	84	M	膀胱癌	膀胱全摘，尿管皮膚瘻	48	あり	人工血管置換，左腎摘出
Araki ら	2008年	70	F	膀胱癌	膀胱全摘，尿管皮膚瘻	19	あり	血管ステント
Araki ら	2008年	70	M	直腸癌	直腸切除，放射線照射	24	あり	血管ステント
藤田ら	2009年	76	M	膀胱癌	膀胱全摘，尿管皮膚瘻	36	あり	皮膚瘻圧迫
Yamasaki ら	2010年	72	M	直腸癌	直腸切除，放射線照射	96	なし	血管ステント留置
福家ら	2010年	65	F	右尿管結石	ESWL	12	なし	血管ステント留置
西山ら	2010年	71	M	膀胱癌	尿管皮膚瘻	期間不明	なし	血管ステント留置
小川ら	2010年	88	F	子宮頸癌	手術，放射線照射	期間不明	なし	血管ステント
小川ら	2010年	76	F	子宮頸癌	手術，放射線照射	53	なし	血管ステント
渡辺ら	2011年	68	F	子宮癌	子宮全摘，放射線照射	なし	なし	血管ステント留置
乾ら	2011年	不明	F	子宮頸癌	骨盤内臓器全摘，放射線照射，尿管皮膚瘻	なし	なし	バイパス術
乾ら	2011年	不明	F	子宮癌	子宮全摘，放射線照射	36	なし	右腎尿管全摘除，バイパス術

佐藤ら	2011年	37	M	直腸癌	直腸切除，放射線照射	15	なし	血管ステント，バイパス術
佐藤ら	2011年	72	M	直腸癌	直腸切除，放射線照射	96	なし	血管ステント
佐藤ら	2011年	73	F	子宮頸癌	子宮全摘，膀胱三角部切除，両側尿管再吻合，放射線照射	15	なし	血管ステント
佐藤ら	2011年	77	F	子宮頸癌	広範子宮全摘，放射線照射	24	なし	血管ステント
高山ら	2011年	45	M	上行結腸癌，膀胱癌	上行結腸切除，膀胱全摘，尿管皮膚瘻	11	なし	血管ステント
青野ら	2011年	60代	F	直腸癌	直腸切除	2	あり	血管ステント
小松ら	2012年	79	F	後腹膜線維症	ステロイド治療	3	なし	瘻孔切除，動脈，尿管端吻合
Yuki ら	2012年	74	F	子宮頸癌	広範子宮全摘術，放射線照射	18	あり	血管塞栓
玉石ら	2012年	71	F	尿路系疾患	尿路系手術	なし	なし	血管ステント
池城ら	2012年	75	F	膀胱癌	膀胱全摘，尿管皮膚瘻	不明	なし	尿管ステント
池城ら	2012年	81	M	膀胱癌	膀胱全摘，尿管皮膚瘻	不明	なし	血管ステント
池城ら	2012年	不明	不明	膀胱癌	膀胱全摘，尿管皮膚瘻	不明	なし	血管ステント
加藤ら	2012年	51	M	直腸癌	骨盤内臓器全摘，回腸導管造設，両側腎瘻造設	両側腎瘻留置	なし	血管ステント
御厨ら	2012年	79	M	腹部大動脈瘤	Y型人工血管留置	なし	あり	血管ステント
上野ら	2013年	65	F	直腸癌	直腸切除	期間不明	あり	血管ステント
橋本ら	2013年	75	F	子宮体癌	子宮全摘，両側付属器切除，放射線照射	24	あり	血管ステント

本論文の要旨は第224回日本泌尿器科学会関西地方会に於いて発表した.

文　　献

1）Madoff DC, Gupta S, Toombs BD, et al.: Arterio-ureteral fistulus: a clinical, diagnostic, and therapeutic dilemma. Am J Roentgenol **182**: 1241–1250, 2004

2）Puppo P, Perachino M, Ricciotti G et al.: Ureteroarterial fistula: a case report. J Urol **148**: 863–864, 1992

3）Kim DH, Mahdy A, Mundra V, et al.: Ureteroarterial fistula. Case Report Med **2009**: 326–969, 2009

4）Kerns DB, Darcy MD, Baumann DS, et al.: Autologous vein-covered stent for the endovascular management of an iliac artery-ureteral fistula: case report and review of the literature. J Vasc Surg **24**: 680–686, 1996

5）Himmel PD and Hassett JM: Radiation-induced chronic arterial injury. Semin Surg Oncol **12**: 225–247, 1986

6）Krambeck AE, DiMarco DS, Gettman MT, et al.: Ureteroiliac artery fistula: diagnosis and treatment algorithm. Urology **66**: 990–994, 2005

7）Vandersteen DR, Saxon RR, Fuchs E, et al.: Diagnosis and management of ureteroiliac artery fistula: value of provocative arteriography followed by common iliac artery embolization and extraanatomic arterial bypass grafting. J Urol **158**: 754–758, 1997

8）Batter SJ, McGovern FJ, Cambria RP, et al.: Ureteroarterial fistula: case report and review of the literature. Urology **48**: 481–489, 1996

9）御厨彰義，保科克行，加藤雅明，ほか：尿管動脈瘻と吻合部動脈瘤への血管内治療の1例．日心臓血管外会誌 **41**：144–147，2012

10）青野祥司，菅原敬文，酒井伸也，ほか：腸骨動脈尿管瘻に対しステントグラフトを用いて治療した1例．臨放線 **56**：219–223，2011

(Received on October 28, 2013
Accepted on February 10, 2014)