急性陰嚢症を契機に発見された精巣腫瘍の1例

星山　文明，百瀬　　均，喜馬　啓介
藤本　　健，小野　隆征，大山　信雄
独立行政法人地域医療機能推進機構星ヶ丘医療センター

A CASE OF TESTICULAR TUMOR PRESENTING WITH ACUTE SCROTUM

Fumiaki Hoshiyama, Hitoshi Momose, Keisuke Kiba,
Ken Fujimoto, Takamasa Ono and Nobuo Oyama
The Department of Urology, Hoshigaoka Medical Center

A 37-year-old man visited our hospital with a chief complaint of sudden onset of right scrotal pain. Because spermatic cord torsion was suspected, an exploratory incision was made. There was no spermatic cord torsion, but an induration was palpated in a part of the right testis. Because a testicular tumor was strongly suspected, right high orchiectomy was performed. The histopathological diagnosis was a pT1 seminoma. Our experience with this case suggests that testicular tumor should be considered in the differential diagnoses of acute scrotum.

(Hinyokika Kiyo **60**: 401-403, 2014)

Key words: Acute scrotum, Testicular tumor

緒　　言

精巣腫瘍は無痛性陰嚢腫大を呈することが多く，疼痛を来たすことは比較的稀であり，吉田らによると有痛性のものは6.9%に過ぎないと報告されている[1]．今回，急性陰嚢症の診断にて施行された緊急手術中に，精巣腫瘍が明らかとなった1例を経験したので報告する．

症　　例

患　者：37歳，男性．

主　訴：右陰嚢部痛．

既往歴：1年前に右精巣上体炎の既往があるも詳細不明．

現病歴：数日前より右陰嚢内容の違和感を認めた．早朝時就寝中に突然痛みが激しくなったため，午前5時に当院の泌尿器科救急外来を受診した．

初診時現症：体温 37.4°C．右陰嚢皮膚に発赤を認めず，陰嚢内容は挙上していた．強い疼痛のため十分な触診が困難であったが，精巣は弾性硬で圧痛を認め，精巣上体は弾性軟，やはり圧痛を認めた．精巣を挙上することで疼痛の軽減は得られなかった．右挙睾筋反射は消失していた．

検査所見：血液生化学検査では白血球数が9,100/μlと軽度増多を認めたが，CRP 0.17 mg/dl，LDH 185 U/lと異常値を認めず，尿沈渣にも異常所見は認められなかった．なお後述のごとく術中に精巣腫瘍が疑われた時点で採取した血液中の腫瘍マーカーは，AFP 3 ng/ml，β-HCG 0.1 ng/mlと正常値であった．

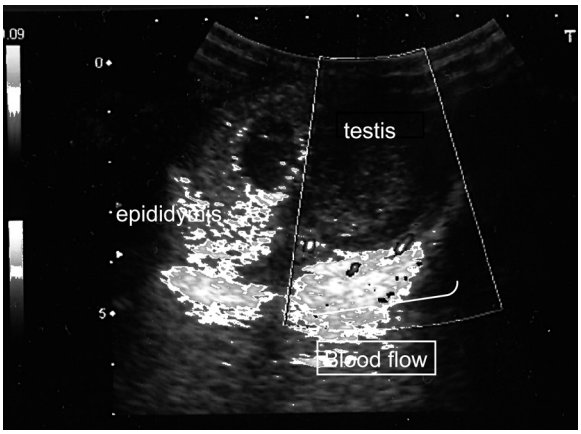

Fig. 1. Power Doppler ultrasonography demonstrated a relatively low echogenic right testis without blood flow and isoechoic epididymis with blood flow.

超音波検査所見：右精巣は低エコーを示し，一部モザイク様で壊死性変化が疑われたが，後に再考すると腫瘍性病変をとらえていた可能性があった．パワードプラー法では精巣周囲に血流を認めるものの，精巣実質には血流が確認できなかった（Fig. 1）．

臨床症状および検査所見から精索捻転を否定しえず，発症からの時間経過は5時間程度であり精巣の救済が可能と考えられたため，急性陰嚢症の診断のもと，全身麻酔下に試験切開を施行した．

手術所見：全身麻酔に際して使用した筋弛緩薬の影響かもしれないが，執刀開始時には右陰嚢内容の挙上

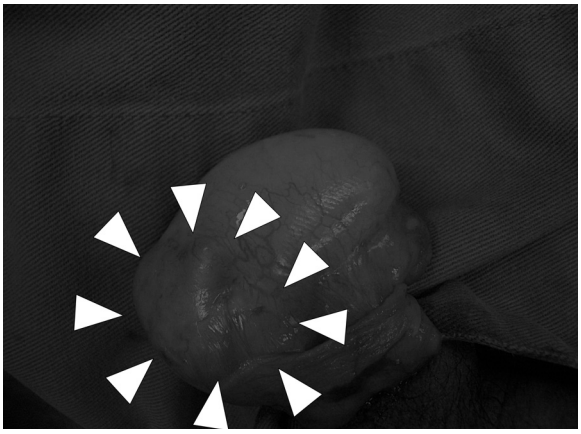

Fig. 2. Surgical exploration revealed stony hard yellow lesion on the testis (arrow), that was highly indicative of the presence of a tumor.

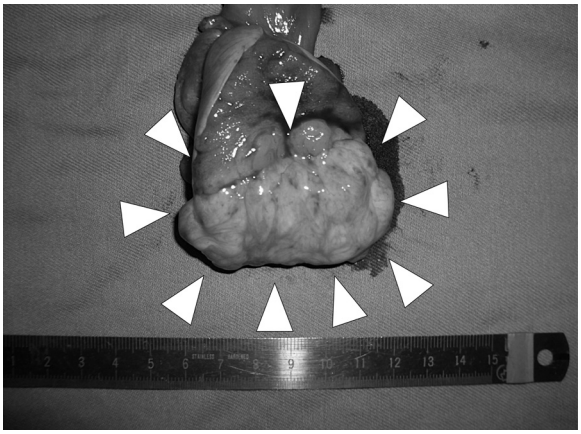

Fig. 3. The tumor (arrow) was white and homogenous. Neither bleeding nor necrotic lesions were observed.

は解除されていた．右陰嚢切開を行い陰嚢内容を脱転させると，精索には捻転が認められず，精巣上体にも異常を認めなかった．精巣の一部に淡黄色・石様硬の腫瘤を認め（Fig. 2），触診・視診より精巣腫瘍と考えられた．全身麻酔下に手術を行っていたため，配偶者に病状説明を行い，同意を得られたため，術式を右高位精巣摘除術に変更した．右精巣の腫瘍は 3.5×3×3 cm で，割面は白色・充実性で出血や壊死所見は認められなかった（Fig. 3）．また，正常精巣組織は腫瘍により軽度圧排されているものの，肉眼的に内部に虚血性変化や壊死組織を認めなかった．

病理組織学的所見：小円形腫瘍細胞が，リンパ球を伴って二相性パターンで胞巣状に増殖を示す典型的なセミノーマ像であり，梗塞などの虚血性変化・壊死所見は見られず，また他の組織型の混在は確認されなかった（Fig. 4）．正常精巣組織は腫瘍による圧排により萎縮していた．また，精索や白膜への腫瘍浸潤を認めず，腫瘍細胞の脈管侵襲も認められなかった．以上の病理組織学的所見と術後に施行した全身検索の結果

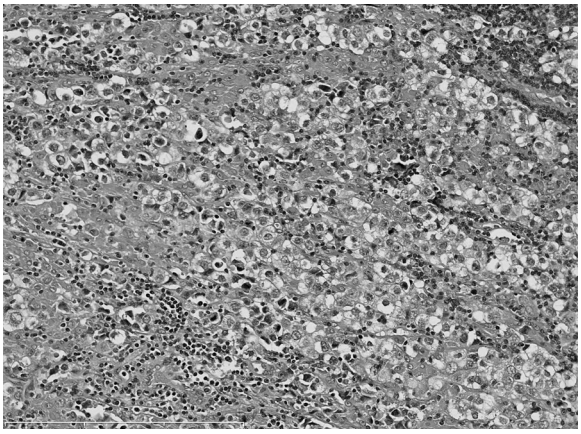

Fig. 4. Pathological findings of testicular tumor compatible with seminoma (HE stain : × 200).

から，セミノーマ，pT1N0M0，ステージⅠと診断し，追加治療を行うことなく経過観察とした．術後 4 年目の現在，再発・転移を認めていない．

考　　察

急性陰嚢症は，局所あるいは全身症状を伴った急性に発症する陰嚢ないし陰嚢内容の有痛性腫大を来たす疾患群の総称である[2]．この疾患群には，精索捻転症，陰嚢内付属小体捻転症，急性精巣上体炎，精巣炎，鼠径ヘルニア，陰嚢水腫，外傷，腫瘍，精索静脈瘤，精液瘤などがある[3]．

急性陰嚢症に占める各疾患の頻度は諸家の報告によって異なるが，竹澤ら[4]によると急性陰嚢症における腫瘍の占める割合は 5 %程度といわれており，また西村ら[5]によると50例の手術を要した急性陰嚢症のうち，精索捻転症 24 例（48%），陰嚢内血腫 11 例（22%），陰嚢内付属小体捻転症 9 例（18%），急性精巣上体炎 4 例（8 %），精巣腫瘍内出血 2 例（4 %）であったと報告しており，急性陰嚢症の原因として，精巣腫瘍は比較的稀な疾患である．過去30年間にわたり医中誌 Web あるいは PubMed にて陰嚢症×精巣腫瘍×成人，あるいは精索捻転×精巣腫瘍×成人のキーワードで英語・日本語での文献検索を行ったところ，急性陰嚢症を契機に発見された成人精巣腫瘍症例は21例あり，この内14例は精索捻転を伴っていた．

急性陰嚢症を呈した精巣腫瘍症例における疼痛の発生機序として，精巣腫瘍捻転[6]，腫瘍内出血[7]，腫瘍の壊死による炎症[8]精巣腫瘍の破裂[9]，壊死腫瘍の感染[10]などが報告されている．自験例では疼痛の原因となるような肉眼的・病理組織学的所見を認めなかったが，上に挙げた疼痛の発生機序の内，精巣腫瘍捻転のみは否定出来ない．術前の理学的所見は捻転に矛盾しないものであり，また麻酔による筋弛緩の結果として開創時には捻転が自然整復していた可能性もある．

一般的に精索捻転は思春期頃までの発症が多く，成人例は稀であると考えられているが，全精索捻転の34％は成人例だという報告もある[11]．また，精巣腫瘍は無痛性であることが多く，精巣の有痛性腫大を呈するものは6.9％であるという報告[1]がある一方で，精巣腫瘍患者の約24～49％が精巣痛を伴っていたとする文献もある[12,13]．すなわち，精索捻転を小児に特有な疾患であると思い込まないことと，有痛性であることは精巣腫瘍を否定するものではないということを再認識しておく必要があると考えられた．

結　　語

急性陰嚢症を契機に発見された精巣腫瘍の1例を経験した．急性陰嚢症の診断・治療は時間的な制約があり，診断に迷った際は緊急手術を行うことに変わりはないが，鑑別疾患の1つとして精巣腫瘍を念頭に置くことの重要性を再認識した．

この論文の要旨は第210回日本泌尿器科学会関西地方会で発表した．

文　　献

1）吉田一成，川上達央，野村一雄，ほか：睾丸腫瘍の臨床統計．泌尿紀要 **33**：1396-1403，1987
2）Melekos MD, Asbach HW, Markou SA, et al.: Etiology of acute scrotum in 100 boys with regard to age distribution. J Urol **139**: 1023-1025, 1988
3）Francis XS and Mark FB: Abnormalities of the testes and scrotum and their surgical management. In: Campbell-Walsh Urology. Edited by Alan JW, Louis RK, Andrew CN, et al. 9th ed, pp 3761-3798, Elsevier-Saunders, Philadelphia, 2007
4）竹澤　豊，柴田康博，岡村圭吾，ほか：急性陰嚢症の臨床的検討．北関東医 **46**：155-160，1996
5）西村憲二，難波行臣，野澤昌弘，ほか：急性陰嚢症50例の臨床的検討―特に精索捻転症を中心に―．泌尿紀要 **42**：723-727，1996
6）竹下英毅，千葉浩司，北山沙知，ほか：急性陰嚢症を契機に発見された陰嚢内腫瘤の2例．日泌尿会誌 **99**：698-702，2008
7）原田吉将，藤本佳則，竹内敏視，ほか：急性陰嚢症として発見された睾丸腫瘍の1例．泌尿紀要 **35**：1243-1245，1989
8）Parra Muntaner L, Sanchez Merino JM, Lopez Pacios JC, et al.: Acute scrotum secondary to testicular tumor. Arch Esp Urol **55**: 71-73, 2002
9）高松正武，大枝忠史，真鍋大輔：急性陰嚢症（精巣破裂）で発症した進行精巣癌の1例．尾道市民病院誌 **17**：141-144，2001
10）金子　剛，白川　洋，小堺紀秀，ほか：ガス産生菌の感染により急性陰嚢症を呈した精巣腫瘍の1例．泌尿紀要 **55**：729-731，2009
11）Witherington R and Jarrell TS: Torsion of the spermatic cord in adults. J Urol **143**: 62-63, 1990
12）Toklu C, Ozen H, Sahin A, et al.: Factors involved in diagnostic delay of testicular cancer. Int Urol Nephrol **31**: 383-388, 1999
13）Wilson JP and Cooksey G: Testicular pain as the initial presentation of testicular neoplasms. Ann R Coll Surg Engl **86**: 284-288, 2004

(Received on January 7, 2014
Accepted on April 1, 2014)