Von Hippel-Lindau 病腎癌におけるラジオ波焼灼術の検討

波越　朋也[1]，島本　　力[1]，辛島　　尚[1]，亀井麻依子[2]
福原　秀雄[1]，深田　　聡[1]，佐竹　宏文[1]，蘆田　真吾[1]
山崎　一郎[1]，鎌田　雅行[1]，井上　啓史[1]，山西　伴明[3]
小川　恭弘[3]，伊藤　悟志[4]，執印　太郎[1]
[1]高知大学医学部泌尿器科学教室，[2]国立病院機構高知病院泌尿器科
[3]高知大学医学部放射線医学教室，[4]高知赤十字病院放射線科

CLINICAL STUDY ON PATIENTS WITH RENAL-CELL CARCINOMA ACCOMPANIED WITH VON HIPPEL LINDAU DISEASE TREATED WITH RADIOFREQUENCY ABLATION

Tomoya Nao[1],Tsutomu Shimamoto[1], Takashi Karashima[1], Maiko Kamei[2], Hideo Fukuhara[1], Satoshi Fukata[1], Hirofumi Satake[1], Shingo Ashida[1], Ichiro Yamasaki[1], Masayuki Kamata[1], Keiji Inoue[1], Tomoaki Yamanishi[3], Yasuhiro Ogawa[3], Satoshi Ito[4] and Taro Shuin[1]
[1]*The Department of Urology, Kochi Medical School*
[2]*The Department of Urology, Kochi National Hospital*
[3]*The Department of Diagnostic Radiology and Radiation Oncology, Kochi Medical School*
[4]*The Department of Diagnostic Radiology, Kochi Red Cross Hospital*

We report 12 renal cell carcinomas in 6 patients with Von Hippel-Lindau (VHL) disease treated with radiofrequency ablation (RFA). The mean age of the patients was 46 (range 38-53) years (male : 4, female : 2). Computed tomography (CT)-guided transcutaneous RFA was performed under conscious sedation with local anesthetics. The mean size of the tumors was 2.4 (range 0.7-8.1) cm. Nine of the 12 tumors (75%) were locally well controlled. However, 3 tumors in 2 patients developed visceral metastases after RFA. While minimal flank pain, nausea, perinephritic hematoma and lumbago were observed, there was no major complication during or after the procedure. The therapy with CT-guided transcutaneous RFA is efficient and minimal invasive for renal cell carcinoma in patients with VHL, leading to preservation of renal function.
(Hinyokika Kiyo **60**: 415-420, 2014)

Key words: Renal cell carcinoma, Von Hippel-Lindau disease, Radiofrequency ablation

緒　　言

Von Hippel-Lindau（VHL）病は VHL 遺伝子の変異により，腎癌，膵嚢胞，褐色細胞腫，中枢神経系の血管芽腫などを生じる疾患である．VHL 病における腎癌の合併率は約50％であり，低悪性度であるが，再発を繰り返し，局所コントロールに難渋することが多い[1)]．また，治療を繰り返すことで慢性腎疾患（chronic kidney disease : CKD）となり，維持透析となる症例も認められる．一方，長期成績に関する報告は少ないが，腎癌に対するラジオ波焼灼術（radio-frequency ablation : RFA）は，侵襲が少なく，繰り返し施行できる点で優れた治療法である．われわれは，6 例の VHL 病腎癌患者の12腫瘍に対して，局所コントロールをすることを目的に，RFA を施行したので，若干の文献的考察を加え報告する．

対 象 と 方 法

2004年 3 月～2012年 7 月の間に，VHL 病患者における腎癌に対し，RFAを施行した 6 症例12腫瘍を対象とした．

Table 1 に症例の一覧を示した．平均年齢は46（38～53）歳であり，うち男性 4 例，女性 2 例であった．前治療として，症例 1 において対側の腎摘除術を，症例 2 においては選択的動脈塞栓術（transcatheter arterial embolization : TAE）を施行していた．症例 2 の腫瘍①については，患者の全身状態から外科的手術は困難と判断し，RFA を施行した．症例 3 ～ 6 においては，全例腎部分切除術を施行していた．焼灼した個数は 1 症例につき 1 ～ 3 個であり，右側が 8 腫瘍，左側が 4 腫瘍であった．腫瘍径は 2.5（1.0～8.1）cm であった．12腫瘍のうち 4 腫瘍は腎中心部（central : C）に存在し，8 腫瘍は辺縁部（exophytic :

Table 1. Characteristics of patients treated with RFA for renal cell carcinoma

Case	Age	Gender	Past history	Tumor number	Laterality	Tumor size (cm)	Location
1	53	F	Lt nephrectomy	①	Rt	3.8	C
			Rt partial nephrectomy	②	Rt	3.6	E
2	46	M	TAE	①	Lt	8.1	C
				②	Lt	3.8	E
3	53	M	Rt partial nephrectomy	①	Rt	2.3	E
				②	Lt	1.2	E
4	38	M	Rt partial nephrectomy	①	Lt	1.3	E
5	38	M	Rt partial nephrectomy	①	Rt	1.5	E
				②	Rt	1.3	C
6	48	F	Lt partial nephrectomy	①	Rt	1.3	E
				②, ③	Rt	1.0, 1.0	C, E
Mean	46					2.5	

TAE : transcatheter arterial embolization, C : central type, E : exophytic type.

E）に存在していた．

焼灼は CT ガイド下に，17 G，2 もしくは 3 cm 焼灼長のシングルプローブ針とジェネレーターとして Cool-tip RF System®（Radionics 社）を用いた．通常出力は 40 W より開始し，1 分ごとに 10 W ずつ上昇させ，初期インピーダンスより 20 Ω 上昇した時点を end-point（いわゆる break）となるように設定した．通電停止後は腫瘍内の標的温度が 60°C 以上に達していれば凝固終了とした．疼痛コントロールは，ペンタゾシン 15 mg，塩酸ヒドロキシジン 25 mg の筋肉注射

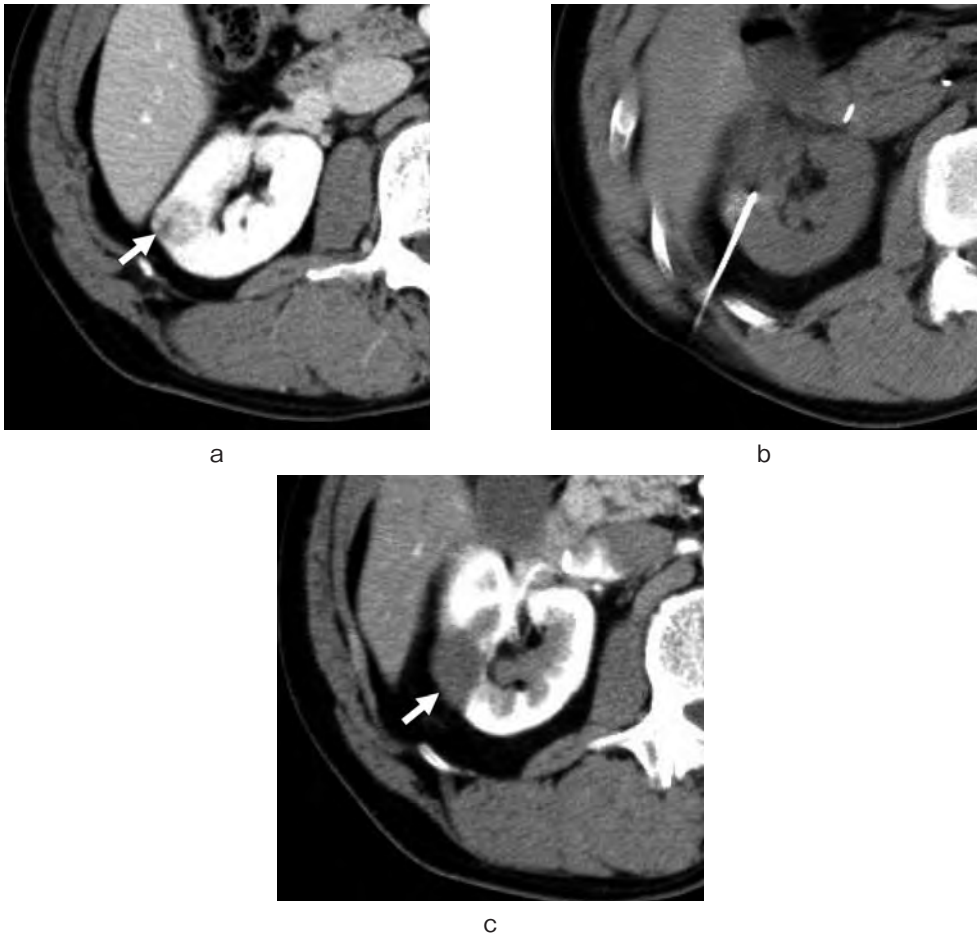

Fig. 1. CT scan of right renal carcinoma of case 3 tumor number of 1 before RFA (a), in the middle of RFA (b), after RFA for 3 months (c).

Table 2. Results of the therapy with RFA for renal cell carcinoma

Case	Tumor number	Max Power (W)	Max temp (°C)	Ablation time (min)	Ope time (min)	TAE	Complication	After size (3 M)	Local control (3 M)	Local control (6 M)	Local control (12 M)	Metastasis	CD
1	①	130	86	12	75	+	Flank pain	3.8	×	×	×	Lung, pancreas	(+)
	②					+	Nausea	2.6	○	○	○		
2	①	130	80	12	80	−	Hematoma	8.7	×	×	×	Lung	(+)
	②	100	68	14	81	−	None	4.5	×	×	×		
3	①	100	89	13	48	−	None	2.1	○	○	○	None	(−)
	②	90	83	13	36	−	Lumbago	1.1	○	○	○		
4	①	70	79	11	59	−	None	1.2	○	○	○	None	(−)
5	①	80	75	8	61	−	None	1.3	○	○	○	None	(−)
	②	80	79	15	65	−	Hematuria	1.1	○	○	○		
6	①	60	76	10	75	−	None	1.1	○	○	—	None	(−)
	②, ③	60	51	10	101	−	Lumbago	0.9 0.9	○	○	— —		
Mean		90	77	12	68			2.4					

CD : cancer death.

による前投薬と1％キシロカイン局所麻酔にて行った．Fig. 1 に RFA を施行している CT 画像を示す．

TAE に関しては，当院では原則 3 cm 以上の腫瘍に対して施行している．RFA 施行 5 ～ 7 日前に，iodized oil（リピオドールウルトラフルイド®）：99.5％エタノール（5：1）混合液にて TAE を施行した．

治療効果判定として，RFA 施行 3，6，12カ月後に造影 CT による画像評価を行った．造影 CT にて，腫瘍サイズの増大もしくは腫瘍の造影効果を認めたものは局所コントロール不良と判断した．TAE を施行した症例では，リピオドールの残存も評価の一因とした．

結　　果

Table 2 に各症例の結果の詳細をまとめた．最大出力は平均 90（60～130）W，最高温度は平均 77（51～89）°C，焼灼時間は平均12（8～15）分，手術時間は平均68（36～101）分であった．症例 1 の腫瘍①に関しては，初回の RFA にて局所制御困難であり，2 回目の RFA を施行するもやはり局所制御困難であった．同様に，初回の RFA にて局所制御困難であった症例 2 の腫瘍①および②に関しても，2 回目の RFA を施行したが，局所制御困難であった．症例 6 に関しては，最高到達温度が 51°C であったが，疼痛が強く，その時点で焼灼終了とした．術中術後の合併症として，重篤なものは認めず，腹痛 1 例，嘔気 1 例，腎被膜下血腫 1 例，腰痛 2 例，血尿 1 例であった．

TAE に関しては，3 cm 以上の腫瘍であった症例 1 の腫瘍①および②に対してのみ施行した．症例 2 は，過去の TAE の影響で TAE 可能な栄養血管が存在しなかったため，TAE を行わなかった．症例 3 ～ 6 に関しては，腫瘍径は 3 cm 以下であり，TAE は併用せずに RFA を施行した．

術前平均 2.5（1.0～8.1）cm であった腫瘍径は，術後 3 カ月後の CT では平均 2.4（0.9～8.7）cm であった．局所制御可能であったものは，12腫瘍のうち 9 腫瘍であり，その局所制御率は75％であった．3 cm 未満の腫瘍に限っては，局所制御率は100％であった．また，中心型の腫瘍における局所制御率は50％であったのに対し，外方突出型の腫瘍においては88％であった．3 カ月後の造影 CT にて局所制御可能であった腫瘍に関しては，6 および12カ月後の造影 CT においても腫瘍の増大を認めなかった．局所制御困難であった

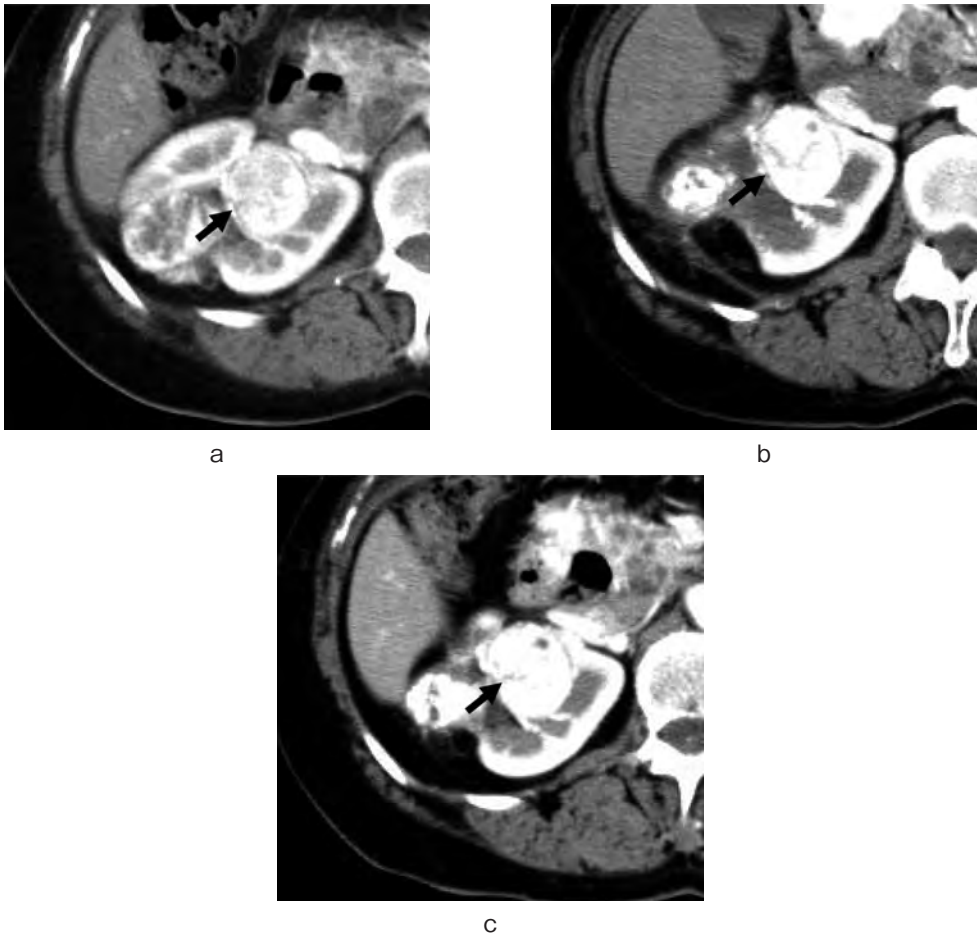

Fig. 2. CT scan of right renal carcinoma of case 1 tumor number of 1 before RFA (a), after first RFA for 3 months (b), after second RFA for 3 months (c).

腫瘍に対し，2 回目の RFA を施行した．Fig. 2 に RFA にて局制御困難であった症例 1 の腫瘍①の CT 画像を示す．症例 1 に関しては，初回の RFA より 8 カ月後の CT にて，膵転移，肺転移を認め，膵頭十二指腸切除術を施行した．その後，sunitinib が開始されたが，初回 RFA より 7 年後に癌死した．症例 2 に関しては，初回 RFA より半年後に肺転移を認めたため，他院にて sunitinib が開始されたが，現在癌死している．一方，局所制御可能であった症例 3 ～ 6 に関しては，術後局所再発，転移なく経過し，現在も生存している．

考　　察

RFA とは，ラジオ波により発生するジュール熱と誘導熱により組織を凝固壊死させる治療法である．RFA による細胞組織障害は，約 40°C までは，可逆性変化であり細胞はホメオスタシスを維持できる．46°C で細胞は不可逆性変化をきたすが，壊死は起こらず，50°C 以上において 4 ～ 6 分で腫瘍細胞の細胞障害（殺細胞）効果を認める．また，60°C 以上では瞬間的な細胞死が誘発される[2~4]．

1997年に Zlotta らが腎癌に対する RFA の最初の治療経験を報告[5]して以来，いくつかの治療経験が報告されている[6~8]．局所制御率は，86.5～100％といずれも良好な成績が得られている．自験例における局所制御率は75％であり，中でも 3 cm 未満の腫瘍における局所制御率は100％と諸家の報告と比較し，同等の結果であった．

VHL 病は，VHL 遺伝子（3p26–p25）の変異により腎癌，膵嚢胞，褐色細胞腫，中枢神経系の血管芽腫などを生じる疾患である．中でも腎癌は VHL 病患者の重要な予後因子であり，その特徴として，非遺伝性の腎癌と比較し，多発性，若年性，低悪性度が挙げられる[9]．執印らの報告では，VHL 病の患者409例中，腎癌は206例（50.3％）に発症し，性差なく，平均発症年齢は37.8歳であった[1]．欧米では，腎癌の合併率は40％以下と報告されており，本邦では腎癌の合併率がやや高い傾向にあると考えられる．また10年生存率は94％と非遺伝性腎癌と比較し，予後良好であるとされている．

RFA の腎癌への治療適応は，外方へ突出している小腫瘍が理想的な対象である．5 cm 以下の外方突出型の腫瘍は完全焼灼が可能，3 cm 以上の中心型の腫瘍は，完全焼灼は困難とされている[10,11]．これは，中心型では，腎門側に近いため近接する血管による cooling effect により，焼灼可能な温度まで達せず，焼灼効果が不十分となるためである．自験例においても中心型の腫瘍の治療効果は外方突出型に比べて劣る結果であった．しかし，外方突出型であっても，近傍に消化管が存在する場合や，焼灼時に疼痛が強く局所麻酔のみでは十分な焼灼効果が得られない場合もある[4,10]．

当院における RFA の適応については，全身状態から外科的手術が困難な症例，もしくは VHL 病腎癌の様に可能な限り腎機能を温存したい症例を対象としている．しかし，3 cm 未満の外方突出型の腫瘍であれば，局所制御率が86.5～100％と良好な成績が得られており，今後はさらなる適応の拡大が予測される．また，腫瘍を穿刺する時期に関しては，1 cm 未満の腫瘍に関しては，穿刺可能なサイズになるまで経過観察される場合もある．また，中心型の腫瘍は，穿刺が比較的容易な外方突出型の腫瘍に比べ，早期に穿刺するように考えている．

治療効果判定としては，造影 CT を 3，6，12カ月後に，腎機能検査と併せて実施している．造影 CT は，焼灼効果判定が容易で，撮影時間が短く，広範に撮影することで遠隔転移の有無の評価も同時に可能である．造影 CT が効果判定に最も有効であるが，放射線被曝を生じ，腎機能障害，造影剤アレルギーのある患者には使用できないなどの欠点もある．一方，MRI は，造影 CT に比べ低解像度であるため，治療効果の判定が困難な場合があり，その診断能が若干劣る[12]．腎腫瘍に対する RFA における最適な治療評価方法，評価時期に関しては，現在定まったものがない．

若年性，多発性，低悪性度に発生する VHL 病腎癌では，繰り返す腫瘍の外科的切除により腎機能が低下する．当科にて腎腫瘍に対し，RFA を施行した散発例腎癌の全13症例において，治療前後の Ccr 値を比較したところ，両者間で有意差を認めなかった[11]．安全に行え，繰り返し施行できる RFA は，腎機能温存という点からも優れており，VHL 病腎癌には有用な治療法であると考えられた．今後症例を蓄積し，その有用性についてさらに検討を行う必要があると考えた．

結　　語

VHL病腎癌の 6 症例12腫瘍に対し，経皮的 RFA を施行した．小径で外方突出型の腫瘍に対しては，良好な局所制御が可能であり，有効な治療法であると考えられた．

文　　献

1）執印太郎，篠原信雄，矢尾正祐，ほか：von Hippel-Lindau 病全国疫学調査における腎癌の臨床的解析．日泌尿会誌 **103**：552–556，2012
2）Goldberg SN, Gazelle GS, Solbiati L, et al.: Radiofrequency tissue ablation: increased lesion diameter with

a perfusion electrode. Acad Radiol **3** : 636–644, 1996
3) Goldberg SN, Walovitch RC, Straub JA, et al. : Radiofrequency-induced coagulation necrosis in rabbits : immediate detection at US with a synthetic microsphere contrast agent. Radiology **213** : 438–444, 1999
4) 辛島 尚，井上啓史，島本 力，ほか：腎細胞癌に対する経皮的ラジオ波焼灼術を用いた腎温存療法―4症例7腫瘍の治療経験―．泌尿紀要 **52**：241–247，2006
5) Zlotta AR, Wildschutz T, Raviv G, et al. : Radiofrequency interstitial tumor ablation (RITA) is a possible new modality for treatment of renal cancer : ex vivo experience. J Endourol **11** : 251–258, 1997
6) Park S, Anderson JK, Matsumoto ED, et al. : Radiofrequency ablation of renal tumors : intermediate-term results. J Endurol **20** : 569–573, 2006
7) Lewin JS, Nour SG, Connell CF, et al. : Phase II-clinical trial of interactive MR imazing guided interstitial radiofrequency thermal ablation of primary kidney tumors : initial experience. Radiology **232** : 835–845, 2004
8) Arzola J, Baughaman SM, Hernandez J, et al. : Computed tomography guided, resistance-based, percutaneous radiofrequency ablation of renal malignancies under conscious sedation at two years of follow-up. Urology **68** : 983–987, 2006
9) Lonser RR, Glenn GM and Walther M : von Hippel-Lindau disease. Lancet **361** : 2059–2067, 2003
10) 生口俊浩，平木隆夫，郷原英夫，ほか：腎悪性腫瘍のラジオ波焼灼術の画像評価．断層映像研会誌 **35**：149–155，2008
11) 福原秀雄，井上啓史，辛島 尚，ほか：腎腫瘍に対する経皮的ラジオ波焼灼術の経験．J Microwave Surg **30** : 247–251, 2012
12) Farrell MA, Charboneau WJ, Dimarco DS, et al. : Imaging-guided radiofrequency ablation of solid renal tumors. AJR Am J Roentgenol **180** : 1509–1513, 2003

(Received on December 9, 2013
Accepted on April 30, 2014)