

Title	腎細胞癌胃転移の2例
Author(s)	大杉, 治之; 藤井, 将人; 北村, 悠樹; 眞鍋, 由美; 伊東, 晴喜; 三品, 睦輝; 奥野, 博
Citation	泌尿器科紀要 = Acta urologica Japonica (2014), 60(10): 475-479
Issue Date	2014-10
URL	http://hdl.handle.net/2433/191177
Right	許諾条件により本文は2015/11/01に公開
Type	Departmental Bulletin Paper
Textversion	publisher

腎細胞癌胃転移の2例

大杉 治之, 藤井 将人, 北村 悠樹, 眞鍋 由美
伊東 晴喜, 三品 睦輝, 奥野 博
国立病院機構京都医療センター泌尿器科

GASTRIC METASTASIS FROM RENAL CELL
CARCINOMA: TWO CASE REPORTS

Haruyuki OHSUGI, Masato FUJII, Yuki KITAMURA, Yumi MANABE,
Haruki ITO, Mutsuki MISHINA and Hiroshi OKUNO

The Department of Urology, National Hospital Organization Kyoto Medical Center

Gastric metastasis from renal cell carcinoma (RCC) is a very rare event and treatment for such patients has not been established. We report two cases of gastric metastasis from RCC. The first case was in a 67-year-old man with a past history of right radical nephrectomy for RCC (ypT3aN0M0) six years ago. The whole-body computed tomography (CT) revealed multiple lung nodules. We performed gastrointestinal endoscopy to find the primary lesion, and detected multiple submucosal tumors in the gastric body. Needle biopsy of these tumors revealed gastric metastasis from RCC. Oral sorafenib tosylate therapy was started. Twenty months later, gastrointestinal endoscopy showed only gastric erosion without malignant evidence. The second case was in a 70-year-old man complaining of epigastralgia. He had undergone right partial nephrectomy for RCC (pT1aN0M0) six years ago, and thoracoscopic wedge resection of a solitary lung nodule one year ago. Gastrointestinal endoscopy detected a solitary hyperplastic polyp in the anterior wall of the gastric body. Needle biopsy of this polyp revealed gastric metastasis from RCC. We performed laparoscopic partial gastrectomy. Gastrointestinal endoscopy and CT showed no evidence of metastasis or recurrence for 14 months after gastrectomy.

(Hinyokika Kyo 60 : 475-479, 2014)

Key words : Renal cell carcinoma, Gastric metastasis

緒 言

腎細胞癌は、診断時または治療経過中に約半数の症例において転移を認め¹⁾、特に肺・骨・肝・脳などへ転移しやすいとされている。消化管への転移は比較的稀であり、特に胃転移の報告は非常に少ない。また、一般的に転移性胃腫瘍は、診断がついた時点で進行していることがほとんどで予後は悪いとされている²⁾。

今回、われわれは腎細胞癌胃転移診断後、分子標的薬が奏効した症例と根治目的の腹腔鏡下胃部分切除術を施行した症例の2例を経験したので、若干の文献的考察を加え報告する。

症 例

患者1 : 67歳, 男性

主 訴 : 転移性肺腫瘍 (自覚症状なし)

既往歴・家族歴 : 特記すべき所見なし

現病歴 : 2005年10月 (60歳時) に右腎腫瘍精査加療目的で当科紹介受診。造影CTにて肝下面への浸潤が疑われる右腎細胞癌 (cT4N0M0) を認め、術前に腫瘍縮小目的の選択的腎動脈塞栓術を2度施行し、約半年

間インターフェロン (IFN) 投与 (インターフェロン α 300万単位週3回) した後、2006年8月 (61歳時) に開腹腎摘除術を施行した。肝下面も一部合併切除したが、病理結果では腎外への浸潤は認めず、ypT3a, clear cell carcinoma, G1であった。また切除断端は陰性であり、追加の加療は行わず経過観察となった。術後6年目の2012年5月 (67歳時) の全体幹CTにて転移性肺腫瘍の指摘を受けた。

画像検査所見 : 胸部CTにて両肺野に数mm~1cm大の結節性陰影の散在を認めた。

治療経過 : 腎摘除術から長期経過後であり、原発巣検索のため、PET-CTおよび上部下部消化管内視鏡を施行した。PET-CTでは既存の肺腫瘍部位に集積を認めるのみで、その他明らかな病的集積は認めなかった。下部消化管内視鏡では明らかな異常所見は認めなかったが、上部消化管内視鏡にて、腫瘍頂部に発赤とびらんを伴う粘膜下腫瘍を3カ所認めた (Fig. 1)。同部位を生検したところ、病理結果はclear cell carcinomaであり (Fig. 2)、腎細胞癌胃転移の診断であった。Memorial Sloan-Kettering Cancer Center (MSKCC) によるリスク分類では、0因子のfavorable riskであっ

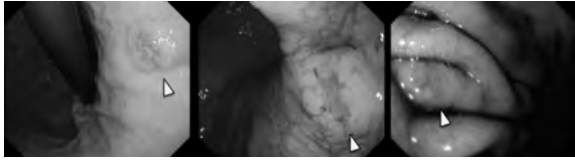


Fig. 1. Gastrointestinal endoscopy revealed multiple submucosal tumors in the gastric body.

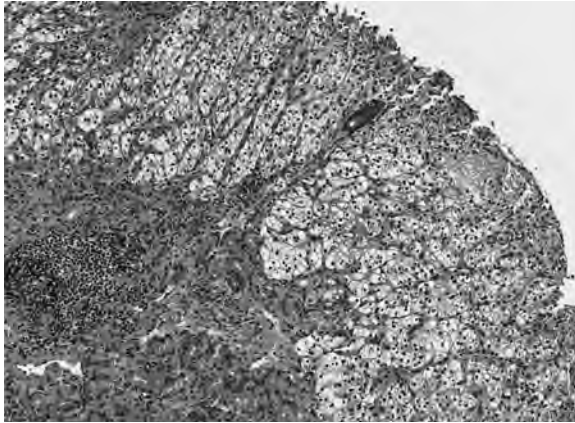


Fig. 2. Histological examination (H & E staining) showed a clear cell carcinoma, and it was diagnosed as gastric metastasis from RCC.

た。多発肺・胃転移を認めており、全身療法が必要であると考えられ、過去の IFN 治療では、腫瘍縮小効果が乏しかったため、IFN 抵抗性と判断し、ソラフェニブを選択した。ソラフェニブを 800 mg/day (朝 400 mg・夕 400 mg) で開始したが、2 週間投与した時点で発熱・手足症候群の grade III の副作用を認め、1 週間休薬した後に一段階減量の 400 mg/day (朝 400 mg) で再開した。1 カ月後の評価で胃腫瘍は上部消化管内視鏡にて著明な縮小を認めた (Fig. 3a)。肺病変に関しては、治療開始前の評価病変の腫瘍長径和が 24.2 mm であったが、3 カ月後には長径和が 14.9 mm と 30% 以上縮小しており、部分奏功の判定であった。その後も胃腫瘍は縮小傾向で、16 カ月後の評価では、胃腫瘍の指摘は 1 カ所のみとなったが (Fig. 3b)、生検では clear cell carcinoma を認めた。肺腫瘍は CT にて評価病変の腫瘍長径和が 16.7 mm と軽度増大傾向であったため、600 mg/day (朝 400 mg・夕 200 mg) の内服に増量した。20 カ月後の評価では、胃腫瘍は粘

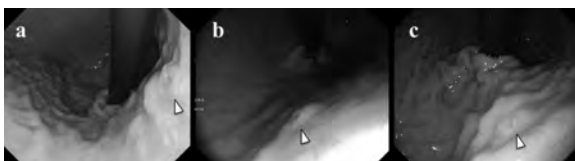


Fig. 3. Gastrointestinal endoscopy. (a) One month later, the gastric tumor had obviously shrunk. (b) Sixteen months later, there was one lesion of gastric tumor. (c) Twelve months later, there was only gastric erosion.

膜のびらんのみで (Fig. 3c)、生検においても明らかな悪性所見は認めなかった。肺腫瘍のサイズ変化は認めず、また明らかな新規病変も認めず、おおむね部分奏功の判定で現在もソラフェニブを継続している。

患者 2 : 70 歳, 男性

主 訴 : 胃部不快感

既往歴・家族歴 : 40 歳時に高血圧・胃潰瘍

現病歴 : 2006 年 8 月 (64 歳時) に右腎細胞癌 (cT1aN0M0) に対し腰部斜切開腎部分切除術を施行。病理結果は、pT1a, clear cell carcinoma, G2 であった。切除断端は陰性であり、以後経過観察となった。術後 5 年目の 2011 年 3 月 (69 歳時) の胸部 CT にて、左肺下葉に単発 2 cm 大の結節性陰影を認めた。腎細胞癌肺転移または原発性肺癌が疑われ、同年 5 月に胸腔鏡下肺部分切除術を施行した。病理結果は clear cell carcinoma であり、腎細胞癌肺転移の診断であった。MSKCC 分類では、0 因子の favorable risk であった。転移巣は完全切除されたと判断したが、術後 adjuvant 療法として IFN 投与 (インターフェロン α 300 万単位 週 3 回) を開始した。

治療経過 : 2012 年 11 月 (70 歳時) に胃部不快感を主訴に受診。胃潰瘍の既往もあり上部消化管内視鏡を施行した。胃体部前壁に単発の過形成性ポリープを認め (Fig. 4)、同部位を生検したところ、病理結果は clear cell carcinoma であり、腎細胞癌胃転移の診断であった。追加の検査として PET-CT を施行したが、胃体部に集積を認めるのみで、その他転移を示唆するような明らかな病的集積は認めなかった。胃腫瘍は単発で長径 2 cm 程度であったが、内視鏡粘膜下層剥離術は困難であると判断し、2013 年 1 月腹腔鏡下胃部分切除術を施行した。切除標本では、腫瘍は粘膜固有層内にとどまり粘膜下層への明らかな浸潤は認めず、切除断端も陰性であった (Fig. 5)。術後も IFN は継続中であ

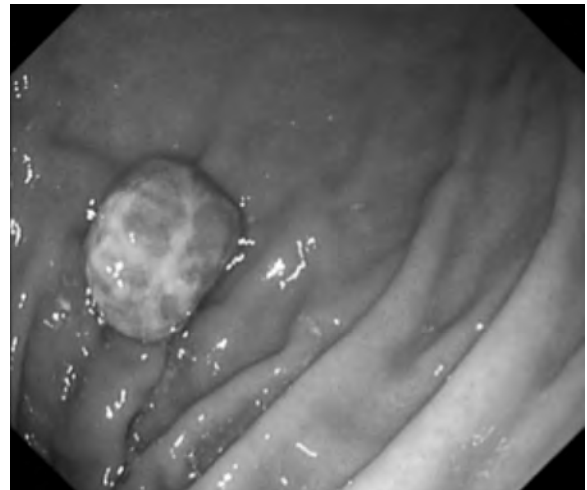

Fig. 4. Gastrointestinal endoscopy revealed a solitary hyperplastic polyp in the anterior wall of the gastric body.

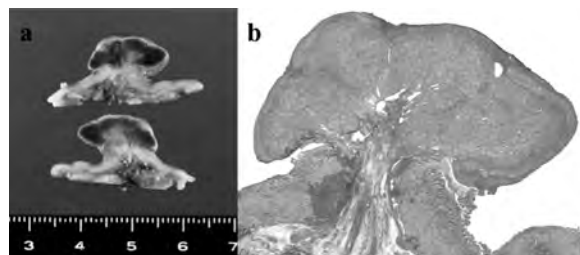


Fig. 5. Macroscopic (a) and microscopic (b: H & E staining) findings showed nodular deposits of tumor within the submucosa and negative margin.

るが、術後14カ月経過した現時点では、明らかな再発・転移は認めていない。

考 察

転移性胃腫瘍は稀な疾患であり、過去の剖検例の報告では0.2~1.7%程度とされてきたが³⁾、近年の本邦における剖検例の報告では担癌患者6,380例のうち347例(5.4%)で転移性胃腫瘍を認めたとしている⁴⁾。原発巣は肺癌、乳癌、食道癌の順に多く、メラノーマでは胃転移率が29.6%と最も高く、また腎細胞癌に関

Table 1. Summary of reported cases of gastric metastasis from RCC in Japan

Author	Year	Age	Gender	Symptoms	Interval (years)	Surgery	Metastasis	Other treatment	Outcome
Nkamura	1984	65	Male	Melena	9	Partial gastrectomy	Brain, lung, small intestine	NR	Died 33 days after operation
Okamoto	1989	70	Femal	Melena	1	NR	Left front arm	NR	NR
Otowa	1992	61	Femal	Hematemesis	Concurrently	Total gastrectomy	None	NR	Died at 3 months after operation
Nakajima	1996	NR	NR	NR	NR	NR	NR	NR	NR
Odori	1998	55	Male	Asymptomatic	5	Total gastrectomy	None	NR	Alive at 17 months after operation
Yokota	2000	47	Male	Epigastric pain	6	Endoscopic excision	Lung	NR	NR
Sugamoto	2002	40	Male	Heartburn	4	Endoscopic excision	None	NR	Alive at 9 months after operation
Kawai	2003	77	Male	Anemia	9	Total gastrectomy	Liver	NR	NR
Fumoto	2003	64	Male	Anemia	13	Total gastrectomy	Liver, lung	NR	NR
Hara	2003	69	Male	Heartburn	8	Endoscopic excision	Lung	NR	NR
Kobayashi	2004	78	Male	Anemia	4	Total gastrectomy	NR	NR	Died at 5 months after operation
Kimura	2004	53	Male	Asymptomatic	1.7	Pyloric excision	NR	NR	NR
Watanabe	2004	70	Male	Dizziness	8	Partial gastrectomy	Lung	NR	NR
Tatsuzaki	2005	74	Male	Asymptomatic	9	NR	Brain, lung	NR	NR
Ono	2005	68	Male	Melena	15	Endoscopic excision	Lung, contralateral renal	NR	Alive at 5 months after operation
Mikami	2008	55	Male	Epigastric	4	Gastro-jejunosomy	Liver, adrenal	None	Alive at 10 months after operation
Maeda	2009	49	Male	Dyspnea	1.7	Partial gastrectomy	Lung	IL-2	Died at 15 months after operation
Toyota	2009	71	Male	Anemia	15	Pyloric excision	Lung	IFN	Died at 15 months after operation
Yamamoto	2009	74	Male	Melena	5	Partial gastrectomy	Brain	IFM	Died at 1 month after operation
Sugasawa	2010	69	Male	Melena	19	Partial gastrectomy	None	None	Alive at 12 months after operation
Harada	2011	65	Male	Asymptomatic	2	Endoscopic excision	Bone	IFN	Alive at 12 months after operation
Ajihara	2012	66	Male	Asymptomatic	14	Endoscopic excision	Bone	IFN	Alive at 1 month after operation
Our case 1	2014	67	Male	Asymptomatic	6	None	Lung	Sorafenib	Alive at 16 months after diagnosis
Our case 2	2014	70	Male	Epigastric pain	6	Laparoscopic partial gastrectomy	Lung	None	Alive at 10 months after operation

NR : not reported.

しても113例剖検中7例(6.3%)に胃転移を認めたとしている。転移性胃腫瘍の上部消化管内視鏡の所見としては、中心陥凹型の粘膜下腫瘍が特徴的とされていたが⁵⁾、実際に中心陥凹型を認めるのは44%で、約40%では原発性胃癌様であったため、肉眼的な所見のみの診断は困難であり、確定診断のためには組織生検が必須であるとしている⁴⁾。また、局所の癌の診断がついてから胃転移を指摘されるまでの平均期間は1.3年(0~4.7年)とされており、診断がついた時点で進行していることがほとんどであり、予後は悪く診断後の平均生存期間は4.75カ月(0~14カ月)とされている²⁾。

過去に報告された腎細胞癌胃転移44症例(うち17症例が本邦からの報告)をまとめた検討では、術後から胃転移診断までの平均期間は約7年(0~24年)と長く、また胃転移診断後の平均生存期間は1.13年(1カ月~7年)であったとしており⁶⁾、一般的な転移性胃腫瘍と比較すると、長期予後が期待できる症例もあると考えられる。本邦17症例に⁷⁻⁹⁾、近年報告のあった5症例と¹⁰⁻¹⁴⁾、自験例2症例を含めた本邦24症例をTable 1に集計した。平均年齢は、64.2歳(40~78歳)であり、男性に多い傾向にあり、腎細胞癌の診断から胃転移診断までの平均期間は7.2年(0~19年)であった。近年は、内視鏡の発達・普及により無症状で発見されることもあるが、貧血・心窩部痛・黒色便などで発見されることもあり、腎細胞癌経過中にこれらの症状を認める場合は胃転移を念頭に上部消化管内視鏡が必要であると考えられる。

治療に関しては、24例中20例において何らかの手術加療が行われていた。過去の報告では止血目的の姑息手術が行われていることが多かったが、近年の報告では出血のコントロールは内視鏡的な止血術にて可能としている¹⁵⁾。本邦では、内視鏡的切除術を施行した症例が数例報告されており、今回われわれは腹腔鏡下胃部分切除術を選択したが、根治的な転移巣切除術として内視鏡的切除を行うか外科的切除を行うかは議論の余地がある。転移性胃腫瘍は、粘膜下腫瘍として転移することがほとんどであり、早期の時点では内視鏡的切除を優先すべきであると考えられる。腎細胞癌の転移巣切除術は、生存期間を延長することが報告されており^{16,17)}、特に完全切除が予後良好な因子であることが示されており^{18,19)}、確実に切除断端が陰性になる術式を選択すべきであると思われる。また、MSKCC分類での poor リスク症例では手術効果が得られないとの報告もあり²⁰⁾、転移巣切除術は患者の全身状態を評価した上で慎重に選択すべきである。腎細胞癌胃転移は診断がついた時点で他臓器への転移を認める事が多く、治療の中心は転移巣切除術よりも全身療法になると考えられる。近年、有転移腎細胞癌の

全身療法として、分子標的薬の有用性が認められているが^{21,22)}、腎細胞癌胃転移に対して分子標的薬を使用した症例は、われわれの調べた限りでは現在までに2症例の報告のみであった^{15,23)}。いずれの症例もスニチニブを使用していたが、1例では24カ月時点で生存しており、1例では6カ月時点で胃腫瘍が消失したとしており、分子標的薬による治療効果は期待できると考えられる。今回のわれわれの症例ではソラフェニブを使用したが、治療開始後20カ月時点で肺腫瘍は残存するものの胃腫瘍は消失しており、腎細胞癌胃転移に対しチロシンキナーゼ阻害剤を中心とする分子標的薬が有効であると考えられた。

結 語

腎細胞癌胃転移の2例を経験したので若干の文献的考察を加え報告した。腎細胞癌胃転移は、一般的な転移性胃腫瘍と比較すると長期予後が期待できるものもあり、症例によっては(MSKCC分類の favorable risk で胃転移単発など)転移巣切除術を検討すべきであり、また他臓器転移を有していれば分子標的薬による全身療法が有効な治療になりえると考えられた。

本論文の要旨は第225回日本泌尿器科学会関西地方会において発表した。

文 献

- 1) Bukowski RM: Natural history and therapy of metastatic renal cell carcinoma: the role of interleukin-2. *Cancer* **80**:1198-1220, 1997
- 2) Campoli PM, Ejima FH, Cardoso DM, et al.: Metastatic cancer to the stomach. *Gastric Cancer* **9**: 19-25, 2006
- 3) Davis GH and Zollinger RW: Metastatic melanoma of the stomach. *Am J Surg* **99**: 94-96, 1960
- 4) Oda I, Kondo H, Yamao T, et al.: Metastatic tumors to the stomach: analysis of 54 patients diagnosed at endoscopy and 347 autopsy cases. *Endoscopy* **33**: 507-510, 2001
- 5) Richter R, Panish J and Berci G: Endoscopic findings in melanoma metastatic to the stomach. *Gastrointest Endosc* **18**: 172-173, 1972
- 6) Eslick GD and Kalantar JS: Gastric metastasis in renal cell carcinoma: a case report and systematic review. *J Gastrointest Cancer* **42**: 296-301, 2011
- 7) 前田高宏, 小堺紀秀, 西山 徹, ほか: 腎癌術後20カ月目に胃転移をきたした1例. *泌尿紀要* **55**: 137-140, 2009
- 8) Kobayashi O, Murakami H, Yoshida T, et al.: Clinical diagnosis of metastatic gastric tumors: clinicopathologic findings and prognosis of nine patients in a single cancer center. *World J Surg* **28**: 548-551, 2004
- 9) Yamamoto D, Hamada Y, Okazaki S, et al.:

- Metastatic gastric tumor from renal cell carcinoma. *Gastric Cancer* **12**: 170-173, 2009
- 10) 三上公治, 山田哲平, 山下裕一, ほか: 幽門狭窄を呈した腎細胞癌胃転移の1例. *日臨外会誌* **69**: 2853-2857, 2008
 - 11) 豊田 剛, 吉田禎宏, 鷹村和人, ほか: 腎細胞癌術後15年目に胃・多発性肺転移をきたした1例. *日臨外会誌* **70**: 2556-2562, 2009
 - 12) Sugasawa H, Ichikura T, Ono S, et al.: Isolated gastric metastasis from renal cell carcinoma 19 years after radical nephrectomy. *Int J Clin Oncol* **15**: 196-200, 2010
 - 13) 原田 拓, 山野泰穂, 吉川健二郎, ほか: ポリープ様形態を呈し内視鏡的に切除した腎細胞癌胃転移の1例. *Gastroenterological Endoscopy* **53**: 3529-3535, 2011
 - 14) 味原隆大, 小西洋之, 山本果奈, ほか: 有茎性を呈した腎細胞癌胃転移の1例. *Progress of Digestive Endoscopy* **80**: 156-157, 2012
 - 15) Pollheimer MJ, Hinterleitner TA, Pollheimer VS, et al.: Renal cell carcinoma metastatic to the stomach: single-center experience and literature review. *BJU Int* **102**: 315-319, 2008
 - 16) Naito S, Yamamoto N, Takayama T, et al.: Prognosis of Japanese metastatic renal cell carcinoma patients in the cytokine era: a cooperative group report of 1463 patients. *Eur Urol* **57**: 317-325, 2009
 - 17) Eggener SE, Yossepowitch O, Kundu S, et al.: Risk score and metastasectomy independently impact prognosis of patients with recurrent renal cell carcinoma. *J Urol* **180**: 873-878, 2008
 - 18) Vogl UM, Zehetgruber H, Dominkus M, et al.: Prognostic factors in metastatic renal cell carcinoma: metastasectomy as independent prognostic variable. *Br J Cancer* **95**: 691-698, 2006
 - 19) Naito S, Kinoshita H, Kondo T, et al.: Prognostic factors of patients with metastatic renal cell carcinoma with removed metastases: a multicenter study of 556 patients. *Urology* **82**: 846-851, 2013
 - 20) Eggener SE, Yossepowitch O, Kundu S, et al.: Risk score and metastasectomy independently impact prognosis of patients with recurrent renal cell carcinoma. *J Uol* **180**: 873-878, 2008
 - 21) Motzer RJ, Hutson TE, Tomczak P, et al.: Overall survival and updated results for sunitinib compared with interferon alfa in patients with metastatic renal cell carcinoma. *J Clin Oncol* **27**: 3584-3590, 2009
 - 22) Hudes G, Carducci M, Tomczak P, et al.: Temsirolimus, interferon alfa, or both for advanced renal-cell carcinoma. *N Engl J Med* **356**: 2271-2281, 2007
 - 23) Garcia-Campelo R, Quindós M, Vázquez DD, et al.: Renal cell carcinoma: complete pathological response in a patient with gastric metastasis of renal cell carcinoma. *Anticancer Drugs* **21**: S13-15, 2010

(Received on April 7, 2014)
(Accepted on May 22, 2014)