原発性陰嚢内硬化性脂肪肉芽腫の1例
—自験例報告と本邦報告227例の検討—

渡邊　大祐[1]，磯野　　誠[1]，新地　祐介[1]，升永　綾子[1]
伊藤　敬一[1]，島崎　英幸[2]，淺野　友彦[1]
[1]防衛医科大学校泌尿器科学講座，[2]防衛医科大学校病院検査部病理

A CASE OF PRIMARY SCROTAL SCLEROSING LIPOGRANULOMA
—REVIEW OF 227 CASES REPORTED IN JAPAN—

Daisuke Watanabe[1], Makoto Isono[1], Masayuki Shinchi[1], Ayako Masunaga[1],
Keiichi Ito[1], Hideyuki Shimazaki[2] and Tomohiko Asano[1]
[1]*The Department of Urology, National Defense Medical College*
[2]*The Department of Pathology, National Defense Medical College Hospital*

We report a case of primary scrotal sclerosing lipogranuloma. A 39-year-old man who had complained of a painless intrascrotal mass was introduced to our hospital for detailed examinations. He denied having received any injection of exogenous substances or having suffered from any trauma. Physical examination revealed a U-shaped elastic hard mass surrounding the penile shaft in the scrotum. T2-weighted magnetic resonance imaging (MRI) demonstrated an ill-defined U-shaped lesion which exhibited relatively low signal intensity. Primary scrotal sclerosing lipogranuloma was the most suspected. The mass gradually disappeared after 47 days from tumor open biopsy for definitive diagnosis. We found 227 cases reported in Japan, and we discuss the diagnosis, treatment and clinical features with reference to previous reports.

(Hinyokika Kiyo **60**: 587-591, 2014)

Key words: Sclerosing lipogranuloma, Magnetic resonance imaging, Intrascrotal tumor

緒　　言

陰嚢内硬化性脂肪肉芽腫は，陰嚢内，陰茎，鼠径部に特徴的な形状を有する比較的稀な疾患である．今回，特徴的な形状およびMRI所見により，腫瘤生検前に硬化性脂肪肉芽腫を診断し，生検後保存的療法にて腫瘤の消失を認めた症例を経験したので報告するとともに，本邦報告227例について若干の考察を加える．

症　　例

患　者：39歳，男性

主　訴：無痛性陰嚢内腫瘤

既往歴・家族歴：特記事項なし

現病歴：2012年6月，右陰嚢内無痛性腫瘤に気づき，やや増大傾向があったため前医受診．右陰嚢内の陰茎根部腹側に小豆大の弾性硬，可動性のある腫瘤を触知し，精査目的で同年7月当科紹介受診となる．

初診時所見：身長166.5 cm，体重77.1 kg，体温36.5°C，血圧127/81 mmHg，脈拍61/分・整，胸部・腹部所見上明らかな異常所見なし，右陰嚢内の陰茎根部腹側に腫瘤を触知した（Fig. 1A）．

初診時血液検査成績：血算，生化ともに異常所見はなかった．腫瘍マーカー，感染症も異常を認めなかった．末梢血好酸球の上昇もみられなかった．

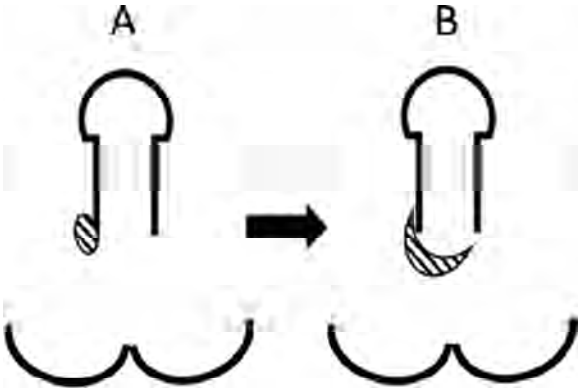

Fig. 1. Schematic view of the intrascrotal lesion in this case. A: At the first hospital visit, physical examination revealed an intrascrotal mass located to the right of the root of the penis. B: Five days later, the mass had partially surrounded the penile shaft in the scrotum.

臨床経過：初診後5日目の経皮超音波所見では，病変は内部エコー不均一，辺縁不整，陰茎根部腹側に2.0×2.1×2.1 cm大のU字型腫瘤を確認し，触知した（Fig. 1B）．MRI所見では，T2強調像で比較的低信号，周囲との境界がやや不明瞭な腫瘤を確認した

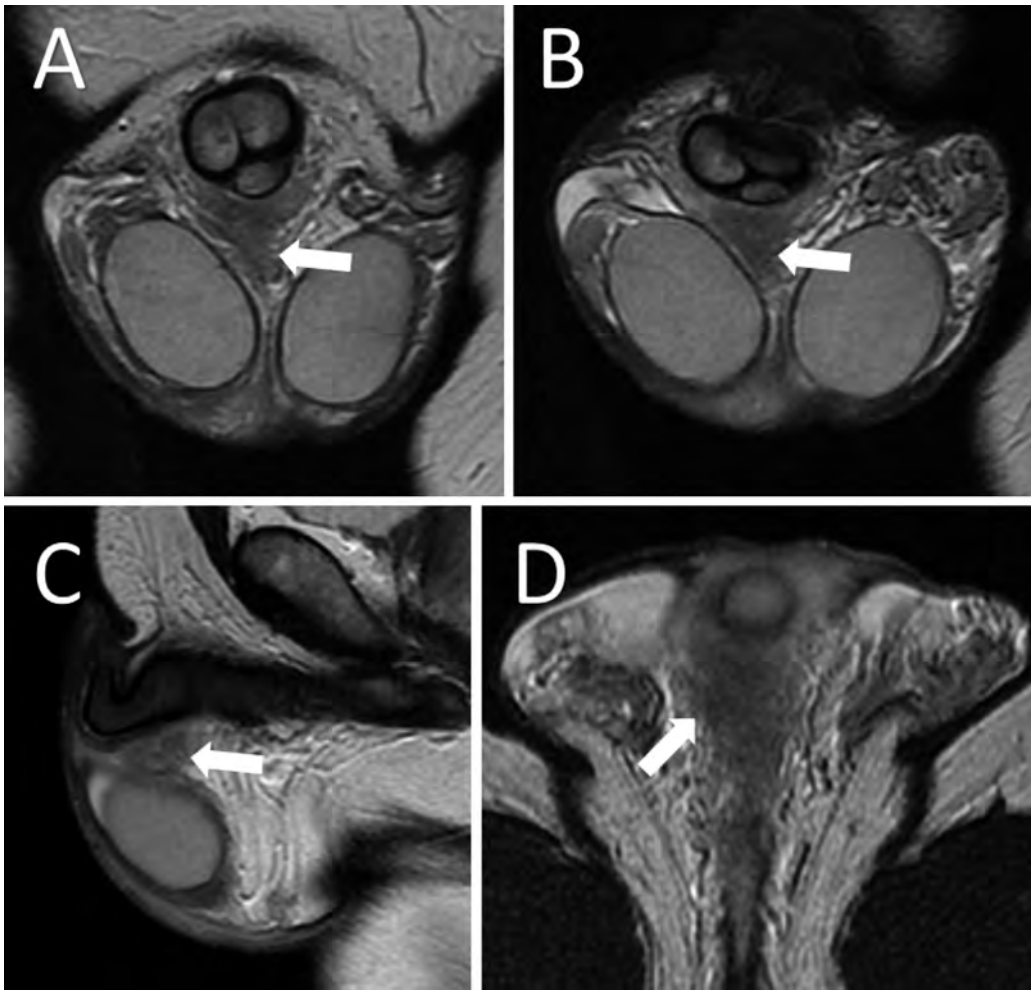

Fig. 2. A, B : Coronal T2-weighted MRI demonstrates relatively low signal intensity of lesion and reveals a characteristic shape of an ill-defined lesion, which is U-shaped and situated just beneath corpus spongiosum (arrow). C : Sagittal T2-weighted MRI demonstrates relatively low signal intensity of lesion beneath corpus spongiosum (arrow). D : Axial T2-weighted MRI demonstrates relatively low signal intensity of lesion around spermatic cord (arrow).

(Fig. 2)．初診時と比較し 5 日間で腫瘤は急速に増大し，悪性よりは炎症性病変である可能性が疑われ，その特徴的形状と MRI 所見から陰嚢内硬化性脂肪肉芽腫と診断した．確定診断目的で初診後23日目に楔状切除による腫瘤開放生検を施行した．腫瘤は白色軟骨状，表面平滑，弾性硬で，陰茎根部を輪状に取り巻き，海綿体，精索および精巣への連続性を認めなかった．腫瘤の一部を楔状切除し，病理検査に提出した．

病理組織学的所見：多核巨細胞，組織球，リンパ球，好酸球の浸潤・集簇からなる肉芽腫が散見され，明らかな乾酪壊死はなく，膠原線維の増生を伴っていた．Periodical acid-Schiff 染色と抗酸菌染色で検索した範囲では，明らかな病原微生物はみられなかった．悪性所見はなく，非乾酪性肉芽腫性炎症に相当した (Fig. 3)．

治療経過：消炎剤のみで保存的に経過観察とし，生検後19日目の外来では腫瘤の縮小を認めており，生検

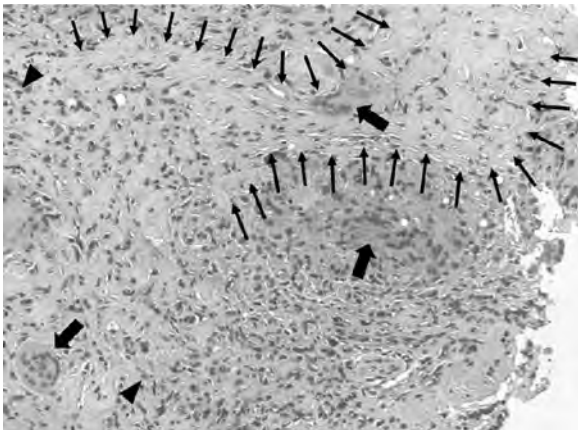

Fig. 3. Pathological finding shows the infiltration of multinucleated giant cells (thick arrow), histiocytes, eosinophils (arrow head), lymphocytes and proliferation of collagen fibers (thin arrow area).

後47日目の外来では触知しないまでに軽快した．

考　　察

陰嚢内硬化性脂肪肉芽腫は，陰嚢内，陰茎，鼠径部の脂肪組織に非乾酪性肉芽腫を生じる原因不明の良性病変である．1948年に Powell らが陰嚢内に発生した摘出重量 950 g の硬化性脂肪肉芽腫を報告し[1]，その後1950年に Smetana らが Powell らの症例を含む14例の硬化性脂肪肉芽腫を報告して以来[2]，硬化性脂肪肉芽腫という疾患概念は広く用いられるようになった．これまでの報告例によると成因は多岐に及んでいる．病変部への好酸球浸潤や末梢血好酸球増多を伴うことがあることから，マクロファージ系細胞が分解できない変性した脂肪組織や細胞内増殖菌体，その他の抗原粒子の残存が肉芽腫形成を引き起こすなどの何らかのアレルギー性機序が指摘されている．成因の違いによる脂質に注目した分類として，内因性脂質を含む肉芽腫と外因性脂質を含む肉芽腫の 2 つがあるとされている[3~5]．内因性は，原因不明の原発性や外傷，寒冷などの外部からのストレスにより変性した脂質が誘引と考えられ，外因性は，脂質の皮膚への塗布や皮下への注入が成因と考えられている．自験例では抗原となりうる異物注入や感染，外傷はなく，原発性に含まれると考えられた．

本邦でも報告が相次ぎ，児玉ら[6]が95例，小野ら[7]が196例を集計している．小野らが集計した196例以降に報告例31症例を加えた227例を集計し一覧で示す（Table 1）．年齢は25歳から81歳，分布は20歳代が16例（7.0%），30歳代が101例（44.5%），40歳代が55例（24.2%），50歳代が23例（10.1%），60代が12例（5.3%），70代が6例（2.6%），80代が1例（0.4%），不明が13例（5.7%）であった．30代が最多で，性活動期に多い傾向にある．主訴のほとんどが無痛性腫瘤であった．

Table 1. Summary of reported cases of sclerosing lipogranuloma of the scrotum (for No 1-196, refer to Ono, et al.[6])

No	報告者	年齢	形状	分類	摘除・生検	保存的治療法	文献	巻	年	項
197	長岡	34	U字型	3型	摘除	不明	泌尿器外科（抄録）	15	2002	620
198	松下	41	Y字型	4型	生検	消炎剤	泌尿器外科（抄録）	15	2002	707
199	今津	34	O字型	3型	生検	消炎剤	泌尿器科紀要（抄録）	48	2002	522
200	西澤	39	Y字型	4型	生検	なし	泌尿器科紀要（抄録）	48	2002	528
201	今村	25	逆Y字型	4型	摘除	不明	泌尿器科紀要（抄録）	48	2002	579
202	Terada	25	U字型	3型	摘除	不明	Pathology international	53	2003	121-125
203	山崎	35	Y字型	4型	生検	抗アレルギー	泌尿器科紀要（抄録）	49	2003	127
204	伊藤	43	U字型	3型	摘除	不明	山口県医学会誌（抄録）	37	2003	97-98
205	塩田	41	Y字型	4型	摘除	不明	西日本泌尿器科	65	2003	644-646
206	山成	62	Y字型	4型	摘除	不明	診断病理	20	2003	376-378
207	川崎	44	Y字型	4型	生検	不明	西日本泌尿器科（抄録）	66	2004	55
208	井口	36	Y字型	4型	生検	漢方（柴苓湯）	西日本泌尿器科（抄録）	66	2004	460
209	森井	44	U字型	3型	摘除	消炎剤および抗生剤	泌尿器科紀要（抄録）	49	2004	897
210	姜	81	精巣型	5型	摘除	不明	泌尿器科紀要（抄録）	51	2005	356
211	小野澤	50	Y字型	4型	生検	不明	泌尿器外科（抄録）	19	2006	90
212	嘉手川	32	Y字型	4型	摘除	不明	西日本泌尿器科	69	2007	460-464
213	嘉手川	31	U字型	3型	なし	消炎剤	西日本泌尿器科	69	2007	460-464
214	嘉手川	70	Y字型	4型	なし	消炎剤	西日本泌尿器科	69	2007	460-464
215	康根	57	U字型	3型	生検	抗生剤	泌尿器外科（抄録）	20	2007	1601
216	立木	46	Y字型	4型	摘除	不明	新日鉄室蘭総合病院医誌	41	2008	44-45
217	立木	39	Y字型	4型	摘除	不明	新日鉄室蘭総合病院医誌	41	2008	44-45
218	竹中	55	Y字型	4型	生検	消炎剤	泌尿器外科（抄録）	22	2009	239
219	大橋	39	Y字型	4型	生検	漢方（柴苓湯）	泌尿器外科（抄録）	22	2009	353
220	神戸	34	O字型	3型	生検	不明	泌尿器外科（抄録）	22	2009	525
221	有川	36	Y字型	4型	なし	消炎剤	西日本泌尿器科（抄録）	71	2009	300
222	池田	39	Y字型	4型	生検	なし	西日本泌尿器科（抄録）	72	2010	416-417
223	松尾	47	Y字型	4型	なし	なし	泌尿器外科	23	2010	1647-1650
224	深堀	65	逆U字型	3型	生検	抗生剤，抗アレルギー	泌尿器外科（抄録）	24	2011	228
225	鬼澤	37	U字型	3型	生検	消炎剤	西日本泌尿器科（抄録）	74	2012	348
226	松下	38	O字型	3型	摘除	不明	日本性機能学会雑誌（抄録）	27	2012	60
227	自験例	38	U字型	3型	生検	消炎剤				

Table 2.　Shape classification of the scrotal sclerosing lipogranuloma on palpation

1型 精索または片側陰嚢内		73（32.3%）	226（100%）
2型 陰茎陰嚢 中央型		11（ 4.9%）	
3型 U字・O字型		70（31.0%）	
4型 Y字・T字型	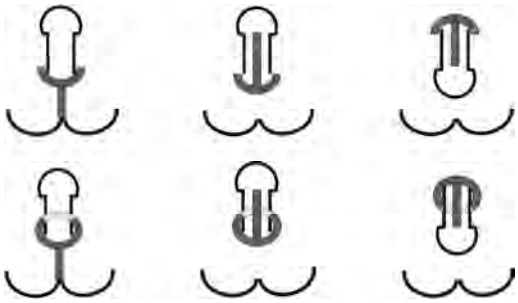	71（31.4%）	
5型 精巣型		1（ 0.4%）	

本疾患は陰嚢内，陰茎，鼠径部に特徴的形状を有することが多く，臨床診断の要となる．本邦報告例226例（1例不明）を踏まえ，これまで頻用されている佐藤らの分類[8]を再検討し，陰嚢内硬化性脂肪肉芽腫の触診上の形状分類を示した（Table 2）．当分類では，本邦報告例において佐藤らの分類に振り分けられない臨床経過上特徴的な形状である陰茎根部周囲のみを取り囲む形状（U字・O字型）や陰茎背側・陰茎縫線・陰嚢縫線に一致するように存在する形状（陰茎陰嚢中央型），精巣周囲を取り囲む形状（精巣型）を新たな分類として加えた．この分類および集計を踏まえた臨床的特徴を示していきたい．本邦報告例で最も報告数が多いのは1型（精索または片側陰嚢内，73例）であるが，3型（U字・O字型，70例），4型（Y字・T字型，71例）もほぼ同数で多い．2型（陰茎陰嚢中央型），3型，4型は，外来診察で当疾患を疑うことの可能な特徴的形状である．また，自験例では5日間という短期間で1型から3型へと急速に形状移行していたが，外来経過観察中に短期間で1型から3型や4型へ形状移行している症例報告もあり[9]，これは各1，3，4型の報告数の多さの所以とも考えられる．触診上の分類にあるような特徴的形状へ急速に増大する臨床経過自体も診断の一助になりうると考えられる．

画像検査に関しては，Motoori ら[10]と Nishizawa ら[11]により初めて MRI 診断が報告された．本疾患は，T2 強調像で比較的低信号を示すとされ，MRI は CT より形状評価の上で有用であると報告されている．T2 強調像では，多くの悪性腫瘍はやや高信号を示す．膠原線維に富んだ肉腫などの例外はあるが，T2 強調像で低信号を示す組織は，膠原線維に富んだ組織“fibrocollagenous tissue”であることを示唆し，悪性病変の典型的所見ではない[11]．本症例でも，腫瘤は T2 強調像で比較的低信号を示し，これは生検で得られた組織所見と合致するものであり，本疾患が強く示唆された．また，精索や海綿体への浸潤がないことも評価でき，本症例においても，MRI は臨床診断における有用性が高いと考えられた．

治療に関しては，臨床診断における良悪性の判断に応じて，外科処置と保存的治療を組み合わせ対応することが多い．本邦報告例の治療別報告数は，腫瘍摘出術が119例，生検術後保存的療法が75例，保存的療法が12例，無治療が4例，高位精巣摘除術が5例，12例が不明であり，腫瘍摘出術が最も多い．しかし2002年以降自験例までの10年間35症例では，生検後保存的療

法が最も多く（15例，42.9%），外科操作を行わない症例数も増加している（6例，17.1%）．悪性が強く疑われる場合はもちろんだが，本疾患の症例報告数がまだ少ない時期に腫瘍摘出術や高位精巣摘除術が多く選択されていた．2002年以降報告例35例の各治療後経過を追うと，生検後症例は術後平均4.0週，外科操作のない症例は平均4.8週で，それぞれ腫瘤の消失を認めており，再発例はない．自験例では，短期間での特徴的形状への形状移行やMRI所見により，開放生検以前に原発性陰嚢内硬化性脂肪肉芽腫の診断に至った．生検を実施せずに約5週間経過を待つ方針も検討したが，本疾患と同様に陰嚢内や陰茎においてT2強調像で低信号を示しえる，well-differentiated type lipoma-like subtype以外の未分化なliposarcomaや[12]，fibrosarcomaを完全には否定しきれないこと，近年本邦では生検後保存的療法が依然として広く選択されていることや，患者本人の希望も相まり，開放生検を実施する方針とした．しかし，特徴的形状，MRI所見や腫瘤増大速度から本疾患が診断できた場合は，積極的には生検を実施せず，保存的に経過観察をするのが良いとも考えられ，今後の症例蓄積が期待される．

結　　語

特徴的形状とMRI所見により，生検前臨床診断として陰嚢内硬化性脂肪肉芽腫を疑い，生検後保存的療法にて腫瘤の消失を認めた1症例を経験した．

文　　献

1）Powell NB and Powell EB : Sclerosing lipogranuloma of testicular adnexae. J Urol **59** : 631–634, 1948

2）Smetana HF and Bernhard W : Sclerosing lipogranuloma. Arch Pathol **50** : 296–325, 1950

3）Ive FA : The umbilical, perianal and genital regions. In : Textbook of dermatology. Edited by Champion RH, Burton JL, Burns DA, et al. 6th ed, pp 3163–3238, Blackwell Science, Oxford, 1998

4）Oertel YC and Johnson FB : Sclerosing lipogranuloma of male genitalia. Arch Pathol Lab Med **101** : 321–326, 1977

5）Newcomer VD, Graham JH, Schaffert RR, et al. : Sclerosing lipogranuloma resulting from exogenous lipids. AMA Arch Derm **73** : 361–372, 1956

6）児玉浩一，四柳智嗣，布施春樹，ほか：陰嚢内硬化性脂肪肉芽腫の1例．泌尿紀要 **45** : 211–214, 1999

7）小野芳啓，深堀能立，鈴木和浩，ほか：原発性陰嚢内硬化性脂肪肉芽腫―手術適応例と自然消退例―．北関東医 **52** : 271–277, 2002

8）佐藤直秀，桜山由利，石川堯夫，ほか：原発性陰嚢内硬化性脂肪肉芽腫の2例．臨泌 **43** : 525–528, 1989

9）嘉手川豪心，佐久本 操，宮城武篤，ほか：陰嚢内原発性硬化性脂肪肉芽腫の3例．西日泌尿 **69** : 460–464, 2007

10）Motoori K, Takano H, Ueda T, et al. : Sclerosing lipogranuloma of male genitalia : CT and MR images. J Comput Assist Tomogr **26** : 138–140, 2002

11）Nishizawa K, Kobayashi T, Ogura K, et al. : Magnetic resonance imaging of sclerosing lipogranuloma of male genitalia. J Urol **168** : 1500–1501, 2002

12）簗田周一，赤阪雄一郎，黒田 淳，ほか：男性外陰部に発生した硬化性脂肪肉芽腫の3例．泌尿器外科 **12** : 591–594, 1999

(Received on April 17, 2014
Accepted on June 23, 2014)