

京都大学病院での前立腺全摘術における 神経温存適応基準構築に関する検討

水野 桂¹, 井上 貴博¹, 宮崎 有¹, 牧野 雄樹¹
寺田 直樹¹, 小林 恭¹, 山崎 俊成¹, 松井 喜之¹
神波 大己¹, 吉村 耕治¹, 三上 芳喜², 小川 修¹

¹京都大学医学部泌尿器科, ²京都大学医学部病理診断科

DEVELOPMENT OF A PREOPERATIVE CRITERION TO SELECT CANDIDATES FOR NERVE-SPARING RADICAL PROSTATECTOMY AT KYOTO UNIVERSITY HOSPITAL

Kei MIZUNO¹, Takahiro INOUE¹, Yu MIYAZAKI¹, Yuki MAKINO¹,
Naoki TERADA¹, Takashi KOBAYASHI¹, Toshinari YAMASAKI¹, Yoshiyuki MATSUI¹,
Tomomi KAMBA¹, Koji YOSHIMURA¹, Yoshiki MIKAMI² and Osamu OGAWA¹

¹The Department of Urology, Kyoto University Graduate School of Medicine

²The Department of Diagnostic Pathology, Kyoto University School of Medical Science

Neurovascular bundle (NVB) preservation is a mandatory procedure to maintain erectile function of localized prostate cancer patients after radical prostatectomy (RP). However, in terms of cancer control, indications to select appropriate patients for nerve-sparing RP are still controversial. In this study, we examined the pathological findings of RP specimens to develop a preoperative criterion for NVB preservation during RP. The study included 76 patients who underwent RP at our institution from 2006 to 2008, and we retrospectively analyzed RP specimens pathologically. The distance between NVB and foci of prostate cancer was measured in 135 prostate sides, and preoperative factors which predict the distance of ≤ 2 mm was evaluated. Univariate analysis showed that side-specific positive biopsy core rate $\geq 33.3\%$, side-specific maximum tumor length in biopsy core ≥ 5 mm and side-specific tumor involvement rate in biopsy core $\geq 50\%$ was associated with the risk of the distance of ≤ 2 mm. Multivariate analysis revealed that side-specific positive biopsy core rate $\geq 33.3\%$ was the only significant predictor of the ipsilateral NVB-tumor distance ≤ 2 mm ($p=0.0055$, odds ratio 3.49). Based on this study, a nerve-sparing criterion of $< 33.3\%$ side-specific percent positive biopsy core was developed at our institution. Prospective data on patients who were applied this criterion are needed to evaluate its clinical safety and feasibility.

(Hinyokika Kijo 60 : 543-547, 2014)

Key words : Radical Prostatectomy, Nerve-sparing

緒 言

根治的前立腺全摘術は限局性前立腺癌に対する重要な治療法の1つであり, その治療成績は癌制御のみならず性機能を含めた機能温存によっても評価される¹⁾. 神経温存前立腺全摘術は術後の性機能回復に必須の手技であるが, 癌制御を損なうことなく神経温存を行うための適応基準は未だ定まっていない²⁾.

今回われわれは, 根治的前立腺全摘術の病理標本を後ろ向きに検討することで, 簡便な神経温存適応基準を構築したので報告する.

対象と方法

2006年1月から2008年9月に当科で根治的前立腺全摘術を施行した限局性前立腺癌患者147例の内, 他院

で前立腺生検を施行された42例, 術前ホルモン療法を施行した20例, 両側神経温存を行った9例を除外した76例を対象とした. 年齢, 術前PSA, clinical T stage, 生検 Gleason score, 生検陽性率, 陽性コア内腫瘍長, 陽性コア内腫瘍占拠率を術前検討項目とした. 生検方法は, 原則として初回生検は前立腺体積が 50 cm^3 未満の場合は経直腸8カ所生検(左右それぞれ外腺3カ所, 内腺1カ所), 50 cm^3 以上の場合は経直腸12カ所生検(左右それぞれ外腺3カ所, 内腺3カ所)とし, 2回目以降の生検は経会陰20カ所生検(左右それぞれ10カ所)とした. 又, 5 mm スライス全摘病理標本において, 神経血管束(neurovascular bundle; NVB)切除側の腫瘍とNVBの距離を測定した(Fig. 1). 距離が2 mm 以下の場合を神経温存不可と定義し, 神経腫瘍間距離が2 mm 以下となる術前因子を検討した.

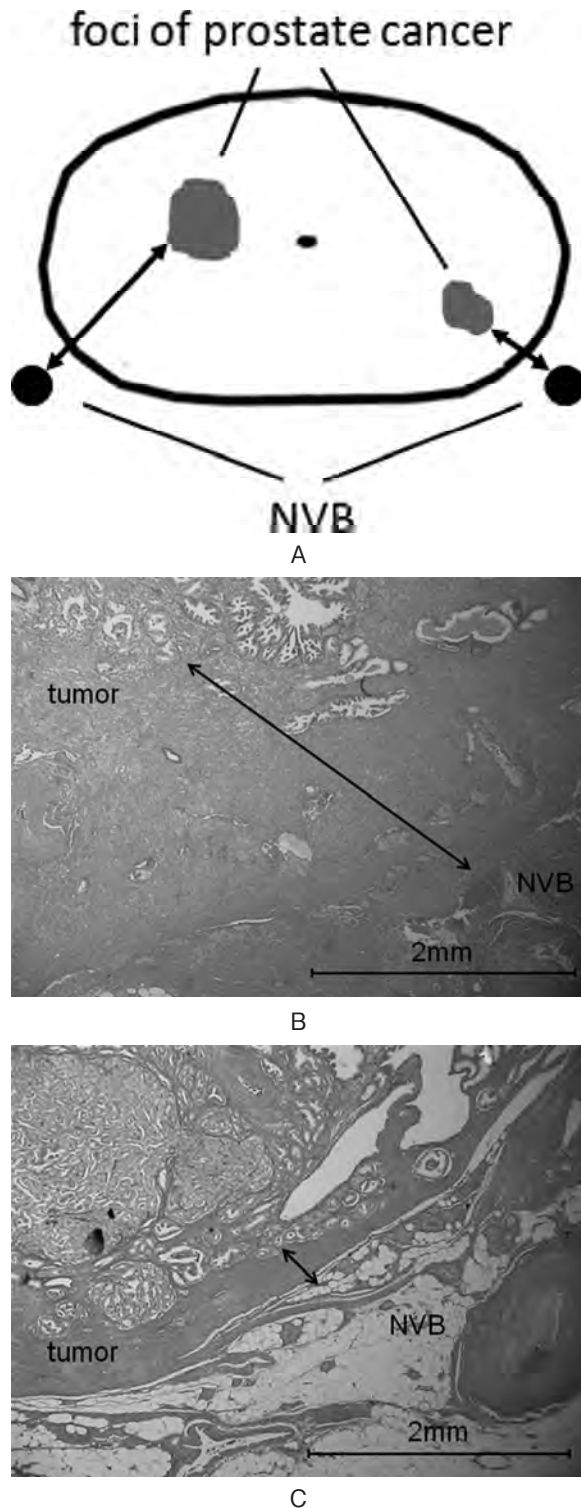


Fig. 1. A) The distance between neurovascular bundle and foci of prostate cancer was measured. B) Pathological findings which showed the distance (two headed arrow) of > 2 mm. C) Pathological findings which showed the distance (two headed arrow) of < 2 mm.

すべての病理標本はヘマトキシリン・エオジン染色で染色し、光学顕微鏡を用いて評価を行った。統計解析は、 χ^2 検定を用いて単変量解析を行い、ロジス

ティック回帰分析を用いて多変量解析を行った。統計学的検定は $p < 0.05$ を有意差ありとした。

結 果

解析対象とした76例の臨床的特徴および生検所見を Table 1 に示す。年齢中央値は66.5歳で、術前 PSA 中

Table 1. Clinical characteristics and pathological findings of biopsy specimens

No of patients	76
Median age (years) (range)	66.5 (47-77)
Median preoperative PSA (ng/ml) (range)	7.28 (3.28-24.5)
No clinical T stage (%)	
T1c	50 (65.8)
T2a	15 (19.7)
T2b	10 (13.2)
T2c	1 (1.3)
No biopsy Gleason score (%)	
≤ 6	35 (46.1)
7	33 (43.4)
8-10	8 (10.5)
No D'Amico risk classification (%)	
Low	28 (36.8)
Intermediate	37 (48.7)
High	11 (14.5)
Median No of biopsy cores (range)	8 (8-20)
Median positive biopsy core rate (%) (range)	25 (5-87.5)
Median max tumor length in biopsy core (mm) (range)	4.25 (0.5-14)
No max tumor involvement rate in biopsy core (%)	
$< 50\%$	48 (63.2)
$\geq 50\%$	28 (36.8)

Table 2. Surgical procedure and pathological findings of radical prostatectomy specimens

No operation (%)	
RRP	55 (72.4)
LRP	21 (27.6)
No nerve sparing (%)	
None	59 (77.6)
Unilateral	17 (22.4)
No pathological T stage (%)	
T2a	5 (6.6)
T2c	55 (72.4)
T3a	15 (19.7)
T3b	1 (1.3)
No pathological Gleason score (%)	
≤ 6	28 (36.8)
7	42 (55.3)
8-10	6 (7.9)
No margin status (%)	
Negative	51 (67.1)
Positive	25 (32.9)

Table 3. Univariate analysis of variables predictive of NVB-tumor distance ≤ 2 mm

Variable	NVB-tumor distance ≤ 2 mm (n=54 sides)	NVB-tumor distance > 2 mm (n=81 sides)	p-value
PSA ≥ 10 ng/ml	16	22	0.75
Biopsy Gleason score ≥ 7	24	23	0.055
D' Amico high risk	7	13	0.62
Side-specific positive biopsy core rate $\geq 33.3\%$	29	18	0.00017
Side-specific max tumor length in biopsy core ≥ 5 mm	18	10	0.0032
Side-specific tumor involvement rate in biopsy core $\geq 50\%$	14	5	0.0012

中央値は 7.28 ng/ml であった。D' Amico リスク分類で高リスクの症例は11例 (14.5%) であった。生検本数中央値は 8 本で、生検陽性率と最大陽性コア内腫瘍長の中央値はそれぞれ25%, 4.25 mm であった。最大陽性コア内腫瘍占拠率が50%以上の症例は28例 (36.8%) であった。

手術術式と全摘標本の病理学的特徴を Table 2 に示す。恥骨後式前立腺全摘術 (RRP) が55例、腹腔鏡下前立腺全摘術 (LRP) が21例であり、両側神経切除が59例、片側神経温存が17例であった。pT3 症例が16例 (21.0%), 断端陽性例が25例 (32.9%) であった。

NVB が切除された計135側で神経腫瘍間距離を測定したところ、54側 (40%) で距離が 2 mm 以下であった。神経腫瘍間距離が 2 mm 以下の群と 2 mm より長い群で術前因子を比較したところ、同側生検陽性率33.3%以上、同側陽性コア内腫瘍長 5 mm 以上、同側陽性コア内腫瘍占拠率50%以上の3項目で有意差を認めた (Table 3)。術前 PSA, 生検 Gleason score, D' Amico 高リスクは2群間で有意差を認めなかった。神経腫瘍間距離 2 mm 以下となる術前予測因子を同定するために多変量解析を行ったところ、同側生検陽性率33.3%以上のみが独立した予測因子であった (odds ratio 3.49, $p=0.0055$) (Table 4)。

Table 4. Multivariate logistic analysis of variables predictive of NVB-tumor distance ≤ 2 mm

Variable	Odds ratio (95% CI)	p-value
PSA ≥ 10 ng/ml	0.99 (0.42-2.73)	0.99
Biopsy Gleason score ≥ 7	1.08 (0.42-2.77)	0.88
D' Amico high risk	0.47 (0.15-1.49)	0.2
Side-specific positive biopsy core rate $\geq 33.3\%$	3.49 (1.44-8.43)	0.0055
Side-specific max tumor length in biopsy core ≥ 5 mm	0.99 (0.23-4.37)	0.99
Side-specific tumor involvement rate in biopsy core $\geq 50\%$	3.48 (0.67-18.1)	0.14

考 察

PSA スクリーニングの普及により、限局性前立腺癌と診断される患者は増加している³⁾。限局性前立腺癌に対する根治的前立腺全摘術では、癌制御はもちろん、機能温存による QOL 維持も重要となる。根治的前立腺全摘術における神経温存手技は術後の性機能回復に必須であると同時に、近年、早期の尿禁制回復にも寄与すると報告されている⁴⁾。一方で、神経温存手技が切除断端陽性の一因となる可能性もあり、癌制御を損なうことなく神経温存を行うための神経温存適応基準の構築が必要である。

これまで京都大学病院では、患者が神経温存を希望された場合に、直腸診で異常がなく生検で癌を検出できなかった側のみ原則的に神経温存を行ってきた。現時点で確立した神経温存適応基準はなく、術中に外側骨盤筋膜 (lateral pelvic fascia) 上から硬結が触れるかどうかを確認するまで神経温存の可否を最終的に判断することはできないとされている²⁾。しかし、本邦においてロボット支援下手術が普及しつつあり、術中の触覚による判断ではなく、術前因子を用いた判断基準が必要であると考えられる。術前因子を用いた神経温存適応基準についてはこれまでいくつかの報告がなされており⁵⁻¹⁰⁾、その多くは腫瘍の前立腺外進展 (extra-prostatic extension; EPE) を予測する因子を検討したものである。これは、EPE が前立腺後外側領域で生じやすく、EPE 症例では NVB を温存することで断端陽性となる可能性があるためである。Naya ら⁶⁾は最大陽性コア内腫瘍長が 7 mm 以上であることと前立腺底部から採取した生検コアが陽性であることが NVB 領域で EPE を認める独立した予測因子であることを示した。又、Tsuzuki ら⁷⁾は、PSA 10 以上、Gleason score 7 以上、陽性コア内腫瘍占拠率の平均が20%以上、同側生検陽性率33.3%以上、DRE で異常所見ありの5項目が NVB 領域での EPE を予測する因子であったと報告した。Ohori ら⁸⁾は術前因子を用いて EPE を予測するノモグラムを構築して報告している。

本研究では、前立腺全摘標本において腫瘍と NVB

の距離を測定し、2 mm 以下となる術前因子を検討した。EPE ではなく神経腫瘍間距離を検討因子としたのは、後者の方が神経温存に伴う切除断端の状態と直接的に関係する因子と考えたためである。神経腫瘍間距離については2 mm をカットオフとしたが、これは Inoue ら¹¹⁾による前立腺全摘標本における腫瘍とNVB の距離についての検討を参考とした。彼らの報告によると、EPE 症例では腫瘍とNVB の距離の平均が尖部で2.01 mm、中部で1.95 mm、底部で1.85 mm であった。このため、神経腫瘍間距離2 mm 以下の場合は神経温存手技により切除断端陽性となる危険が高いと考え、神経温存不可と判断した。

今回の検討では、神経腫瘍間距離2 mm 以下を予測する独立した術前因子は、同側生検陽性率33.3%以上である因子のみであった。この因子は、先に述べた Tsuzuki ら⁷⁾の報告したNVB 領域でのEPE を予測する因子としても挙げられている。しかし、他の報告でEPE を予測する因子として挙げられている術前PSA や Gleason score、陽性コア内腫瘍長、陽性コア内腫瘍占拠率は独立した予測因子ではなく、本検討の特徴的な点であった。これらの結果に基づき、現在当科では神経温存適応基準を温存側生検陽性率33.3%未満と定めており、基準を満たす症例ではPSA 高値や Gleason score 8 以上の症例、clinical T2c 症例であっても原則として神経温存を行っている。

本研究の問題点としては、対象症例が少数の後向き研究であることが挙げられる。解析対象から神経温存症例を除外しており、症例の選択バイアスも存在する。神経温存症例の神経温存側では、神経腫瘍間距離の測定はできないが、後外側領域の切除断端と腫瘍が近接しているかどうかを神経腫瘍間距離2 mm 以下として代用して、今回の解析に加えて検討したところ、同様の結果が得られている。又、生検陽性率33.3%以上であることはあくまで同側神経腫瘍間距離2 mm 以下を予測する因子であって、2 mm 以下であることが神経温存不可の判断として妥当かどうかは議論の余地がある。さらに、術前MRI の有用性についての報告が散見されるが¹²⁻¹⁴⁾、今回の検討ではMRI の評価を行っていない。これは、当院では術前MRI を全例に撮像してはならず適切な解析ができなかったためであるが、今後の検討課題と考えられた。神経温存側生検陽性率33.3%未満を神経温存適応基準として施行した根治的前立腺全摘術の治療成績を今後前向きに検討し、適応基準の安全性と妥当性を評価する必要がある。

結 語

根治的前立腺全摘術の全摘病理標本において腫瘍とNVB の距離を測定し、神経腫瘍間距離2 mm 以下を

予測する術前因子を検討したところ、同側生検陽性率33.3%以上であることのみが独立した因子であった。この結果に基づき、神経温存側生検陽性率33.3%未満という簡便な神経温存適応基準を構築した。

文 献

- 1) Bianco FJ Jr, Scardino PT and Eastham JA: Radical prostatectomy: long-term cancer control and recovery of sexual and urinary function ("trifecta"). *Urology* **66**: 83-94, 2005
- 2) Schaeffer EM, Partin AW, Lepor H, et al.: Radical retropubic and perineal prostatectomy. In: *Campbell-Walsh Urology*. Edited by Wein AJ, Kavoussi LR, Novick AC, et al. 10th ed, pp 2801-2829, Saunders, Philadelphia, 2011
- 3) Matsuda A, Matsuda T, Shibata A, et al.: Cancer incidence and incidence rates in Japan in 2007: a study of 21 population-based cancer registries for the monitoring of cancer incidence in Japan (MCIJ) project. *Jpn J Clin Oncol* **43**: 328-336, 2013
- 4) Kaye DR, Hyndman ME, Segal RL, et al.: Urinary outcomes are significantly affected by nerve sparing quality during radical prostatectomy. *Urology* **82**: 1348-1353, 2013
- 5) Graefen M, Haese A, Pichlmeier U, et al.: A validated strategy for side specific prediction of organ confined prostate cancer: a tool to select for nerve sparing radical prostatectomy. *J Urol* **165**: 857-863, 2001
- 6) Naya Y, Slaton JW, Troncoso P, et al.: Tumor length and location of cancer on biopsy predict for side specific extraprostatic cancer extension. *J Urol* **171**: 1093-1097, 2004
- 7) Tsuzuki T, Hernandez DJ, Aydin H, et al.: Prediction of extraprostatic extension in the neurovascular bundle based on prostate needle biopsy pathology, serum prostate specific antigen and digital rectal examination. *J Urol* **173**: 450-453, 2005
- 8) Ohori M, Kattan MW, Koh H, et al.: Predicting the presence and side of extracapsular extension: a nomogram for staging prostate cancer. *J Urol* **171**: 1844-1849, 2004
- 9) Chung JS, Choi HY, Song HR, et al.: Preoperative nomograms for predicting extracapsular extension in Korean men with localized prostate cancer: a multi-institutional clinicopathologic study. *J Korean Med Sci* **25**: 1443-1448, 2010
- 10) Hashimoto K, Hisasue S, Masumori N, et al.: Clinical safety and feasibility of a newly developed, simple algorithm for decision-making on neurovascular bundle preservation in radical prostatectomy. *Jpn J Clin Oncol* **40**: 343-348, 2009
- 11) Inoue S, Shiina H, Hiraoka T, et al.: Retrospective analysis of the distance between the neurovascular bundle and prostate cancer foci in radical prostatectomy specimens: its clinical implication in nerve-

- sparing surgery. *BJU Int* **104**: 1085–1090, 2009
- 12) Hricak H, Wang L, Wei DC, et al.: The role of preoperative endorectal magnetic resonance imaging in the decision regarding whether to preserve or resect neurovascular bundles during radical retropubic prostatectomy. *Cancer* **100**: 2655–2663, 2004
- 13) McClure TD, Margolis DJ, Reiter RE, et al.: Use of MR imaging to determine preservation of the neurovascular bundles at robotic-assisted laparoscopic prostatectomy. *Radiology* **262**: 874–883, 2012
- 14) Thompson J, Lawrentschuk N, Frydenberg M, et al.: The role of magnetic resonance imaging in the diagnosis and management of prostate cancer. *BJU Int* **112**: 6–20, 2013

(Received on April 14, 2014)
(Accepted on July 14, 2014)