

遊離組織片移植並ニ異物使用ニ依ル腹部實質性  
臓器ノ止血ニ關スル實驗的研究

Experimentelle Untersuchungen über die parenchymatöse Blutstillung der Bauchorgane  
mittels verschiedenartiger Gewebstücke sowie sonstiger Fremdkörper.

Von Dr. Y. HAGIWARA.

z. Z. Vorstand der chirurg. Klinik der medizinischen Hochschule zu Kimmamoto.

[Aus der II. chirurg. Klinik der kais. Universität zu Kyoto (Prof. Dr. H. Ito)]

京都帝國大學醫學部伊藤教授外科「クリニック」ヨリ

熊本縣立醫學專門學校教授 醫學士 萩原義雄

目次

緒言

第一章 動物實驗材料及ビ實驗方法

第二章 遊離組織片移植ニ依ル止血ニ就キテ

第一節 筋肉組織移植實驗

第一項 序 說

第二項 實驗例記錄

第三項 實驗成績ノ概要

第二節 筋膜組織移植實驗

第一項 序 說

第二項 實驗例記錄

第壹卷 【原 著】 萩原

第三項 實驗成績ノ概要

第三節 大網組織移植實驗

第一項 序 說

第二項 實驗例記錄

第三項 實驗成績ノ概要

第四節 脂肪組織移植實驗

第一項 序 說

第二項 實驗例記錄

第三項 實驗成績ノ概要

第五節 比較觀察

第三章 異物使用ニ依ル止血ニ就キテ

二四三 (第壹號) 二四三

第一節 腸壁膀胱壁死組織ヲ以テセル實驗

第一項 序 說

第二項 實驗例記錄

第三項 實驗成績ノ概要

第二節 海綿ヲ以テセル實驗

第一項 序 說

第二項 實驗例記錄

第三項 實驗成績ノ概要

第三節 眞綿ヲ以テセル實驗

第一項 序 說

第二項 實驗例記錄

第三項 實驗成績ノ概要

第四節 獸ヲ以テセル實驗

第一項 序 說

第二項 實驗例記錄

第三項 實驗成績ノ概要

緒 言

實質性臟器ノ廣汎ナル出血面ヲ處置セントスルニ當リ、筋肉、筋膜、大網、脂肪等ノ遊離組織片ヲ以テ出血創ヲ充填シ或ハ創面ヲ被覆シテ其ノ止血ヲ計ルハ、所謂生活栓塞ト稱シテ現今一般學者ニヨリテ賞用セラル、所ナリ。而シテ此ノ

目的ニ Horsley<sup>(5)</sup> Laewen 及 Yu Jurasz<sup>(6)</sup> Opokin 及 Yu Schamoff<sup>(7)</sup> 等ノ諸氏ハ筋肉片ヲ使用シ、Kirschner<sup>(8)</sup> Rulascchow<sup>(9)</sup>

Kornew<sup>(10)</sup> 及 Yu Schak<sup>(11)</sup> Wajascenko 及 Yu Lebedow<sup>(12)</sup> 氏等ハ筋膜移植ヲ行ヒ、Hilse<sup>(13)</sup> Polenoff 及 Yu Ladygin<sup>(14)</sup> Tschaike<sup>(15)</sup> 氏

等ハ脂肪組織ヲ移植シテ實驗的研究ヲ行ヒ皆良果ヲ收メタリト言ヒ、大網組織ヲ此ノ目的ニ移植シテ實驗セシモノニ

Beresnegowsky<sup>(16)</sup> Poljarski<sup>(17)</sup> Girgola<sup>(18)</sup> Hesse<sup>(19)</sup> Jaquin<sup>(20)</sup> Springer<sup>(21)</sup> Stasoff<sup>(22)</sup> 氏等多數ノ學者アリト雖、或ハ之ヲ以テ無上

第五節 湯葉ヲ以テセル實驗

第一項 序 說

第二項 實驗例記錄

第三項 實驗成績ノ概要

第六節 本章實驗成績ノ總括

第四章 諸種組織片移植ニ依ル止血作用ニ就キテ

第一節 序 說

第二節 諸種組織片浸出液ノ血管外血液凝固時間ニ及ボス影響

第一項 實驗材料及ビ實驗方法

第二項 實驗成績

第三項 實驗成績ノ概要

第三節 考 按

結 論

主要文獻

附圖說明

ノ材料ナリト賞揚シ或ハ其ノ止血の效果ヲ疑ヒ其ノ間歸一スル所ナシ。

然リ而シテ之等諸種ノ無莖の組織片ヲ使用シ比較觀察シテ其ノ眞價ヲ究メントセシ者ニ至リテハ極メテ少ナク僅ニ大河内<sup>(6)</sup>、Philipowicz<sup>(7)</sup>、Ristley<sup>(8)</sup>等數氏ヲ舉グル事ヲ得レドモ其見解全ク相背馳セル所少ナカラズ。今之等諸組織ヲ移植シ併セテ異物ヲ使用シテ肝臟、脾臟、腎臟ノ止血ヲ行ヒ兩々相對照シテ止血狀態ノ良否ヲ檢シ、組織學的檢索ヲ行ヒ移植組織ノ運命ヲ究メ、其ノ治療現象ヲ觀、反應性變化ノ強弱ヲ比較シテ止血材料トシテノ優劣ヲ考察シ、其ノ價値ノ判定ニ資セントスル又徒事ナラズト信ズ。尙上記遊離組織片移植ヲ行ヒ其止血作用ノ本體ヲ説クニ或ハ組織片ヲ以テ出血創ヲ充填シ又ハ被覆スル器械的作用ヲ以テ主トシ、或ハ諸種組織中ニ含有セラル、血液凝固促進性物質ニ因ル生物化學的作用ヲ以テ主トシ、先進諸家說ヲナスモノ多シト雖其間區々歸スル所ナシ。此ノ目的ニ之等諸種組織片浸出液ノ血管外血液凝固時間ニ及ボス影響ヲ觀察シ、手術時ノ止血狀態ト相俟ツテ其ノ止血作用ノ本體ヲ豫想スルヲ以テ合理的ナリト思惟セリ。以下章ヲ分チテ叙セントス。

附言、移植ナル字句ハ移植組織ガ移植床内ニ生存シ又ハ再生現象ヲ營ミテ生活スル場合ニノミ使用シ得ベク、實質性臟器ノ止血ノ目的ニ遊離組織片ヲ使用シテ直チニ移植ト稱スルハ不當ナルガ如キモ之ニ代フベク他ニ適當ノ語ナシ。先進ノ例ニ從ヒテ之ヲ使用セリ。

### 第一章 動物實驗材料及ビ實驗方法

一、實驗材料、實驗動物トシテ予ハ大乃至中等大ノ成熟家兔ヲ使用シ、止血材料トシテ無莖のニ攝取セル筋肉、筋膜、大網及ビ脂肪ノ組織片ヲ使用シ、又異物ヲ用フルニ當リ動物性物質トシテ家兔腸壁膀胱壁死組織ヲ選ビ尙外ニ海綿真綿ヲ用ヒ、更ニ植物性物質トシテ湯葉及ビ麩ヲ使用セリ。

二、實驗方法、術者ノ手ノ消毒ハ温湯中ニテ石鹼及ビ刷毛ヲ用ヒテ數分間摩擦シタル後清拭シ、更ニ六〇%酒精綿紗ヲ以テ約五分間摩擦清拭シ、手術野ノ消毒ハ毛ヲ可及的短ク剪除シ沃塗布及ビ酒精清拭ヲ行ヘリ。手術方法ハ肝臟

及ヒ脾臟ニ對シテハ劍狀突起ヨリ下方約六乃至七糧ノ正中切開ヲ加ヘ、腎臟ニ對シテハ側腹部ニ略同長ノ縱切開ヲ加ヘ肝臟ハ其ノ一葉ヲ、脾臟ハ其大部ヲ、腎臟ハ其全部ヲ創外ニ露出シ、助手ヲシテ之ヲ把持セシメ肝臟ハ其ノ一葉ノ基部ニ近ク、脾臟ハ其ノ一端ヲ、腎臟ハ上或ハ下其一極ヲ切除シ平滑ナル出血面ヲ形成シ、豫メ用意セシ所用止血材料ヲ以テ創ヲ被覆シ數個ノ結節縫合ヲ以テ固定シ、生理的食鹽水ヲ浸シタル綿紗ノ小片ヲ以テ周圍ニ附着セル凝血ヲ拂拭シ、然後腹壁ヲ二層縫合ニ依リテ閉鎖シ「エーテル」ヲ混ジタル「コロジューム」ヲ以テ皮膚縫合線ヲ封ジ以テ術ヲ終レリ。移植組織ハ手術ニ先ダチ筋肉ハ腹壁ヨリ之ヲ切除シ、筋膜ハ二三廣筋膜ヲ使用シタルモノアレドモ多クハ腹壁ヨリ切取シ、脂肪ハ腎臟周圍ヨリ之ヲ取レリ。之等遊離組織片ヲ使用セシモノハ單ニ自家移植ノミナラズ同種他家移植異種移植ヲモ併セ行ヒテ比較シ、此際異種移植トシテハ、犬ノ組織ヲ家兔ニ移植セリ。異物トシテ使用シタル腸壁、膀胱壁死組織ハ撲殺シタル家兔ノ新鮮ナル腸壁、膀胱壁ヲ充分水洗シ之ヲ *Chaudins* 氏法ニ從ヒテ消毒シ、海綿ハ可及的質ノ密ナルモノヲ選ビ煮沸消毒ノ後約二耗ノ厚サニ薄切シ、眞綿ハ煮沸シタル後紙薄ノ一片トナシ、湯葉及ビ麩ハ一部ハ煮沸シタル儘、一部ハ更ニ之ヲ六〇%酒精中ニ數日間浸シ、麩ハ厚サ約一耗ノモノヲ用ヒ、何レモ使用ニ際シテ充分生理的食鹽水ヲ以テ洗滌シ、遊離生組織片移植時ト同様ノ手術ヲ行ヘリ。斯ノ如クニシテ總テ無麻醉ノ下ニ總テ絹糸ヲ使用シテ手術ヲ施行シ、特ニ無菌的操作ニ意ヲ用ヒタリ。

組織學的檢索ヲナスニ當リ臟器ハ之ヲ一〇%「フォルマリン」液固定、「バラフィン」或ハ「チエロロイジン」包埋法、「ヘマトキシリン、エオジン」複染法ヲ行ヒ其他可檢材料ニ依リテ必要ナル特殊染色法ヲ併用セリ。

茲ニ手術ニ當リ實質性臟器ニ作ラレタル平滑ナル出血面ニ對シテノミ實驗シタルハ、之等臟器ノ單ナル刺創ノ如キハ臨床上縫合ノミニ依リテ充分止血ノ目的ヲ達シ得ル事多ク、諸種ノ物質ヲ移植スルハ縫合法ノ不可能ナル創ニ對シテ行フベキ特殊ノ方法ナリト思惟セシニ基クモノナリ。

## 第二章 遊離組織片移植ニ依ル止血ニ就キテ



## 第一節 筋肉組織移植實驗

### 第一項 序 說

Opokin 及 ベンゼハモフ 氏<sup>(32)</sup> (一九二二)ハ肝臟損傷ニ對シテ筋組織ノ止血作用ヲ檢セントシ、犬十二頭ヲ使用シテ肝臟ニ作ラレタル廣汎ナル出血面ヲ無蓋の筋肉片ヲ以テ被覆シテ完全ニ止血ノ目的ヲ達シ、右實驗動物中六例ニ就キテ三ヶ月ニ亘ル種々ノ期間ニ觀察シ移植筋ノ運命ヲ檢シ、初メ筋組織中ニ小圓形細胞ノ浸潤ヲ來シ後退行性變性ニ陥リテ結締織化スルヲ認メ、中三例ハ移植筋壞死シ化膿セルヲ見タリ。Lawen 及 ヲ Jurasz 氏<sup>(43)</sup> (一九一四)ハ家兔ヲ使用シテ心臟刺創ノ止血ヲ行ヒ其止血状態ヲ觀、更ニ手術部位ノ組織學的檢索ヲ行ヒ實驗成績ヲ總括シテ、心臟刺創ヨリノ出血ハ筋組織移植ニ依リテ直チニ停止セシメ得ベク、爲ニ心臟機能ニ障害ヲ起ス事ナク、初メ纖維素性癒着ヲ營ミタル筋組織ハ總テ退行性變性ニ陥リテ徐々ニ死滅シ、漸次肉芽組織ノ侵入ヲ蒙リ新生結締織ハ心壁創内ニ增生侵入シテ遂ニ胼胝ヲ形成シテ治癒スルモノナリトナシ、氏等ハ更ニ家兔ヲ使用シテ肝臟腎臟ノ出血面ニ各三例遊離筋組織移植ヲ實驗シ、肝臟腎臟ノ創ニ對シテハ其止血作用特ニ顯著ナルモノアリトシ、組織學的檢索ノ結果、移植筋ハ全ク核消失シテ壞死ニ陥リ其周圍ニ癥痕組織ノ發生ヲ來シタメニ肝組織ハ壓迫破壞セラレ居ルヲ認メ、又腎臟手術ノ例ニ於テモ同ジク移植筋ノ壞死石灰沈着ノ像ヲ觀、古キ例ニ在リテハ無定形ヲナセル移植組織内ニ著明ナル結締織ノ增殖侵入セルヲ認メタリ。大河内氏<sup>(51)</sup> (一九一四)ハ筋組織ヲ以テ肝臟腎臟ノ出血面ヲ被覆シテ止血シ、肝臟ニ對シテハ自家移植ノ外同種移植異種移植ヲ併用シ筋肉片ガ下床ニ粘着シテヨク止血ノ目的ヲ達スルヲ認メ、組織學的檢索ノ結果同種移植異種移植例ニ在リテハ移植筋ハ總テ速ニ壞死シ、被止血臟器又ハ癒着大網ニ於ケル反應ハ自家移植時ニ比シテ強大ニシテ、自家移植ノ際腎臟手術例ニ於テハ移植筋ノ急速ニ死滅スル事ナキモ肝臟創面ヲ被覆シタル時ニ於テノミ容易ニ壞疽ニ陥ラシメ其治癒ニ向ツテ甚ダ障害的ニ作用スルヲ觀、之ヲ肝創面ニ分泌サル、膽汁ノ作用ニ歸セリ。桑原氏<sup>(46)</sup> (一九一九)ハ家兔ヲ以テ Lawen 氏ノ業績ヲ追試シテ心臟ノ止血ヲ實驗シ筋組織移植ニ依ル止血ノ優秀ナルヲ認メ此際心臟ハヨク其機能ヲ保持シ且移植筋ハ萎

縮性變化ヲナシテ約二ケ年ノ後ニ吸收セラルト言ヘリ。

鱚ツテ臨床的報告ヲ覽ルニ、Minz<sup>(4)</sup>(一九二二) Ziedas<sup>(5)</sup>(一九二二) Paupier<sup>(55)</sup>(一九二五)等ノ諸氏ハ靜脈竇ノ出血ニ筋肉片ヲ移植シテ著効ヲ見タリト報ジ、其他 Borchardt<sup>(6)</sup>(一九二二) Füllig<sup>(7)</sup>(一九二二)氏等骨髓ノ出血ニ對シテ筋肉片ヲ以テ骨髓腔ヲ充填シテ良果ヲ擧ゲタリト言ヒ、更ニ筋肉移植ノ主唱者タル Lawen<sup>(8)</sup>氏ハ Turasz<sup>(9)</sup>氏トノ共同作業ヨリ成ル實驗的研究ヲ發表スルト同時ニ遊離筋組織移植ニ依ル心臟肝臟ノ止血ニ關スル臨床例ヲ報告シ<sup>(41)</sup>、移植筋ハ死滅スレドモ結締織ニ依リテ無菌的ニ補填セラレ決シテ下床ヨリ脱落スルガ如キ事ナシ、若シ止血ノ目的ニ縫合法ノ不可能ナル場合アラバ直チニ取ツテ以テ筋組織ヲ用フベシト稱シテ盛ニ筋組織ノ移植ヲ提唱セリ。其他 Bonlaugh<sup>(6)</sup>(一九一八) Hill enberg<sup>(1)</sup>(一九二二) Negris<sup>(2)</sup>(一九二二)氏等皆筋組織移植ヲ推奨セリ。

夫レ筋組織ノ移植ヲ讚美スル者ハ斯ノ如シト雖、又一方 Wiede<sup>(80)</sup>氏(一九二二)ノ如キハ移植筋ガ總テ壞死スルノ事實ヲ確メ、實用上ノ見地ヨリシテ斯ノ如キモノヲ使用スルハ細菌ニ對シテ無上ノ培養基ヲ與フルモノナリトテ一顧ノ價値ナキガ如ク非難痛撃シ、Theodor Kocher<sup>(35)</sup>氏(一九二二)モ筋組織ヲ止血ノ目的ニ使用シテ成績良好ナルヲ認メタリト雖徒ニ之ヲ偏愛セザラン事ヲ警告セリ。斯ノ如ク筋移植ノ止血的効果ハ齊シク人ノ認ムル所ナレドモ移植筋ノ運命ヨリ考察シタル其ノ價値ノ判定ニ關シテ一致ヲ見ザルモノ、如シ。

予ハ此ノ目的ノタメニ家兔三十五頭ヲ使用シ、上記手術法ニ從ヒテ肝臟、脾臟、腎臟ノ止血ヲ行ヒ自家移植ト共ニ同種他家移植異種移植ヲナシテ比較シ、術後二十四時間ヨリ最長百日乃至百三十日ノ種々ナル期間ニ於テ之ヲ檢セリ。

## 第二項 實驗例記錄

各實驗動物個々ニ就テ、其手術時、剖檢時、並ニ顯微鏡の所見ヲ精細ニ記載スル事ハ徒ニ冗長ニ亘ルノ恐アルヲ以テ、撲殺時日、或ハ死亡時日ノ差ニヨリ、又手術セル臟器ノ異ルニ從ヒ、其ノ主ナルモノ數例ヲ記シ他ハ簡短ニ表示スルニ止メントス。

肝臟手術第二例(自家移植)家兎、中等大、大正十一年七月十二日手術十七日死亡生存期五日、

約六種ノ正中切開ニヨリ腹腔ニ達シ肝左葉ヲ其基底部ニ近ク切斷シ長サ約四糎幅約一・五糎ノ出血面ヲ作り、外斜腹筋ヨリ切取セル筋肉片ヲ以テ之ヲ被覆シ三個ノ結締縫合ヲ以テ固定ス。肝創面ヨリ出血強ク且小動脈ヨリ鮮血奔流スルモノアリシガ、術ヲ終リ約三十秒輕壓ヲ加ヘタルニ筋肉片ハヨク粘着シ完全ニ止血ノ目的ヲ達セリ。

剖檢時所見、腹腔内ニ後出血ヲ認メズ。手術部位ハ大網強ク癒着シ肝中葉ト輕度ニ癒着セリ。肝手術部位ハ灰白色ヲ呈シテ少シク光澤ニ乏シク表面扁平ニシテ滑澤ナリ。硬度稍鞏。剖面ヲ觀ルニ肝實質ト移植筋肉片トハ癒着頗良好ニシテ其間著シキ凝血ナシ。筋肉片切取部ニ腹壁(ヘルニヤ)ヲ生ジ居レリ。顯微鏡的所見、手術創ニ接シ、肝組織ノ一部壞死シ原形質諸所顆粒狀ヲ呈シ核染色セザル所アリ、縫合糸ノ斷面ニ接シ斯ル變化特ニ著明ナリ。且縫合糸ニ接シ小出血竈アリテ圓形細胞ノ浸潤ヲ認ムル事多シ。創ニ近ク星芒細胞稍増生セリ移植筋組織ハ其邊緣部ニ在ルモノハ尙明ニ橫紋縱紋ヲ認メ得ル所アレドモ、諸所縱橫ニ斷裂シテ纖維ノ配列不規則トナリ硝子樣變性ノ像ヲ呈スル所アリ、殊ニ中心部ニ著シ。核ハ一般ニ染色不良ナリ。移植筋ト肝實質トノ間ハ一部小血腫ヲ認ムル所アレドモ一般ニ幼若ナル肉芽組織層ヲ介シテ密接シ、此所ニ葉間組織中ヨリ結締織形成細胞増生侵入シ組織球樣細胞多ク更ニ續イテ移植筋ノ内部ニ及ブモノアリ。而シテ一部肝創面ニ近ク、斷裂セル筋纖維ノ間ニハ雲絮狀ニ折出セラレタル纖維素ノ間ニ多核白血球淋巴球等ノ浸潤多ク、爲ニ筋纖維ハ離隔破壞セラレントスルガ如キ像ヲ認ム。又移植筋ノ内部ニ多核單核白血球ノ破壞セルモノ多シ。移植組織ノ外部ハ肝被膜ヨリ連レル幼若結締織層ニヨリ一部被包セラレ居レリ。

肝臟手術第七例(自家移植)家兎大、大正十二年十月十日手術十二月九日撲殺、生存期六十日

手術法前例ト同ジ只筋組織ニ筋膜ノ附着セル儘之ヲ使用セリ。筋膜筋肉片ヲ使用時生理的食鹽水ニ浸シテ創ヲ被ヒタルニ、其粘着スル事稍輕微ニシテ血液創縁ヨリ流出スル事稍多シ。約一分間輕壓ヲ加ヘテ止血ス。

剖檢時所見、肝臟手術部位ハ大網ノ強固ナル邊着ヲ蒙ムレリ。移植部位ハ萎縮シテ長サ約一・五糎幅約〇・五糎ノ橢圓形灰白色ノ瘻痕トシテ認メラレ剖面ヲ檢シテ移植筋片ハ略半圓形ヲナシテ半肝實質中ニ鑲入セリ。

顯微鏡的所見、肝臟筋移植部ハ略半圓形ヲナシテ陷凹シ、肝創面ハ葉間結締織ト連絡セル纖維ニ富メル菲薄ナル結締織ニ被ハレ、移植筋組織ハ之ヲ隔テ又之ニ包埋セラレテ甚シク萎縮シ、或ハ細長ナル纖維狀ノ斷面ヲ現ハシ或ハ小ナル橫斷面ヲ現ハシテ殘存シ、中ニハ「ワングートン」染色ニヨリテ僅ニ認メ得ルニ過ギザルモノアリ。斯ノ如クシテ殘存セル筋組織ハ中ニハ同質性無構造物質ト化シテ中空洞ヲ生ジ殆ド全ク壞死セルモノアリ、橫紋全ク消失シテ只粗大ナル縱紋ノミヲ示シ纖維甚シク萎縮シテ筋鞘トノ間ニ空隙ヲ生ジ斷裂セントスル所アルモ、核ハ反ツテ増加シ諸所相合シテ巨態細胞ノ像ヲナシ、或ハ縱列ヲナシテ連鎖狀ニ連リ、所謂核增殖性萎縮ノ像ヲ見ル所多シ。如上ノ變化ヲ呈セル筋纖維ノ間ニハ淋巴球、結締織細胞等ノ浸潤ヲ見巨態細胞ヲ少シク認ム。周圍ヨリ侵入セル結締織纖維ノ間ニ脂肪球ノ發現ヲ見ル所アリ。多核白血球ハ全ク之ヲ認メズ。共ニ移植セラレタル筋膜組織ハ尙殆ド常態ヲ保テリ。肝實質ハ創ニ接シ細胞ノ萎縮セル所アレドモ他ニ著變ナク創面新生結締織層内及ビ葉間結締織中新生膽管ヲ認ム。

肝臟手術第十一例。(同種他家移植)家兎、中等大、大正十二年五月十四日手術六月三日撲殺、生存期二十日。

肝右葉ヲ切除シテ生ジタル長サ約四糎幅約一・五糎ノ出血面ヲ、他兎ノ外斜腹筋ヨリ取りタル筋肉片ヲ以テ被ヒ三個ノ固定縫合ヲ施ス。輕壓ヲ加フル事約三十秒ニシテ血液創縁ヨリ甚シク浸出スル事ナクシテ止血ス。剖檢時所見、筋移植部ハ肝中葉ト癒着シ此所ニ又大網ノ強固ナル癒着アリ

少シク剥離シテ檢スルニ、手術部位ハ灰白色ヲ呈シ表面腫樣來澤ヲ有シ少シク癢痕性萎縮ヲ來セリ。剖面ヲ觀ルニ移植組織ハ少シク灰白色ヲ呈シ軟化シタルガ如キ所ナシ。他兎ニ使用センガタメニ本兎ヨリ筋肉片ヲ取レリ。其筋切取部ニ腹壁「ヘルニヤ」ヲ認ム。

顯微鏡の所見。肝臓剖面ハ少シク彎入シ移植筋組織ハ少シク此所ニ埋没シ表面僅ニ膨隆シ、一部ハ肝被膜ヨリ連レル結締織ニ被ハレ一部ニ大網ノ癒着ヲ認ム。肝臓剖面ハ一樣ニ葉間組織ト連レル稍厚キ結締織ニ被ハレ、血管膽管ノ新生ヲ見ル事著シク、又一部ニ壞死セル肝組織島嶼狀ヲナシテ其間ニ介在スル所アリ。之ニ接セル移植筋組織ハ殆ド總テ壞死シ横紋縱紋全ク消失シ核ノ染色セルモノ無ク、原形質ハ顆粒狀ヲナシテ僅ニ纖維ノ縱斷面ヲ示シテ殘存セルノミ。之等壞死セル筋組織ノ間ニハ周邊ニ近ク淋巴球結締織形成細胞組織球樣細胞少數ノ多核白血球等ノ浸潤ヲ見、周圍ヨリ漸次肉芽組織ノ侵入セントスルガ如キ像ヲ見ル。移植筋ノ内部ニハカ、ル變化ヲ呈スレドモ、外側ニ近ク邊緣ノ部ニ存スルモノニ於テハ、縱斷セラレタルモノハ横紋ハ消失スレドモ尙僅ニ縱紋ヲ殘シ萎縮シテ細小ナル纖維トナリ、核ハ尙明ニ染色セラレ一般ニ反ツテ増加シ、或ハ連鎖狀ヲナシ或ハ相集簇シテ巨悲細胞ニ似タル像ヲ呈スルモノアリ。斯ノ如キ筋組織ハ共ニ移植セラレタル粗鬆結締織ト共ニ殘リ、又ハ周圍ヨリ侵入セシ肉芽組織ニ圍繞セラレテ中ニハ筋纖維ノ斷端ニ定型の異物性巨悲細胞ヲ認ムル所アリ。肝臓組織ハ壞死竈トノ間ハ幼若結締織ニヨリテ區劃セラレ、健常部ニ於テモ創ニ接シ星芒細胞少シク増生セリ。外部ニ癒着セル大網ハ血管少シク充盈セリ。

肝臓手術第十四例、(異種移植)、家兎、中等大、大正十二年二月二十八日手術、三月十五日撲殺、生存期十五日。

肝臓右葉ニ作りタル長サ約四幅幅約一・〇糎ノ出血面ヲ、犬ノ直腹筋ヨリ得タル筋肉片ヲ家兎ヨリ切除セルモノト略同様ノ厚サニシテ、之ヲ被覆シ三個ノ結節縫合ヲ加フ。殆ド壓迫ヲ加フルノ要ナクシテ完全ニ止血ス。

剖、檢、時、所、見。肝臓手術部ハ肝中葉及ビ小腸ノ一部並ニ大網ト癒着シ、移植筋肉片ハ帶黃灰白色ヲ呈シテ少シク膨隆ス。剖面ニ於テ移植筋ハ灰白色階圓形ノ一片トシテ密着シ、其間ニ血腫ヲ認メズ、甚シク軟化セル像ナシ。

顯微鏡の所見。肝臓剖面ハ厚キ肉芽組織ニ被ハレ、結締織形成細胞ハ纖維ヲ構成セルモノ多ク、淋巴球乃至組織球樣單核細胞「エオジン」嗜好細胞等ノ浸潤アレドモ多核白血球ハ少シ。又此所ニ膽管血管ノ新生ヲ認ムルモノ多シ。之ト續キテ外側ニ幼若ナル肉芽組織ノ層ヲ隔テ、移植組織ヲ認ム。移植筋組織ハ殆ド總テ横紋縱紋共ニ消失シ、硝子樣無構造物質トナリ、或ハ空洞ヲ形成シ又半崩壞セルモノアリ。只周邊部ニ近ク一部粗大ナル縱紋ノ殘レルモノ少シク認ム。核ハ一般ニ染色セルモノ殆ド無ク周邊部ニ於テ僅ニ殘存セルモノモ染色極メテ不良ナリ。カ、ル移植筋纖維ノ間ニ圓形細胞ノ浸潤アリ核ノ崩壞セルモノ亦多シ。而シテ外周ハ肝臓剖面ノ肉芽組織及ビ肝被膜ヨリ連絡セル厚キ肉芽組織ニ被ハレ移植組織ハ全ク之ニ包埋セラレ居レリ。肝實質ニハ著明ナル變化ナク只創面ニ於テ多少肝細胞ノ萎縮ヲ證明シ又創ニ近ク星芒細胞少シク増生ス。一部移植組織ニ密接シ殆ド壞死シタル肝組織ノ健常部トノ間ノ肉芽組織ニ割セラレテ孤立存在スルモノアリ。

脾臓手術第五例。(自家移植)、家兎、中等大、大正十二年三月九日手術四月十六日死亡、生存期三十八日。

脾臓ノ一端ヲ切斷シテ生ジタル長サ約一糎幅約〇・五糎ノ出血面ヲ、外斜腹筋ノ略同大ノ遊離片ヲ以テ被ヒ二個ノ固定縫合ヲ加フ。脾臓ヲ切斷シタル時脾動脈ノ一ヲ損傷シ出血強カリシモ筋肉片ヲ以テ被ヒ固定後直チニ止血ス。食鹽水綿紗ヲ以テ凝血ヲ拭ヒシ時創線ヨリ血液浸出シタレドモ約三十秒輕壓ヲ加ヘテ止血セリ。

剖、檢、時、所、見。脾臓手術部ハ大網ノ癒着強度ニシテ之ヲ直視スル事ヲ得ズ。剖面ヲ檢シ脾實質ニ密接シテ硬度鞏ナル灰白色ノ薄層アリテ移植組織タルヲ知ルニ止マル。

顯微鏡的所見。脾臟剖面ハ稍不平ナル面ヲ現ハシ一様ニ菲薄ナル結締織ニ被ハレ、創ノ中心部ニ於テハ脾柱ト連リ外周ニ近キ部ニ於テニ脾被膜ト連絡ス。外側ニハ細血管充盈セル大網ノ癒着アリ、其癒着面亦薄キ結締織ニ被ハレ移植組織ハ之ニ被包セラル。筋組織ハ外側ニ薄キ結締織層ヲ附着シ間ニ少シク脂肪組織ヲ有シタル儘移植セラレ、筋纖維ハ一般ニ甚シク萎縮シ纖維鞘トノ間ニ著明ナル空隙ヲ生ジ、纖維鞘ハ尙著シキ變化ヲ呈スル事ナキモ筋纖維ノ變化ハ著明ナリ。纖維ノ縱斷乃至斜斷セラレテ邊緣ノ部ニアルモノニ於テハ横紋ノ不明瞭ニ殘レルモノアレドモ、多クハ消失シ只粗ナル縱紋ヲ示スニ止マリ、中心部ニ於テハ縱横ノ紋消失シ硝子様無構造トナリ又空洞ヲ形成セルモノアリ。斯ノ如キ所ニ於テハ核ハ多クハ消失スレドモ邊緣ノ部ニ於テハ反ツテ増加セリ。カ、ル變化ヲ呈セル筋纖維ノ間ニハ淋巴球組織球樣細胞ノ浸潤ヲ伴ヘル幼若ナル結締織侵入シ、次第ニ侵蝕セントスル態度ヲ示シ諸所巨態細胞ヲ認ム。

腎臟手術第三例。(自家移植)、家兎、中等大、大正十二年二月二十三日手術、三月十日撲殺、生存期十五日。

左腎下極ヲ切除シ長徑約二・五厘米短徑約一厘米ノ橢圓形ノ平滑ナル出血面ヲ作り、外斜腹筋ノ一片ヲ以テ被覆シ三個ノ固定縫合ヲ施ス、血液創縁ヨリ浸出ス。約一分弱輕壓ヲ加ヘタルニ筋肉片ヨク下床ニ粘着シテ止血ノ目的ヲ達ス。然レドモ筋肉片ノ下ニ血液瀦溜シテ少シク膨隆セリ。

第一表 筋組織移植肝臟手術例

例	數	移植		手術所見		顯微鏡的所見				
		種類	生存期	出血面指壓止血	癒着	移植組織變化	臟器創面、移植組織周圍及ビ内部ニ於ケル反應性變化	手術臟器變化		
第一例	二十	自家	四時	四×一・五	第三度	大綱	筋肉片癒着強。稍萎縮シ膨隆ス。附近ニ凝血少シクアリ。	横紋縱紋尙明ナルモノ多ク核染色良好ニシテ少シク浮腫ヲ呈スレドモ程度少シ。	筋肉下血腫ハ纖維素少シク折出シ筋組織内ニ多核白血球淋巴球増加ス。周圍ニ組織球樣細胞多ク結締織形成細胞尙ナシ。	創ニ接シ肝細胞壞死セントシ健康部トノ間ハ圓形細胞浸潤ニヨリ區別セラ

剖檢時所見。筋肉切除部ニ腹壁(ヘルニヤ)アリ。腎臟手術部ニハ周圍ノ脂肪組織癒着シ又一部腹壁腹膜ト癒着セリ。移植筋肉片ハ腎創面ニ僅ニ隆起シテ密着シ其間ニ米粒大ノ血腫ヲ認メ、腎實質ニハ髓質中ニ底ヲ創ニ接セル楔狀梗塞ノ像アリ。

顯微鏡的所見。腎創面ハ一般ニ肥厚セル結締織層ニ被ハレ其外側ハ尙幼若ナル肉芽組織ノ像ヲ呈シ、移植筋組織ハ纖維素ノ折出著明ナル稍古キ血腫ヲ介シテ此所ニ密着シ肉芽組織ノ侵入ヲ蒙ムレリ。筋組織ハ不明瞭ナガラ尙縱横ノ紋ヲ認メシムルモノ多ク、中心部ニ存在スルモノハ空洞ヲ形成シ又ハ顆粒狀ヲナシテ不正ノ輪廓ヲ示シ核ノ消失セルモノアリ。又邊緣部ニ於テハ、石灰沈着ノ像ヲ示スモノアリ、萎縮著明ナルモノアリテ、核ノ増加セルモノ多シ。之等筋纖維ノ間ニハ周圍ヨリ肉芽組織侵入シ、結締織形成細胞、組織球樣細胞、淋巴球、「エオジン」嗜好細胞等ノ浸潤ヲ見巨態細胞少シク存ス、多核白血球ハ極メテ僅少ナリ。腎實質ハ髓質ヲ通ジテ切斷セラレ此所ニ切斷面ヲ底トセル楔狀梗塞ノ像アリ。此部ニ於テハ直細尿管ハ多ク壞死シテ原形ヲ止メズ、其邊緣部ニ於テハ尙少シク殘存セル、上皮細胞甚シク萎縮シ間質結締織増生シ、結締織細胞淋巴球ノ浸潤著明ニシテ、周圍ニ充血著シク多少ノ出血ヲ伴フ。且梗塞部ニ接シ皮質内ニ細尿管擴張シ又絲球體萎縮セルモノアリ。







例九第	例八第	例七第	例六第	例五第	例四第	例三第	例二第
家他	家他	家自	家自	家自	家自	家自	家自
殺日十五	殺日十三	殺日百	死日六十五	死日六十五	死日八十三	死日六十	殺日十
○ × 一 五	○ × 一 五	○ × 一 三	○ × 一 五	○ × 一 五	○ × 一 五	○ × 一 五	○ × 一 五
○	○	○	○	○	秒十三	○	分一
度一第	度一第	度一第	度一第	度一第	度一第	度一第	度二第
大網	大網	大網	大網	大網	大網	大網	大網
化セリ。 稍膨隆シ内部軟	帯黄白色ヲナシ 筋膨隆シ内部軟	ナリ隆起セズ。 灰白色ノ癩痕ト	略同前	表面稍隆起ス、 他ハ略前例ニ同	剖面ヲ檢スルニ 脾實質ニ密接シ ナリテ残存ス。	表面稍隆起ス、 縫合系粗鬆トナ レリ。	筋肉片癒着甚強 ク少シク膨隆ス。 間ニ血腫ナシ。
セルモノモ全ク壊死セリ	化膿シ全ク壊死崩壊ス、 之ヲ包被セル肉芽組織ニ 筋組織ノ像ヲ示シテ残存	筋組織ハ全ク吸收シ盡サ レ之ヲ認ムル所ナシ。	略同前	萎縮基シク配列不正縦横 紋消シシテ顆粒状ヲナシ核 ナキモノ多キモ一部縦横 明瞭ニシテ核増加セルモ	萎縮著明横紋消失セルモ ノ多シ、中心部ニ在ルモ 部ニアルモノハ核染色良 増加セルモノ多シ。	中心部硝子様變性、空洞 形成アリ核染色不良、邊 縁部ニアルモノハ萎縮シ メラル核稍増加ス。	中心部稍浮腫アリ。邊縁 部萎縮シ何レモ縦横ノ紋 明瞭ナルモノ多シ。核ハ 邊縁部ニアルモノニ於テ稍 増加ス。
多シ。	創面及ビ外周ヲ圍繞セル大網癒着面癩 痕組織ヲ形成シ、軟化セル筋組織ノ内	創面ハ脾柱及ビ被膜ト連レル癩痕組織 ニ被ハル淋巴球其間ニ浸潤ス癒着大網 内ニ其接着部ニ結締織增生ス。	略同前。 癒着大網血管充盈シ結締織增生ス。	創面ハ癩痕組織ニ被ハル、筋纖維ノ間 ニ淋巴球浸潤著明結締織形成細胞ハ 核ヲ構成セル巨態細胞諸所ニ出現ス。多 核白血球ハ全ク認メラレズ。	創面ハ脾柱ト連レル結締織ニ被ハル。 筋組織ノ内部ニハ淋巴球組織球様細胞 浸潤セル幼若結締織侵入ス。巨態細胞 諸所ニアリ。癒着大網血管充盈ス。	創面ニ新生血管多シ、浸潤細胞ノ狀略 同前、移植組織内ニ遊走細胞ノ死滅セ ルモノ多シ。	創面及ビ筋組織外周ハ肉芽組織ニ被包 セル。結締織形成細胞組織球様細胞 多ク、筋纖維ノ間ニ侵入ス殊ニ淋巴球多 シ、多核白血球ハ少シ。
著變ナシ。	著變ナシ。 切断面ニ近ク出血アル外	同前。	早ス、中心血管ナシ。	著變ナシ。	著變ナシ。	著變ナシ。	退行性變性ノ像ナシ。



例三第	例二第	例一第	數例
家自	家自	家自	
殺日五十	殺日五	間四時 殺二十一	生存期
一×一	一×一	一×一	手術所見
弱分一	餘分一	餘分一	止血
度二第	度二第	度二第	顯微
肪圍腎腹 脂周膜	大腹腹 網膜壁	大網	剖檢時所見
「ヘルニヤ」アリ。 筋肉片少シク萎縮ス。表面膜様物ニ被ナルモノアリ。	筋肉片少シク萎縮ス。表面膜様物ニ被ナルモノアリ。	筋肉片少シク萎縮ス。表面膜様物ニ被ナルモノアリ。	手術部外観
多シ。中心部ニハ壞死セ	多シ。中心部ニハ壞死セ	多シ。中心部ニハ壞死セ	移植組織變化
所細胞組織細核	所細胞組織細核	所細胞組織細核	鏡的所見
創面ハ稍厚キ瘻痕組織ニ彼ハル。新生血管稍多ク、淋巴球ノ浸潤著明ナリ。	創面ハ稍厚キ瘻痕組織ニ彼ハル。新生血管稍多ク、淋巴球ノ浸潤著明ナリ。	創面ハ稍厚キ瘻痕組織ニ彼ハル。新生血管稍多ク、淋巴球ノ浸潤著明ナリ。	手術臟器變化

第三表 筋組織移植腎臟手術例

例三十第	例二十第	例一十第	例十第
種異	種異	家他	家他
殺日十三	殺日七	殺日百	死日六十五
○×一 ○五	○×一 ○五	○×一 ○五	○×一 ○五
○	○	科十三	○
度一第	度一第	度一第	度一第
大網	大網	大網	大網
淡黄色ヲ呈ス。	淡黄色膨隆表面ヲ細血管充盈セル膜ニ被ハル。	脾斷端ハ粟粒大ノ瘻痕トナレリ	割面ヲ檢シ灰白色瘻痕ヲ認ムルノミ。
沈着セル所アリ	セルモノ殆ナシ。	認メズ。	大部分吸收セラレセルモノモ全ク壞死シ無シ。痕跡ヲ
織中脂肪球發現セル所アリ。	網癩着面亦肉芽組織トナリ、之ヨリ筋	血管稍多ク、淋巴球ノ浸潤著明ナリ。	創面ハ破膜脾柱ト連レル瘻痕ニ被ハレ
所アリ中心血管ナシ。	著變ナシ。	血管ナシ。	著變ナシ。



以テ出血面ヲ被覆スルニ當リテ、多ク筋肉片ハヨク下床ニ粘着シ、完全ニ止血ノ目的ヲ達シ、後出血ノ爲ニ死亡シタルモノ無ク、又剖檢時手術部位ニ著明ナル後出血ノ跡ヲ發見シタルモノ無カリキ。手術ニ際シ肝臟腎臟ニ對シテハ二個乃至三個、脾臟ニ對シテハ二個ノ縫合ヲ以テ移植組織ヲ固定シ、縫合ヲ省略シ得タルモノナシ。今説明並ニ比較觀察ノ便宜上假ニ設ケタル三段ノ準繩ニ從ヒテ觀察スルニ、肝臟ヲ手術シタル總數十五例中十三例ハ第一度ノ止血ヲ示シ、二例ハ第二度ノ止血ヲ示セリ。第一度ノ止血ヲ得タル十三例中第四、九、十二、十三、十四、十五、十六例ハ固定縫合後何等壓迫ヲ加フルノ必要ヲ見ズ、第一、二、三、五、八、十、十一ノ七例ハ約三十秒以内指壓ヲ加ヘテ簡單ニ止血セラレ、殊ニ第二例ノ如キハ小動脈ヨリ出血稍強カリシモ甚ダシキ障害ヲ見ズ、何レモ創ヲ被ヒタル筋肉片ノ下ニ多少ノ血液滯溜スレドモ、爲ニ筋肉片著明ニ膨隆シ、或ハ出血ノタメ筋肉片ノ流サル、ガ如キモノ無カリキ。脾臟ヲ手術シタルモノハ止血成績良好ニシテ、全例十三例中十二例ニ於テ第一度ノ止血ヲ來シ、中約三十秒ノ指壓ヲ要シタルモノハ僅ニ二例ニ過ギズ。殊ニ第四例ノ如キハ脾靜脈ノ一ヲ損傷シテ、出血稍強カリシモ筋肉片ヲ以テ被ヒ、完全ニ止血シ別ニ結紮ノ要ナカリキ。只第二例ハ手術時筋肉片ヲ食鹽水中ニ浸シ濕リタル儘之ヲ使用シタルモノニシテ、本例ニアリテハ筋肉片ノ下床ニ粘着スル事輕微ニシテ血液創縁ヨリ浸出シ約一分強ノ輕壓ヲ加フルノ必要ヲ見タリ。腎臟ノ止血ニ際シテハ第一度ノ止血ヲ來シタルモノハ二例ニ過ギズ、他ノ四例ハ第二度ノ止血ヲ來シ、第五例ハ筋肉片ノ大サ小ニシテ全出血面ヲ被フニ足ラズ、壓迫ヲ加フルモ止血シ難ク、止ムヲ得ズ同兎ノ筋肉ノ一小片ヲ以テ創ノ一部ヲ被ヒ、更ニ縫合ヲ追加シテ止血ノ目的ヲ達セリ。何レモ手術時血腫ノタメ移植筋肉片ハ稍著明ニ膨隆スルヲ見タリ。而シテ手術時ノ止血狀態ニ於テハ、自家移植タルト同種他家移植タルト將異種移植タルトニ因リテ、何等ノ差異ヲ發見セズ。只筋肉片ノ厚サノ大ナルニ從ツテ止血狀態良好ナルガ如キモ、多クハ外斜腹筋ヨリ得タル一層ノ筋肉片ヲ使用シテ、其ノ目的ヲ達シ、出血面ノ大サヨリ之ヲ被覆スル筋肉片大サ少シク大ナル時ニ於テノ成績良好ナリキ。

## 二、剖檢時所見

肝臟脾臟ニ於テハ手術部ニ常ニ大網ノ癒着ヲ見、就中脾臟ニ於テハ多クノ手術部ハ大網ニ被包セラレ、爲ニ之ヲ直視シ得ザルモノ多ク、他臟器トノ間ニ癒着ヲ營メルモノ無リキ。蓋シ大網ニ全ク被包セラレテ他臟器トノ間ニ癒着スベキ餘地ヲ殘ササルニ因ルモノナルベシ。肝臟ニ於テハ大網ノ外往々他臟器トノ癒着ヲ認メタリ。即チ自家移植例總數九例中肝隣葉ト癒着セルモノ二例、小腸ノ癒着セルモノ一例ヲ見、同種他家移植ヲ行ヒタル四例中單ニ大網ノミト癒着シ、他臟器トノ癒着ヲ見ザリシモノハ僅ニ一例ニ過ギズ。他ハ總テ大網ノ外肝隣葉又ハ更ニ前腹壁腹膜トノ間ニ癒着ヲ認メ、異種移植ヲ行ヒタルモノハ二例共ニ胃又ハ小腸等ト癒着セリ。腎臟手術例ニアリテハ周圍ノ脂肪組織癒着シ此所ニ大網ノ癒着ヲ見ルモノ多ク、同種他家移植例ニ於テハ更ニ小腸ノ癒着ヲ來セルモノアリキ。斯ノ如ク同種他家移植異種移植ヲ施セルモノハ自家移植ヲナシタルモノニ比シテ、異物トシテノ刺戟ヲ與フル事強ク他臟器トノ間ニ癒着ヲ起シ易ク、又一般ニ大網ノ癒着ハ避クル事能ハザリキ。

創ヲ被覆シタル筋肉片ハ術後二十四時間ニシテ纖維素性癒着ヲ營ミ、癒着ノ程度尙稍粗ニシテ創部ニ僅ニ凝血ヲ認ムレドモ、三日乃至五日ヲ經過シタルモノハ容易ニ剝離シ難キ程度ニ癒着シ、其表面滑澤ニシテ創部附近ニハ何等ノ凝血ヲ認メズ。剖面ヲ檢スルニ、術後二十四時間ヲ經タルモノハ肝並ニ脾ニ於テ尙明ニ血腫ヲ移植筋肉下ニ證明スルモ十日ヲ經ルニ及ベバ之ヲ認メズ。腎臟手術例中術後二十四時間ニ檢シタルモノハ筋肉下ニ著明ナル血腫アリテ、爲ニ移植筋肉片ハ甚ダシク膨隆シ表面暗紫色ヲ呈シ十五日ヲ經テ尙米粒大ノ血腫ヲ認メタリ。筋肉片ノ癒着ハ日ト共ニ益々強固トナリ、一ヶ月内外ヲ經タルモノハ、手術部位ニ灰白色腱樣光澤ヲ有スル程度ノ隆起ヲ形成シ、移植筋肉片ハ萎小シ、爲ニ被手術臟器ノ創面ハ少シク内部ニ彎入スルヲ認メ、二ヶ月ヲ經ルニ及ベバ筋肉片ハ更ニ萎縮シ、手術部ハ癩痕樣外觀ヲ示シ臟器表面ハ手術部ノ周圍ニ放線狀ヲナセル數個ノ皺襞ヲ作り、百日乃至百三十日ヲ經ルニ至レバ手術部位ニハ菲薄ナル癩痕ヲ認メ得ルニ過ギズ。而シテ總數二十一例ノ自家移植例中軟化シ又化膿セルガ如キモノナシ。同種他家移植ヲ試ミタル十例中三例(肝臟手術第十二例、脾臟手術第八、九例)ニ於テハ、移植筋肉片ハ明ニ軟化シテ淡黃色ヲ呈シ、周圍ヲ灰

白色鞏韌ナル結締織膜様物ニ被ハレ、半球狀ヲ呈シテ創面ニ膨隆セルヲ見タリ。異種移植ヲ行ヒタル四例中二例(肝臟手術第十五例、脾臟手術第十三例)ハ、割面ヲ檢シテ筋肉組織ノ中心部淡黃色ヲ呈シ、稍軟化セルニ非ザルカヲ疑ハシムルモノアリキ。而シテ同種他家移植異種移植ヲ行ヒテ術後三十日乃至六十日ヲ經過シタルモノハ、臟器創面乃至ハ移植組織ノ外周ニ肉眼的ニ認メ得ベキ厚キ胼胝ヲ生ゼルニ反シ、自家移植例ニ於テハ移植組織ノ周圍ニ肉眼的ニ胼胝ヲ識別スル事困難ナリ。手術部ノ所見ハ上述ノ如クナレドモ、茲ニ最注意スベキハ創ヲ被ハンガ爲ニ腹壁ヨリ筋肉片ヲ切取スル時往々ニシテ此部ニ腹壁「ヘルニヤ」ノ生ズル事實ナリ。脾臟出血面ヲ被ハンガ爲ニ小ナル一片ヲ切取セシ例ニ於テハ之ヲ認メザルニ反シ、肝臟或ハ腎臟ノ出血面ヲ被覆セントシテ稍大ナル筋肉片ヲ切取セシ時ニ之ヲ見ル事多ク、肝臟手術例ニ於テハ自家移植同種他家移植計十三例中三例、腎臟手術例ニ在リテハ七例中四例之ヲ認メタリ。

### 三、顯微鏡的所見。

#### 1 手術臟器ノ變化

イ、肝組織ノ變化、大河内氏<sup>(9)</sup>ハ肝創面ニ無莖的組織片ヲ移植シテ組織學的檢索ヲ行ヒ、肝組織ガ創ニ接シテ島嶼狀ニ壞死セルヲ認メ之ヲ縫合糸ニ由ル壓迫ニ歸シ、又術後一定時間ヲ經タルモノニ於テハ創ニ增生セル結締織ノ爲壓迫セラレテ、萎縮スルノ外著變ヲ認メズト云ヒ、長田氏<sup>(10)</sup>ハ肝臟刺創内ニ大網ヲ移植シテ病理組織學的檢索ヲナシ、術後早期ニ於テ刺創ノ全周ニ亘リテ肝細胞ノ壞死スルヲ認メ又星芒細胞ノ肥大增生ヲ認メ居レリ。予ノ例ニアリテモ術後早期ニ檢シタルモノニ肝組織ノ壞死ヲ證明セリ。即創面殆ド全部ニ亘リ肝細胞二三層ヲナシ厚キハ全小葉ニ亘リ、甚シキモノハ更ニ大ナル範圍ヲナシテ島嶼狀ヲナシテ壞死シ居レリ。術後三日乃至五日ヲ經タルモノニ於テハ、創ニ接シ又壞死竈ト健常部トノ間ニ結締織形成細胞增生シ、組織球様細胞淋巴球等増加シ、壞死竈ハ明ニ肉芽組織ノ壁ニ區劃セラレ、又往々ニシテ稍大ナル壞死肝組織ト移植組織トノ間ニ何等ノ反應ヲ示ササルモノアリ。十日以後ニ至レバ結締織形成細胞ノ増殖漸次著明トナリ壞死組織ハ幼若結締織ニ圍繞セラレ其間ニ巨態細胞ノ發現ヲ認ムルモノアリ。此等ノ時期ニ於テハ肝材ノ

星芒細胞創ニ近接セル部ニ於テ稍増生セリ。之ト共ニ創ニ新生セル幼若結締織及ビ創ニ接シテ増生セル葉間組織中血管膽管ノ新生ヲ見ル事多ク、新生膽管ハ明ニ管腔ヲ形成シテ骰子狀上皮ニ被ハル。二十五日以後ニ及ベバ創ハ治癒シ肝組織亦略常態ニ複セリ、然レドモ中ニハ葉間結締織ノ著明ナルモノ、又ハ更ニ時日ヲ經過シテ新生結締織ノ癍痕性萎縮ヲ來セル如キモノニ於テハ之ニ接シテ肝細胞ノ萎小ヲ認メタリ。

ロ、脾組織ノ變化、長田氏<sup>(54)</sup>ハ脾臟刺創内ニ大網組織ヲ移植シテ組織學的研究ヲナシ術後時日ヲ經過シタルモノニ於テハ新生結締織中ニ靜脈竇ノ新生ヲ認メタリト言ヒ。大河内氏<sup>(55)</sup>ハ著變ヲ見ザルモノ、如シ。予ノ例ニ依テ之ヲ觀ルニ、肝組織ガ創ニ接シ殆ド每常壞死セシニ反シ、脾組織ハ始ヨリ退行性變性ノ像ヲ示サズ、且創ニ發生セル肉芽組織中又ハ新生結締織中淋巴球ノ遊出スルモノ多ク、術後三十日以上ヲ經過セルモノ、中ニハ、創ニ新生シタル結締織層内及ビ更ニ之ヲ越エテ移植筋組織ニ面スル肉芽組織内ニ淋巴球著明ナル集團ヲ形成シテ濾胞ノ觀ヲ呈シマルピギー氏小體ト似タルモノアレドモ中心血管ハ之ヲ認メザリキ。

ハ、腎臟組織ノ變化、大河内氏<sup>(56)</sup>ハ腎臟ノ一極ヲ髓質ヲ通ジテ切斷シタルモノニ於テ、髓質中底ヲ創ニ接セル楔狀梗塞ヲ認メ、之ヲ腎弓狀動脈ノ切斷セラル、ト同時ニ絲毬體小葉間動脈及ビ皮質部ノ毛細管網ニ源ヲ發スル直細尿管動脈ノ遮斷セラル、事ニ起因ストナシ、且其周緣部ニ於ケル充血ヲ反應性變化ナリト言ヘリ。予モ髓質ヲ通ジテ切斷シタル例ニハ氏ノ所見ヲ追認スル事ヲ得、又單ニ皮質ノミヲ通ジテ切斷セラレタルモノニ於テモ、(後述實驗例參照)創ヲ底ト於テシ尖端ノ僅ニ髓質中ニ入レル淺キ楔狀梗塞ヲ見タリ。蓋シ曲細尿管ガ切創ニ依リ其輸出道ヲ絶タレ、爲ニ其ノ末梢部ニ壞死ヲ來スト同時ニ絲毬體及ビ皮質毛細管ヨリ來レル直細尿管動脈ノ切斷セラル、事亦與ルモノナルベシ。更ニ皮質部ニ於テハ創ニ接シ絲毬體ノ著明ナル萎縮、曲細尿管ノ管腔ノ擴張ヲ見、甚シキハ創面ニ新生セル結締織層内ニ迄彎入セルモノアリ、同時ニ細尿管上皮ノ著明ニ萎縮セルモノアリ。縫合糸ニヨル壓迫ニ基キテ細尿管ノ流通障害セラレ乃至ハ斷絶シ、其中心部ニ管腔ノ擴張ヲ見、末梢部ニ上皮ノ萎縮ヲ認メタルモノナルベシ。斯ノ如キ楔狀梗塞竈ハ術後六十日乃至百日ニ

及ベバ細小ナル線狀ヲナシテ殆ド全ク結締織化セリ。

## 2、臟器創面及移植組織周圍ニ於ケル反應性變化、

手術ヲ施シタル臟器ノ種類ニ依リ著明ナル差異ナキガ故ニ今之ヲ總括記述スレバ、術後二十四時間ニ於テハ臟器創面及移植組織ノ外側大網癒着面ニ淋巴球多核白血球稍増加シ移植組織ノ内部ニモ少シク浸潤スレドモ結締織形成細胞ハ増殖少ナシ。三日乃至五日ヲ經レバ結締織形成細胞増生シ組織球樣細胞増加シ多核白血球淋巴球多ク又移植組織内ニ浸潤シ死滅セルモノ多シ。但多核白血球ハ其數淋巴球ニ比シテ遙ニ少ナシ。十日以後ニ及ベバ多核白血球ハ漸次其數ヲ減ジ結締織形成細胞ノ増殖著明ニシテ且纖維ヲ構成セントシ、間質組織ト連リ脾ニ於テハ脾柱ト連リテ創面ハ幼若結締織ニ被ハレ、大網癒着面ニ生ジタル夫ト連絡シ更ニ臟器ノ被膜ト連ナリ漸次器質化シテ、移植組織ハ新生結締織膜ニ被セラレ、結締織ノ内面移植組織ニ接スル所ハ尙肉芽組織ノ像ヲ現ハシ、組織球樣細胞結締織形成細胞淋巴球「エオジン」嗜好細胞等浸潤シ移植組織ノ内部ニ侵入シ諸所巨態細胞ヲ認ム。六十日ヲ經レバ結締織細胞ハ明ニ纖維ヲ構成シ再餘遊走細胞ハ其數著シク減ズルモ筋纖維ニ接シテハ尙肉芽組織ノ像ヲ示シ、巨態細胞出現シ移植組織ハ其侵襲ヲ受ケツ、アルガ如キ態度ヲ示セリ。而シテ反應性變化ハ異種移植同種他家移植ノ場合ハ強度ニシテ自家移植ノ際ハ輕微ナリ。臟器ノ異ナルニヨリテ此等ノ變化ニ著明ナル差異ナキモ、脾臟ニ於テハ爾餘臟器ニ於ケルヨリモ淋巴球ノ遊出スルモノ遙ニ多ク且病竈ニ殘留スル事永シ。

## 3、移植筋組織ノ變化

筋組織ノ異種移植ヲ行ヒタルモノニアリテハ術後七日ニシテ、殆ド總テ硝子樣無構造トナリ核ノ明ニ染色セルモノ殆ド無ク、僅ニ邊緣部ニ於テ創ニ近接セルモノニハ粗大ナル縦紋ヲ殘セルモノアルモ横紋ノ明ニ認メ得ルモノ極メテ少ナシ。十五日以後ニ檢シタルモノハ筋組織ハ殆ド全ク壞死シ時日ヲ經過セルモノ、中ニハ中心部ニ於テ軟化シ相融合シタルガ如ク筋纖維ノ限界不鮮明ナルモノヲ見タリ。同種他家移植ヲ施シタルモノハ術後二十日乃至三十日ニ於テハ、移植組



織ノ中心部ニアルモノハ横紋縦紋全ク消失シ、核ノ染色セルモノ殆ド無ク原形質ハ顆粒狀ヲナシテ崩壞スレドモ、邊緣部ニ在ルモノ、中ニハ尙粗ナル縦紋ヲ殘シテ筋纖維ハ甚シク萎縮シ核ノ反ツテ増加セルモノヲ見、五十日乃至六十日ニ檢シタルモノハ筋組織ハ全ク壞死シ盡セリ。殊ニ肝臟ニ移植シテ六十一日ニ檢シタルモノ(第十二例)、脾臟ニ移植シテ三十日(第八例)五十日(第九例)ニ檢シタルモノハ、何レモ移植筋組織ハ壞死崩壞シ盡シ殆ド原形ヲ止メズ、化膿ノ狀明瞭ナルモノヲ認メタリ。脾臟手術第八例ノ如キハ化膿シ脱落セントシテ僅ニ大網ノ癒着ノタメニ支エラレタルノ觀ヲ呈シタリ斯ノ如ク同種他家移植ヲナシタルモノハ比較的早期ニ死滅シ、又退行性變性ヲ來ス事急激ニシテ、且異種移植ヲ施シタルモノハ更ニ早ク壞死スル事ヲ確メタリ。又此際自家移植例ト同等ナル嚴重ナル消毒ノ下ニ手術ヲ行ヒタルニ尙三例ノ化膿ヲ見、壞死組織ノ存在ガ化膿ヲ誘發シ易ク、且化膿ヲ伴フ時ハ組織ハ急速ニ軟化崩壞シ盡スヲ知レリ。

自家移植ヲ施シ二十四時間ニシテ檢シタルモノハ、尙縦横ノ紋明瞭ナルモノ多ク核ノ染色尙良好ニシテ輕度ノ浮腫ヲ呈セル外變化ノ程度輕微ナリ。術後三日乃至五日ヲ經過シタルモノハ、筋組織ノ中心部ニ於テ浮腫狀ヲナシ多少ノ硝子樣變性ヲ起シ核染色性稍微弱ナルモノアリ、邊緣部殊ニ臟器創面ニ近接セルモノハ漸ク萎縮ノ狀ヲ示セドモ横紋縦紋尙明ニ認メラレ、創面乃至移植組織ノ外周ニ發生シタル肉芽組織ヨリ遊走細胞ノ侵入ヲ蒙ムリ、筋纖維ハ多少離隔破壞セラレントスル所アリテ其配列稍不規則ナルモノヲ認ム。十日乃至十六日ニ至レバ筋組織ハ退行性變性ニ陥ル範圍ヲ廣メ其度ヲ増シ、中心部ニ在ルモノハ全ク硝子樣無構造トナリ、又一部顆粒狀ヲ呈シ或ハ内部ニ空洞ヲ形成セルモノアリ、中心部ハ核消失セルモノアレドモ、邊緣部ニ於テ組織液ノ流通良好ナル所ニ在ルモノハ尙横紋縦紋明瞭ニシテ原形質ハ萎縮シ纖維鞘トノ間ニ空隙ヲ生ゼルモノアリ、核染色良、數増加セルモノ多シ。二十五日乃至三十八日ヲ經タルモノニ於テモ邊緣部ニアルモノハ、著明ナル萎縮ヲ來シテ肉芽組織ノ侵襲ヲ蒙ムリ、中心部ニ在ルモノニハ一部壞死セルモノヲ認ム、術後六十日ヲ經過スレバ、肉芽組織ノ全ク器質化スルト共ニ退行性變性ニ陥レル筋纖維ハ次第ニ吸收セラレ、殘存セルモノハ其配列不規則トナリテ或ハ顆粒狀ヲ呈シテ半崩壞セントシ、又内部ニ空洞ヲ生ジ、或ハ無構造硝子樣絮片トナリテ點



在シ、又ハ之等ノ變化ヲ呈スルト共ニ甚ダシク萎縮シテ細長ナル纖維狀ヲナシテ纖維鞘トノ間ニ著明ナル空隙ヲ生ジ、粗大ナル縦紋ヲ殘セルモノ多ク中ニハ不規則ナル横紋ヲ認メ得ルモノアリ。核ハ一般ニ増加シテ多クハ筋纖維ノ斷端ニ集積シテ宛モ巨態細胞ノ狀ヲナシ、又ハ縦列ヲナシテ連鎖狀ニ連レルヲ認ムルモノ多シト雖、筋纖維ノ斷端ガ乳嘴狀ヲナシテ離解シ萌芽ヲ形成シテ明ニ再生現象ヲ營メリト認ムベキモノヲ見ザリキ。斯ノ如クシテ百日乃至百三十日ニシテ筋組織ハ全ク吸收セラレ結締織ニヨリ補填セラレ創ハ完全ニ癒痕性治癒ヲ營ムヲ知レリ。予ガ行ヒタル總數二十一例ノ自家移植例ニ在リテ未ダ一例ダモ移植筋ガ全部急速ニ壞死軟化シ盡セルガ如キモノナク、總テ漸進的ニ萎縮ヲ主徴トシテ種々ノ退行性變性ニ陥リツ、吸收セラル、モノニシテ、術後時日ヲ經タルモノニ於テハ其中心部ニ壞死セルヲ認メタルモノアリ。而シテ手術セシ臓器ノ異ルニ從ヒテ移植筋ノ變化ニ著明ナル差異無カリキ。Lawen 及ビ Jurasz 氏<sup>(43)</sup>ハ肝臓腎臓ニ移植シタル筋組織ハ壞死シタル後吸收セラルト言ヒ、大河内氏<sup>(44)</sup>ハ肝臓脾臓及ビ腎臓ノ出血面ニ筋組織ヲ移植シ、肝臓脾臓ニ於テハ壞疽ニ陥リ易ク腎臓ニ於テハ壞死シ難ク、殊ニ肝臓ニ移植シタルモノ、壞死スルハ膽汁ノ作用ニ起因スル所大ナルベシト記載セリ。予ハ上述シタルガ如ク自家移植ヲ施シタル片移植筋ノ中心部ニ存スルモノニ壞死ヲ認メタルドモ、邊緣部ニ在リテ組織液ノ灌流佳良ナル所ニ於テハ急速ニ壞死スル事ナク、漸次緩慢ナル經過ヲ取リテ退行性變性ニ陥リ消失スルヲ認メタリ。且肝臓ニ於テハ壞死スル所稍多ク脾臓及ビ腎臓ニ於テハ稍少ナキガ如キモ全然壞死セズトハ信ジ難シ。又 Askamzy 氏<sup>(45)</sup>ハ家兔ノ遊離筋肉組織ヲ腦及ビ腎臓等ニ移植シテ其ノ運命ヲ檢索シ、組織液ノ流通良好ナル所ニアル筋纖維ハ萌芽ヲ形成シ、又筋肉性巨態細胞ヲ生ジテ再生シ得ルモノナリトナシ、Toloz 氏<sup>(46)</sup>ハ家兔筋組織ヲ切除シテ、之ヲ再ビ原位置ニ還納シ、電氣ヲ以テ刺戟シタルモノハ切除セラレタル遊離筋組織ノ再生現象ヲ營ムヲ認メ、電氣刺戟ヲ與ヘザルモノハ總テ死滅脱落スルヲ常トスト言ヘリ。又 Lawen 及ビ Jurasz 氏<sup>(43)</sup>ハ家兔心臟刺創ニ移植シタル遊離筋組織ヲ術後十五日ニシテ檢シタルモノニ、移植筋ノ周邊部ニ於テ、原形質紫紅色ニ染色シ、微細ナル縦線ヲ有シ其長軸ニ一致シテ染色佳良ナル多數ノ核ヲ有スル線狀物質移植筋纖維ト平行シテ存シ、一ヶ所ニ於テハ壞死セル筋纖維ノ近ク

ニ迄至レドモ直接筋纖維鞘ト連絡セザルモノヲ認メ、之ヲ以テ再生セル幼若ナル筋纖維ノ如キ印象ヲ與ヘタリト言ヒ、又大河内氏<sup>(6)</sup>ハ肝臟創面ニ遊離筋組織ヲ移植シ、術後十四日ニシテ一部再生セルモノヲ認メタリト記セリ。獨リ桑原氏<sup>(4)</sup>ハ心臟刺創ニ無莖的ニ移植セラレタル筋組織ヲ檢索シテ、約二ケ年ニ且ル長キ經過ノ種々ノ時期ニ於テ、筋纖維ハ種々ノ退行性變性ノ像ヲ示スト共ニ核ノ増殖スルヲ認メ、「一見再生筋纖維ナルガ如ク思惟セラル、物體ハ筋ノ再生ヲ意味スルニ非ズシテ、寧ロ移植セラレタル筋纖維ノ退行性變性ノ一過程ニ在ルモノト考フルヲ妥當ナリトス」ト言ヒ、尙氏ハ六百日内外ヲ經タルモノニ於テ、頽廢セル筋纖維ガ直接結締組織ニ變性セルモノヲ見タリト記載セリ。予ノ例ニ於テモ上述シタルガ如ク、術後三日ヨリ百日ニ亘ル種々ノ期間ニ於テ核ノ増加ヲ見タルモノ多シ。然モ一般ニ核ノ増殖セルモノモ其原形質ニハ横紋縦紋明瞭ニシテ單純ナル萎縮ヲ現ハセルモノ、更ニ進ミテ只粗大ナル縦紋ノミヲ殘セルモノ、斷端破碎セルモノ、又ハ之ト連絡セル一部ニハ空洞形成顆粒狀崩壞ヲ示セルモノ、或ハ全ク無構造物質ト化セル所等アリテ原形質ニ現ハレ來ル變化ニ程度ノ差等著シキニ係ラズ、核ニ於ケル形態的變化ハ相近似シ、一般ニ隋圓形乃至圓形ヲナシ輪廓稍大ニシテ淡明、「クロマチン」物質稍多シ。而シテ増殖セル核ハ筋纖維ノ斷端又ハ一側ニ偏シ、多少散在セルモノアリ又巨態細胞狀ヲナシ或ハ連鎖狀ヲナシテ集積セルモノ多キモ之ト共ニ原形質ガ乳嘴狀ヲナシテ萌芽ヲ形成スルカ乃至ハ退行性變化ニ陥レル筋纖維ト離レテ、明ニ再生セリト認定スベキモノニ遭遇セザリキ。尙又自家移植例ノミナラズ、同種他家移植ヲ施シタルモノニ於テモ中心部全ク壞死シ盡セルニ係ラズ、組織液ノ灌流佳良ナル邊緣部ニ在リテ退行變性ノ像ヲ示シツ、僅ニ殘存セルモノニ尙同様ノ像ヲ見得タリ。斯ノ如キハ筋組織ガ退行性變性ニ陥リテ、比較的緩慢ナル經過ヲ取リテ死滅セントスル道程ニ於テ核ニ現ハレ來ル病的現象ニシテ、所謂核増殖性萎縮 (Wucherungstrophie) ト認めザルヲ得ザルベシ。而シテ予ノ例ニ在リテハ筋纖維ガ直接結締組織ニ變性セルガ如キモノヲ見ザリキ。

之ヲ要スルニ肝臟脾臟腎臟ノ出血面ヲ遊離筋組織ヲ以テ被覆シ固定縫合ヲ加ヘテ充分止血ノ目的ヲ達シ筋組織ハヨク下床ニ粘着シ止血ヲ來ス事敏速ニシテ此際嚴重ナル無菌的操作ノ下ニ手術ヲ施行スル時ハ、自家移植例ニ在リテハ急激ニ

全部が壊死軟化する事無く術後時日ヲ經過セルモノニ中心部ニ壊死竈ヲ認ムルモ大部ハ百日乃至百三十日ノ經過ノ間ニ漸次退行性變性ニ陥リ消失シテ臟器創面ハ癩痕性治癒ヲ營ミ、又移植筋組織ニ再生現象ヲ認メタルモノヲ見ザリキ。同種他家移植異種移植ヲ施シタルモノハ止血ノ目的ヲ達スルニハ自家移植ト異ル所ナキモ、術後早期ニ死滅シ軟化融解スルモノ多シ。又筋肉片ヲ腹壁ヨリ切取スル時ハ往々ニシテ該部ニ腹壁「ヘルニヤ」ノ生ゼルモノヲ見タリ。

## 第二節 筋膜組織移植實驗

### 第一項 序 說

無莖の筋膜移植ハ其ノ應用ノ範圍ノ廣キ蓋シ他ノ遊離組織移植ノ比ニ非ズ。而シテ實質性臟器ノ止血ニ之ヲ利用シタルモノ亦尠カラズ。

Kirschner 氏<sup>(23)</sup>(一九〇九)(一九一三)ハ肝臟ノ平坦ナル出血面ヲ筋膜ヲ以テ被ヒ、氏ガ創案ニナル縫合法ニ依リテ容易ニ肝創面ニ密着固定セシメ、止血ト同時ニ鎖創的効果ヲ擧ゲ得タル事ヲ報ジ、筋膜移植ニ依ル止血ハ筋膜下ニ生ゼル血腫ニ由リテ血管切斷面ヲ栓塞スル事ニヨリ單ニ機械的ニ出血ヲ防止スルモノナリト解シ、尙氏ハ廣ク遊離筋膜移植ニ就キテ實驗シ其組織學的檢索ヲナシテ、自家移植ヲナサレタル筋膜ハ一時腫張ヲ來スモ、後ニハ全ク癩痕ヲ形成シ又脂肪組織ニ變ジ或ハ永ク其生命ヲ維持シテ殘存スル事亦多キヲ報ジ、Chapin 氏<sup>(24)</sup>(一九一三)ハ筋肉附着面ヲ下床ニ向ケ、廣筋膜ヲ使用シテ肝臟出血面ヲ被ヒ連續縫合ヲ加ヘテ固定シ、止血ノ目的ハ達シ得タレドモ移植筋膜下ニ血腫ヲ生ジ創縁ヨリ血液浸出シテ、更ニ縫合ヲ加フルノ必要ニ迫ラレタリト言ヒ、Tope 氏<sup>(25)</sup>(一九二二)ハ遊離筋膜移植ノ實驗的研究ヲ行ヒ、其一部ニ肝臟ノ止血ニ應用シテ奏効セリト記載シ、移植筋膜ハ移植床及ビ癒着大綱ヨリ來レル新生血管ニ依リテ、榮養ヲ享受シテ永ク生活シ且此際萎縮スル傾向ヲ示サズト言ヘリ。Kornow 及ビ Schalk 氏<sup>(26)</sup>(一九二三)ハ肝臟ノ廣汎ナル部位ヲ切除セントスルニ當リ、豫メ其中心部ヲ筋膜ヲ以テ帶狀ニ卷キ連續縫合ヲ加ヘ、之ヲ以テ壓迫シテ出血ヲ節約シ、肝臟切除後筋膜瓣ヲ以テ出血面ヲ包ミ連續縫合ニ依リテ閉鎖シ、此ノ方法ヲ以テ完全ニシテ安全ナル止血法タルト同時ニ創面

ヨリ組織液殊ニ膽汁ノ流出ヲ妨ゲ、他臓器トノ間ニ癒着ヲ防止シ得ベシトナシ、更ニ Kornev 氏<sup>(36)</sup>(一九二二)ハ無莖の筋膜移植ニ關シテ研究シ、筋膜ハ移植後早期ニ於テハ榮養障害ノタメ一部退行性變性ニ陥リ浮腫ヲ呈スレドモ其纖維ハ著變ヲ呈スル事ナク、二週乃至三週後ニ至リ周圍ヨリ幼若結締織ト共ニ新生血管ノ、内及ビ外筋膜層ニ侵入スルニ及ベバ再ビ舊態ニ復シ、周圍ニ新生シタル結締織ハ之ヲ包圍シテ筋膜ノ表層ニ侵入スレドモ其内部ニ至ラズ、此際筋膜ノ彈力纖維ハ周圍ノ癍痕組織内ニ侵入シテ爲ニ癍痕ハ彈力性ヲ有スト記述セリ。Hulacrow 氏<sup>(37)</sup>(一九二二)ハ腎臟切開ヲナシテ創内ニ筋肉又ハ脂肪ノ一片ヲ挿入シ、上ヲ更ニ筋膜ヲ以テ被ヒ、或ハ創ヲ單ニ筋膜ノミヲ以テ被ヒテ良果ヲ擧ゲタリト云フ。Wajschko 及ニ Lebelaw 氏<sup>(38)</sup>ハ肝臟脾臟及ビ腎臟ノ種々ノ創面ヲ筋膜ヲ以テ被覆縫合シ、縫合ヲ終ルニ先ダチ陰壓装置ヲ以テ血液及ビ凝血ヲ吸引シテ筋膜ヲ密着セシメシニ、肝臟ニ移植シタルモノハ術後三十日ニシテ筋膜ハヨク被膜ノ代用ヲナシテ癒合シ、肝被膜ガ實質ニ對スルト同様ノ形態ヲ示シ、脾臟ニ於テモ二十八日以後ニハ同様ニ脾實質ハ筋膜直下ニ治癒スル事ヲ認メ、移植筋膜ハ縫合糸ニ依リ壓迫セラレザル所ハ壞死スル事ナシト言ヘリ。大河内氏<sup>(39)</sup>亦肝脾並ニ腎臟出血面ヲ筋膜ヲ以テ被覆シ、止血ノ効ハ奏シ得レドモ筋膜面ヲ滲透シテ血液滲出シ更ニ固定縫合ヲ追加スルノ必要ヲ見、其運命ヲ檢シテ移植筋膜ハヨク自己ノ生活力ヲ維持スルモ又中ニハ新生結締織ニ依リテ補充セラル、モノ多ク創ハ續發的ニ強ク萎縮スルヲ常トシ、此際移植筋膜ガ創面ノ生理的被膜ヲ形成シテ臓器ノ解剖的被膜ヲ代償スル事無シト斷ゼリ。

予ハ上記手術法ニ從ヒ家兔ヲ使用シ二十九例ニ依テ肝臟脾臟並ニ腎臟ノ止血ヲ行ヒ、自家移植ノ外同種他家移植異種移植ヲモ併セテ實驗シ、一部ハ廣筋膜ヲ使用シ一部ハ腹部ヨリ切取セル筋鞘ヲ用ヒ又一部ハ筋膜ト共ニ僅ニ筋組織ノ附着セルモノヲモ其儘使用シテ比較對照シ、術後二十四時間ヨリ百日ニ至ル種々ノ期間ニ亘リテ觀察セリ。

## 第二項 實驗例記錄

簡明ヲ期スルタメ實驗記錄中ノ數例ヲ拔萃シ他ハ表示スルニ止メントス。

一 肝臟手術第二例(自家移植)家兔、中等大、大正十二年三月十四日手術三月

十九日撲殺、生存期五日。

菲薄ナル筋組織ノ附着セル儘直腹筋ノ外鞘ヲ以テ筋肉面ヲ内方ニシテ、長サ約四種幅約一糎ノ肝右葉ニ作ラレタル出血面ヲ被ヒ三個ノ固定縫合ヲ加フ。筋膜筋肉片ノ粘着稍佳良ニシテ約三十秒輕壓ヲ加ヘテ止血セリ。

剖檢時所見。手術部ニハ大網ノ癒着アルノミ。移植筋膜片ハ表面灰白色ヲ呈シ少シク萎小シ硬度稍鞏、剖面ヲ檢スルニ肝創面ハ尙平滑ナル面ヲ現ハシ、少シク膨隆シテ創ニ密着シ間ニ粟粒大ノ血腫介在ス。

顯微鏡的所見。移植組織ト肝實質トの間ニハ其ノ中央部ニ於テ小血腫ヲ認メ纖維素ノ折出著明ナリ。肝創面ノ邊緣部ニテハ移植組織ハ肝實質ニ密着シ其間ハ肝間質結締織ト連レル肉芽組織ノ薄層ヲ認メ、其所ニ結締織形成細胞組織球樣細胞增生シ淋巴球多核白血球等ヲ認ムル事多ク、之ヨリ血腫ノ内部又移植組織ノ内部ニ侵入ス。此ノ肉芽組織層ハ周縁ノ部ニ於テハ肝被膜ト連リ更ニ移植組織ノ外周ニ及ビ一部大網癒着面ニ生ジタル夫ト連リテ移植組織ヲ圍繞セリ。移植組織ノ内面ニ存スル少許ノ筋組織ハ多少硝子樣外觀ヲ呈スレドモ、大部ハ縱紋明白シテ横紋ノ殘レルモノ亦多ク、核ハ反ツテ増加シ筋纖維ノ周圍ニ遊走細胞浸潤著明ナリ。一部其ノ死滅セル所ヲモ認メラル。筋膜組織ハ多少浮腫狀ヲ呈スレドモ著明ナル退行性變性ノ狀ナク固有結締織細胞ノ染色良好ニシテ、淋巴球結締織形成細胞組織球樣細胞等ノ粗ナル浸潤ヲ見ルモ筋膜組織ノ中心部ニハ至ラズ。彈力纖維尙明瞭ナリ。肝組織ニハ創ニ接シ肝細胞ノ壞死ヲ認メ又創ニ近ク星芒細胞ノ增生セル所アリ。癒着大網ハ血管充盈ス。

肝臟手術第五例(自家移植)、家兔、中等大、大正十二年二月二十四日手術四月二十五日撲殺、生存期六十日。

肝中葉ニ作ラレタル長サ約四種幅約一糎ノ出血面ヲ外斜腹筋ノ菲薄ナル筋膜ヲ以テ被ヒ三個ノ固定縫合ヲ加フ。出血輕微ナリシモ筋膜片ハ血液ノタメニ膨隆シ血液創縁ヨリ浸出スル事多ク約一分間輕壓ヲ加ヘテ止血セリ。然レ

ドモ筋膜下ニハ凝血瀦留シ表面ヨリ暗紫色ニ透見セラル。

剖檢時所見。手術部位ハ強ク萎縮シ長サ約一・五種幅〇・五種弱ノ灰白色癒着外觀ヲ呈シテ、周圍肝表面ニ放線狀ノ皺襞ヲ生ジ此所ニ大網ノ癒着強固ナリ。剖面ヲ檢シ移植組織ハ略半圓形ヲナシテ肝實質中ニ彎入セリ。

顯微鏡的所見。肝創面ハ葉間結締織ト連リ又外側ニ於テハ被膜ト連レル菲薄ナル結締織ニ被ハレ、更ニ移植組織ノ外側ニ及ビテ大網癒着面ニ生ジタル結締織ト連リ移植筋膜組織ヲ包圍シ血管ノ新生稍多シ。肝創面乃至大網癒着面ニ新生セル結締織纖維ハ一部移植筋膜組織ノ周邊ノ部ニ於テ其ノ粗鬆結締織ト互ニ組織上ノ連絡ヲ保チ纖維交錯シテ限界不明ナル所アリ。此所ニ淋巴球ノ粗ナル浸潤アレドモ移植組織ノ中心部ニハ及バズ。一般ニ移植筋膜組織ハ之ヲ構成セル強靱ナル纖維紆曲シテ波狀ニ配列シ核ノ染色尙可良ニシテ彈力纖維尙明ニ残り、退行性變性ノ像明ナラズ。又創ニ增生セル結締織纖維ガ筋膜ニ移行スル所ニ一部脂肪ノ增生ヲ認ムル所アリ。肝實質ニハ創ニ增生セル結締織ニ接シ肝細胞ノ萎縮アレドモ他ニ著變ナク、增生セル間質組織内ニ臍管ノ新生ヲ少シク認ム。

肝臟手術第七例(同種他家移植)家兔、中等大、大正十二年二月十四日手術三月六日撲殺、生存期二十日。

肝左葉ニ長サ約三種幅約一糎ノ出血面ヲ作り他兔ノ臍部筋膜ヲ以テ之ヲ被ヒ三ヶ所ヲ固定ス。粘着稍佳ナレドモ血液創縁ヨリ浸出シ血液筋膜下ニ瀦留ス。約一分強輕壓ヲ加ヘテ止血セリ。

剖檢時所見。肝手術部ハ中葉トノ間ニ強ク癒着シ且大網癒着セリ。移植筋膜片ハ萎縮シテ灰白色癒着痕外觀ヲ呈シ剖面ヨリ見ルニ筋膜ハ甚シク厚キ層ヲナシテ創ニ密着ス。

顯微鏡的所見。肝創面ハ被膜ト連リ葉間組織ヨリ分派セラレタル結締織ノ薄層ニ被ハレ、此所ニ結締織形成細胞組織球樣細胞淋巴球等稍疎ニ浸潤シ移植筋膜ノ間ニ少シク侵入セリ。多核白血球ハ之ヲ認ムル事極メテ少ナシ。外

側ノ大網癒着部位ニモ之等ノ細胞増加シ移植組織ノ周邊部ニテ外筋膜層ニア  
ル組織稍粗ナル所ニ輕度ニ浸潤セリ。之ト共ニ新生血管内外兩側ヨリ筋膜組  
織周邊ノ部ニ侵入セルモノ多ク何レモ移植組織中心部ニハ少ナシ。筋膜組織  
ハ其ノ固有ノ結締組織細胞ノ核ハ認めザル所アレバ、尙「ビクノーゼ」ヲ早シ  
ツ、殘レルモノ多ク、全ク壞死シ盡ス事ナクシテ内外筋膜層ニハ新生結締織  
ノ侵入ヲ蒙リツ、アリ。肝實質ハ創面新生結締織ニ接シ肝細胞少シク萎縮シ  
且創ニ接シ充血著明ナリ。

**肝臓手術第十例(異種移植)、家兎、中等大、大正十二年二月二十八日手術**  
三月十五日撲殺、生存期十五日。

肝右葉ニ長サ約四極幅約一極ノ出血面ヲ作り、犬ノ直腹筋外鞘ヲ以テ被ヒ  
三個ノ固定縫合ヲ加フ。筋膜片ノ粘着良好ニシテ殆ド壓迫ヲ加フルノ要ヲ見  
ズ、且移植筋膜ハ甚シク膨隆スル事ナク又血液著明ニ浸出スル事ナクシテ止  
血セリ。

**剖、檢時所見。** 肝手術部ハ大網、小腸ノ一部、肝中葉トノ間ニ癒着アリ。移  
植組織ハ灰白色ヲナシテ創面ニ著シク膨隆シ、肝實質トノ間ニ稍硬度ヲ異ニ  
スル一層アル事ヲ肉眼的ニモ認メラル。

**顯微鏡的所見。** 肝創面ハ葉間組織ト連レル厚キ肉芽組織ニ被ハレ、淋巴球  
組織球樣細胞少數ノ多核白血球等ノ浸潤ニ富ミ、結締織形成細胞ノ增生亦著  
明ニシテ肝實質ニ接シタル所ニ於テハ纖維ヲ構成セリ。一部ニ壞死肝組織ヲ  
包埋セル所アリ。此ノ肉芽組織ハ外周ニ於テハ肝被膜ト連リ又大網癒着面ニ  
發生セル肉芽組織ト連リテ全ク移植組織ヲ圍繞シ其邊緣ノ部ニ多少侵入セル  
所アレバ移植組織ガ侵襲ヲ蒙ル程度少ナシ。移植筋膜組織ハ其粗大ナル織  
維索狀ヲナシテ紆曲配列シ、邊緣ノ部ニ在リテハ其固有ノ核尙「ビクノーゼ」  
ヲ呈シテ染色セルモノアレドモ中心部ニ於テハ殆ド消失シ認めルモノ極メ  
テ少ナシ。彈力纖維ハ尙明ナリ。筋膜組織中ニ存スル縫合糸斷面ハ其ノ周圍  
ノ一部ニ圓形細胞ノ浸潤セル所ナレドモ大部死滅シ且細胞浸潤ノ範圍極メテ

少ナク周圍ノ筋膜組織内ニ反應性炎症ノ像ナシ。肝實質ハ創ニ接シ間質組織  
ノ增生著明ニシテ膽管新生多シ。

**脾臓手術第四例(自家移植)、家兎、中等大、大正十二年三月九日手術四月**  
十六日死亡、生存期三十八日。

直腹筋前鞘ヲ以テ脾ノ一端ニ作ラレタル長サ一極弱幅〇・五極弱ノ出血面  
ヲ被ヒ二ヶ所ヲ固定ス。筋膜ノ粘着稍良好ナレドモ血液ノタメ少シク膨隆シ  
血液創縁ヨリ浸出ス。約一分時輕壓ヲ加ヘテ止血セリ。

**剖、檢時所見。** 脾手術部ハ脂肪ニ富メル大網ニヨリ全ク被包セラレテ之ヲ直  
視スル事ヲ得ズ。剖面ヨリ觀ルニ脾實質ニ接シ灰白色ノ稍鞏ナル一層密着シ  
僅ニ移植筋膜組織タルヲ知ルノミ。

**顯微鏡的所見。** 脾創面ハ被膜ト連リ脾柱ト連レル結締織ニ被ハレ周邊部ヨ  
リ移植組織ノ外側ヲ包圍シテ大網癒着面ノ新生結締織ト連リテ之ヲ圍繞セ  
リ。移植筋膜組織ハ著明ニ萎縮シ筋膜結締織固有ノ核ハ多少「ビクノーゼ」ヲ  
起スモ全ク死滅セルガ如キ狀ナク、新生結締織ト接觸セル所ハ其境界不分明  
ナル所アリ。筋膜組織ノ内側ニ一部細小ナル筋纖維少シク附着シ多ク縱紋ヲ  
殘シ、又一部ニ横紋ヲ認メラレ甚シク萎縮シテ核少シク増加セルモノヲ認ム。  
之等ノ間ニ淋巴球疎ニ浸潤ス。

**腎臓手術第一例(自家移植)家兎、中等大、大正十二年二月二十三日手術三**  
月十日撲殺、生存期十五日。

左腎上極ヲ切斷シテ生ジタル長經約二極短經約一極ノ出血面ヲ外斜腹筋ノ  
筋膜ヲ以テ被ヒ三ヶ所ヲ固定シ約一分時輕壓ヲ加フ。血腫ノタメ筋膜片著明  
ニ膨隆シ血液創縁ヨリ浸出シテ止血マズ、更ニ約一分強指壓ヲ加ヘテ止血セリ  
**剖、檢時所見。** 腎手術部ハ大網強ク癒着シ又小腸ト癒着セリ。移植筋膜片ハ  
灰白色ヲ呈シテ多小萎縮シ出血創トノ間ニ小豆大ノ血腫ヲ認ム。

**顯微鏡的所見。** 腎實質ハ皮質ヲ少シク殘シテ切斷セラレ、切斷面ニ接シテ  
間質結締織增生シ組織球樣細胞淋巴球ノ浸潤多シ。此部ノ曲細尿管ハ諸所上

皮萎縮シ脱落シ又殆ド壞死セル所アリ、又絲樣體萎縮シボーマン氏囊トノ間ニ著明ナル空隙ヲ生ゼル所アリ。之ニ接シ髓質部ノ中央ニ極メテ淺ク小ナル範圍ニ壞死セル所アリテ結締織形成細胞増生ス。移植筋膜組織ハ全般トシテ尙正常ノ觀ヲ呈シ其内外周邊部ニテハ小シク新生血管ト共ニ新生結締織ノ侵入ヲ蒙リ、組織球樣細胞淋巴球等程度ニ浸潤シ筋膜結締織固有ノ核

第四表 筋膜組織移植肝臟手術例

例 第	例 第	例 第	例 第	例 第	例 數
家 自	家 自	家 自	家 自	家 自	類 種 植 移
殺日十六	殺日十二	殺日十	殺日五	殺間時四十二	期 存 生
筋膜斜外	前 同	前 同	鞘外筋腹直	膜 筋 廣	手 術 所 見
一 × 四	一 × 四	一 × 三	一 × 四	一 × 三	ノ出血面積 大サ指壓 時間度
分 一	強 分 一	強 分 一	秒 十 三	強 分 一	癒 着
度 二 第	度 二 第	度 二 第	度 一 第	度 二 第	手 術 部 外 觀
大 網	大 網	腹 膜 腹 壁 大 網	大 網	大 網	移 植 組 織 變 化
皺 狀 フナシク 萎縮シシク 痙攣アリ。	ハ皺アリテ 痙攣アリテ 筋膜片	筋膜片癒着 佳ナリ。小豆大 血腫アリ。	灰白色ヲ ナシシク 萎縮ス。 筋膜片癒着 佳ナリ。	筋膜一部 剝離シ 附近ニ 凝血多シ ナリ。	多少浮腫 狀ヲ呈ス。 變化ノ 程度極メテ 少ナシ。
維向明瞭 結締織ト 限界不分明 所	一般ニ核 染色良、 弾力強。	筋膜中心部ニ 其核「ビク ノーゼ」ヲ 起セルモノ アレドモ一般ニ 染色良纖維 著シク 紆曲ス。	稍萎小シ 纖維波狀ニ 紆曲ス、核染色 尙良彈力 纖維尙明瞭 ナリ。	筋膜下血腫ハ 纖維素折出 多シ。肝創 面大網小血腫ニ 組織球樣細胞 增加シ血腫内 及ビ筋膜 周緣部ニ浸潤 ス。未其内部ニ 至ラズ。	臟器創面、移植 組織周圍及ビ 内部ニ於ケル 反應性變化
創面ハ全ク 結締織新生シ 内外筋膜層ニ 侵入シ一潤 潤	創面ハ新生 結締織ヲ薄層ニ 破ハレ筋膜 内層ノ粗鬆 結締織ト交錯 セルモノアリ 此ノ間ニ淋 淋球ヲ浸潤 稍著シ。新 生血	創面ニ發生 セル肉芽 組織中ニ 島嶼狀ニ 壞死セルモノ アリ。	創面ハ肝細胞 ノ壞死アリ、 星芒細胞創ニ 近ク少シク 増生ス。	創面ノ肝細胞 二三層 核染色不良ナルモノ アリ。	手 術 臟 器 變 化
新 生 血 管 多 シ。	管 此 ノ 間 ニ 侵 入 ス。	血 腫 内 臟 維 素 折 出 多 シ。 創 面 ニ 增 生 セ ル 組 織 球 樣 細 胞 結 締 織 形 成 細 胞 淋 巴 球 等 結 締 織 形 成 細 胞 粗 鬆 ナ ル 部 位 ニ 浸 潤 ス。 血 管 新 生 多 シ。	筋 膜 下 血 腫 ハ 纖 維 素 折 出 多 シ。 創 面 接 淋 淋 球 多 核 白 血 球 等 移 植 組 織 中 ニ 浸 潤 ス。 筋 膜 組 織 ノ 内 部 ニ ハ 至 ラ ズ。	筋 膜 下 小 血 腫 ハ 纖 維 素 折 出 著 明。 肝 創 面 大 網 小 血 腫 ニ 組 織 球 樣 細 胞 淋 巴 球 少 數 ノ 多 核 白 血 球 增 加 シ 血 腫 内 及 ビ 筋 膜 周 緣 部 ニ 浸 潤 ス。 未 其 内 部 ニ 至 ラ ズ。	

ハ一般ニ其ノ染色良好ニシテ中心部ニ少シク染色不良ノモノヲ認ムルノミ。 其實ヲナセル鞏靭ナル結締織纖維素ハ個々ノ膠樣纖維ヲ明ニ識別セシムルモ ノ多シ。 彈力纖維尙明瞭ニ認メラル。 移植組織ノ外周亦肉芽組織ニ破ハレ此 所ニ大網ノ癒着ヲ見ル所アリ。



第五表 筋膜組織移植脾臟手術例

例一第	數例	類種移	期存生	手術所見	剖檢時所見	顯微	鏡的所見
家自	類種移	類種移	期存生	手術所見	剖檢時所見	顯微	鏡的所見
間四二十	期存生	期存生	期存生	手術所見	剖檢時所見	顯微	鏡的所見
殺時	期存生	期存生	期存生	手術所見	剖檢時所見	顯微	鏡的所見
膜筋廣	手術所見	手術所見	手術所見	手術所見	剖檢時所見	顯微	鏡的所見
○×一	手術所見	手術所見	手術所見	手術所見	剖檢時所見	顯微	鏡的所見
強分一	手術所見	手術所見	手術所見	手術所見	剖檢時所見	顯微	鏡的所見
度二第	手術所見	手術所見	手術所見	手術所見	剖檢時所見	顯微	鏡的所見
大網	手術所見	手術所見	手術所見	手術所見	剖檢時所見	顯微	鏡的所見
筋膜下ニ小血腫アリ。	手術所見	手術所見	手術所見	手術所見	剖檢時所見	顯微	鏡的所見
變化著明ナラズ。	顯微	顯微	顯微	顯微	顯微	顯微	鏡的所見
多少浮腫狀ヲ呈スレドモ	顯微	顯微	顯微	顯微	顯微	顯微	鏡的所見
筋膜下血腫纖維素少シク折出ス。筋膜	顯微	顯微	顯微	顯微	顯微	顯微	鏡的所見
組織少シク存シ。筋膜組織邊縁ニテ纖維	顯微	顯微	顯微	顯微	顯微	顯微	鏡的所見
球少シク存シ。筋膜組織邊縁ニテ纖維	顯微	顯微	顯微	顯微	顯微	顯微	鏡的所見
索間ニ浸潤ス核崩壞セルモノアリ。	顯微	顯微	顯微	顯微	顯微	顯微	鏡的所見
著變ナシ。	顯微	顯微	顯微	顯微	顯微	顯微	鏡的所見
例一十第	種異	種異	種異	種異	種異	種異	種異
殺日十五	種異	種異	種異	種異	種異	種異	種異
前同	種異	種異	種異	種異	種異	種異	種異
一×四	種異	種異	種異	種異	種異	種異	種異
○	種異	種異	種異	種異	種異	種異	種異
度一第	種異	種異	種異	種異	種異	種異	種異
小大	種異	種異	種異	種異	種異	種異	種異
筋膜片ハ灰白色	種異	種異	種異	種異	種異	種異	種異
厚キ膀胱アリ。	種異	種異	種異	種異	種異	種異	種異
纖維索波狀ニ紆曲シ邊縁	種異	種異	種異	種異	種異	種異	種異
部ニ核「ビクノーゼ」ヲ呈	種異	種異	種異	種異	種異	種異	種異
心テ殘ルモノアレドモ中	種異	種異	種異	種異	種異	種異	種異
部ノモノハ核消失ス。	種異	種異	種異	種異	種異	種異	種異
創面移植組織外周ニ厚キ肉芽組織發生	種異	種異	種異	種異	種異	種異	種異
等増生シ筋膜周邊ノ部ニ浸潤ス。	種異	種異	種異	種異	種異	種異	種異
創面及ヒ移植組織外周厚キ結締組織ニ被	種異	種異	種異	種異	種異	種異	種異
ハレ、其筋膜ニ腎スル所ハ肉芽組織ノ	種異	種異	種異	種異	種異	種異	種異
像アリ。結締組織形成細胞組織球樣細胞	種異	種異	種異	種異	種異	種異	種異
淋巴球等浸潤シ筋膜内外層ニ侵入ス	種異	種異	種異	種異	種異	種異	種異
リンモ末内部ニ至ラズ。	種異	種異	種異	種異	種異	種異	種異
創面肝細胞萎縮。	種異	種異	種異	種異	種異	種異	種異
例十第	種異	種異	種異	種異	種異	種異	種異
殺日五十	種異	種異	種異	種異	種異	種異	種異
前同	種異	種異	種異	種異	種異	種異	種異
一×四	種異	種異	種異	種異	種異	種異	種異
○	種異	種異	種異	種異	種異	種異	種異
度一第	種異	種異	種異	種異	種異	種異	種異
葉肝小大	種異	種異	種異	種異	種異	種異	種異
膜片ハ創面ニ膨	種異	種異	種異	種異	種異	種異	種異
隆ス。	種異	種異	種異	種異	種異	種異	種異
纖維索波狀ニ紆曲シ邊縁	種異	種異	種異	種異	種異	種異	種異
部ニ核「ビクノーゼ」ヲ呈	種異	種異	種異	種異	種異	種異	種異
心テ殘ルモノアレドモ中	種異	種異	種異	種異	種異	種異	種異
部ノモノハ核消失ス。	種異	種異	種異	種異	種異	種異	種異
創面移植組織外周ニ厚キ肉芽組織發生	種異	種異	種異	種異	種異	種異	種異
等増生シ筋膜周邊ノ部ニ浸潤ス。	種異	種異	種異	種異	種異	種異	種異
創面及ヒ移植組織外周厚キ結締組織ニ被	種異	種異	種異	種異	種異	種異	種異
ハレ、其筋膜ニ腎スル所ハ肉芽組織ノ	種異	種異	種異	種異	種異	種異	種異
像アリ。結締組織形成細胞組織球樣細胞	種異	種異	種異	種異	種異	種異	種異
淋巴球等浸潤シ筋膜内外層ニ侵入ス	種異	種異	種異	種異	種異	種異	種異
リンモ末内部ニ至ラズ。	種異	種異	種異	種異	種異	種異	種異
創面肝細胞萎縮。	種異	種異	種異	種異	種異	種異	種異
例九第	家他	家他	家他	家他	家他	家他	家他
殺日百	家他	家他	家他	家他	家他	家他	家他
前同	家他	家他	家他	家他	家他	家他	家他
一×三	家他	家他	家他	家他	家他	家他	家他
強分一	家他	家他	家他	家他	家他	家他	家他
度二第	家他	家他	家他	家他	家他	家他	家他
葉肝大	家他	家他	家他	家他	家他	家他	家他
ナシテ、小瘰癧	家他	家他	家他	家他	家他	家他	家他
ト化セリ。	家他	家他	家他	家他	家他	家他	家他
纖維索波狀ニ紆曲シ邊縁	家他	家他	家他	家他	家他	家他	家他
部ニ核「ビクノーゼ」ヲ呈	家他	家他	家他	家他	家他	家他	家他
心テ殘ルモノアレドモ中	家他	家他	家他	家他	家他	家他	家他
部ノモノハ核消失ス。	家他	家他	家他	家他	家他	家他	家他
創面移植組織外周ニ厚キ肉芽組織發生	家他	家他	家他	家他	家他	家他	家他
等増生シ筋膜周邊ノ部ニ浸潤ス。	家他	家他	家他	家他	家他	家他	家他
創面及ヒ移植組織外周厚キ結締組織ニ被	家他	家他	家他	家他	家他	家他	家他
ハレ、其筋膜ニ腎スル所ハ肉芽組織ノ	家他	家他	家他	家他	家他	家他	家他
像アリ。結締組織形成細胞組織球樣細胞	家他	家他	家他	家他	家他	家他	家他
淋巴球等浸潤シ筋膜内外層ニ侵入ス	家他	家他	家他	家他	家他	家他	家他
リンモ末内部ニ至ラズ。	家他	家他	家他	家他	家他	家他	家他
創面肝細胞萎縮。	家他	家他	家他	家他	家他	家他	家他
例八第	家他	家他	家他	家他	家他	家他	家他
殺日十六	家他	家他	家他	家他	家他	家他	家他
前同	家他	家他	家他	家他	家他	家他	家他
一×三	家他	家他	家他	家他	家他	家他	家他
強分一	家他	家他	家他	家他	家他	家他	家他
度二第	家他	家他	家他	家他	家他	家他	家他
大網	家他	家他	家他	家他	家他	家他	家他
瘰癧様外觀ヲ呈	家他	家他	家他	家他	家他	家他	家他
シ周圍ニ瘰癧ヲ	家他	家他	家他	家他	家他	家他	家他
認ム。	家他	家他	家他	家他	家他	家他	家他
纖維索波狀ニ紆曲シ邊縁	家他	家他	家他	家他	家他	家他	家他
部ニ核「ビクノーゼ」ヲ呈	家他	家他	家他	家他	家他	家他	家他
心テ殘ルモノアレドモ中	家他	家他	家他	家他	家他	家他	家他
部ノモノハ核消失ス。	家他	家他	家他	家他	家他	家他	家他
創面移植組織外周ニ厚キ肉芽組織發生	家他	家他	家他	家他	家他	家他	家他
等増生シ筋膜周邊ノ部ニ浸潤ス。	家他	家他	家他	家他	家他	家他	家他
創面及ヒ移植組織外周厚キ結締組織ニ被	家他	家他	家他	家他	家他	家他	家他
ハレ、其筋膜ニ腎スル所ハ肉芽組織ノ	家他	家他	家他	家他	家他	家他	家他
像アリ。結締組織形成細胞組織球樣細胞	家他	家他	家他	家他	家他	家他	家他
淋巴球等浸潤シ筋膜内外層ニ侵入ス	家他	家他	家他	家他	家他	家他	家他
リンモ末内部ニ至ラズ。	家他	家他	家他	家他	家他	家他	家他
創面肝細胞萎縮シ、	家他	家他	家他	家他	家他	家他	家他
膽管新生少シク存ス	家他	家他	家他	家他	家他	家他	家他
例七第	家他	家他	家他	家他	家他	家他	家他
殺日十二	家他	家他	家他	家他	家他	家他	家他
前同	家他	家他	家他	家他	家他	家他	家他
一×三	家他	家他	家他	家他	家他	家他	家他
強分一	家他	家他	家他	家他	家他	家他	家他
度二第	家他	家他	家他	家他	家他	家他	家他
大網	家他	家他	家他	家他	家他	家他	家他
灰白色瘰癧様外	家他	家他	家他	家他	家他	家他	家他
觀アリ。筋膜ハ	家他	家他	家他	家他	家他	家他	家他
萎縮シテ厚キ層	家他	家他	家他	家他	家他	家他	家他
ヲナス。	家他	家他	家他	家他	家他	家他	家他
纖維索波狀ニ紆曲シ邊縁	家他	家他	家他	家他	家他	家他	家他
部ニ核「ビクノーゼ」ヲ呈	家他	家他	家他	家他	家他	家他	家他
心テ殘ルモノアレドモ中	家他	家他	家他	家他	家他	家他	家他
部ノモノハ核消失ス。	家他	家他	家他	家他	家他	家他	家他
創面移植組織外周ニ厚キ肉芽組織發生	家他	家他	家他	家他	家他	家他	家他
等増生シ筋膜周邊ノ部ニ浸潤ス。	家他	家他	家他	家他	家他	家他	家他
創面及ヒ移植組織外周厚キ結締組織ニ被	家他	家他	家他	家他	家他	家他	家他
ハレ、其筋膜ニ腎スル所ハ肉芽組織ノ	家他	家他	家他	家他	家他	家他	家他
像アリ。結締組織形成細胞組織球樣細胞	家他	家他	家他	家他	家他	家他	家他
淋巴球等浸潤シ筋膜内外層ニ侵入ス	家他	家他	家他	家他	家他	家他	家他
リンモ末内部ニ至ラズ。	家他	家他	家他	家他	家他	家他	家他
創面肝細胞萎縮シ創	家他	家他	家他	家他	家他	家他	家他
ニ近ク充血アリ。	家他	家他	家他	家他	家他	家他	家他
例六第	家自	家自	家自	家自	家自	家自	家自
殺日百	家自	家自	家自	家自	家自	家自	家自
前同	家自	家自	家自	家自	家自	家自	家自
一×三	家自	家自	家自	家自	家自	家自	家自
強分一	家自	家自	家自	家自	家自	家自	家自
度二第	家自	家自	家自	家自	家自	家自	家自
大網	家自	家自	家自	家自	家自	家自	家自
小瘰癧トナリ周	家自	家自	家自	家自	家自	家自	家自
圍ニ皺襞アリ。	家自	家自	家自	家自	家自	家自	家自
纖維索波狀ニ紆曲シ邊縁	家自	家自	家自	家自	家自	家自	家自
部ニ核「ビクノーゼ」ヲ呈	家自	家自	家自	家自	家自	家自	家自
心テ殘ルモノアレドモ中	家自	家自	家自	家自	家自	家自	家自
部ノモノハ核消失ス。	家自	家自	家自	家自	家自	家自	家自
創面移植組織外周ニ厚キ肉芽組織發生	家自	家自	家自	家自	家自	家自	家自
等増生シ筋膜周邊ノ部ニ浸潤ス。	家自	家自	家自	家自	家自	家自	家自
創面及ヒ移植組織外周厚キ結締組織ニ被	家自	家自	家自	家自	家自	家自	家自
ハレ、其筋膜ニ腎スル所ハ肉芽組織ノ	家自	家自	家自	家自	家自	家自	家自
像アリ。結締組織形成細胞組織球樣細胞	家自	家自	家自	家自	家自	家自	家自
淋巴球等浸潤シ筋膜内外層ニ侵入ス	家自	家自	家自	家自	家自	家自	家自
リンモ末内部ニ至ラズ。	家自	家自	家自	家自	家自	家自	家自
略同前。	家自	家自	家自	家自	家自	家自	家自

第五表 筋膜組織移植脾臟手術例

手術所見

顯微

鏡的所見

手術臟器變化



例九第	例八第	例七第	例六第	例五第	例四第	例三第	例二第
家他	家他	家自	家自	家自	家自	家自	家自
殺日十三	殺日十二	殺日百	死日四十五	死日四十五	死日八十三	殺日十	殺日五
前同	鞘前筋腹直	膜筋腹斜外	前同	前同	鞘前筋腹直	膜筋腹斜外	鞘前筋腹直
○ × 一 三	○ × 一 三	○ × 一 五	○ × 一 五	○ × 一 五	○ × 一 五	○ × 一 三	○ × 一 五
分一	分一	秒十三	秒十三	分一	分一	秒十三	強分一
度二第	度二第	度一第	度一第	度二第	度二第	度一第	度二第
大網	大網	大網	大網	大網	大網	大網	大網
筋膜片帯黄灰白 色ヲナシ稍膨隆 ラシ大網ニ被色セ	筋膜片灰白色薄 層ヲナシテ創ニ 密着ス。	略同前。	略同前。	略同前。	割面ヲ檢シテ創 面層ヲ認痕状ノ 薄層ヲ認ムルノ ミ。	筋膜片膨隆密着 ス。	筋膜ハ少シク膨 隆密着シ間ニ血 腫ナシ。
萎縮シ稍厚キ層ヲナシ 着ス無構造ノ膠様纖維素 ヲ殆ドナク認メ得ルモノ モ染色極メテ不良ナリ。	一般ニ少シク萎縮シ固有 ノ核多少「ビク」ノ「セ」 起スモノアレドモ染色良 好ナルモノ多シ。	萎縮著明、纖維索紆曲シ 請所硝子様平板トナレリ 核染色良、彈力纖維尚存 ス。	共ニ移植セラレタル筋纖 維萎縮著明。筋膜ノ纖維 索波状ニ紆曲シ核尙染色 良。	萎縮シ纖維索紆曲ス。核 多少「ビク」ノ「セ」ヲ早 ルモ尙明ニ認メラル。彈 力纖維明瞭ナリ。	萎縮シ固有ノ核多少「ビ ク」ノ「セ」ヲ起セルモ全 ク壊死セズ。共ニ移植セ ラレタル筋纖維萎縮著シ	薄キ筋組織ヲ有シタル儘 移植増加ス。筋纖維萎縮 核稍増ス。筋膜組織纖 染色良變化少ナシ。	少シク浮腫ヲ呈スレドモ 極染色一般ニ良好退行性 變化ノ状著シカラズ。
創ハ結締織薄層ニ被ハル。筋膜ノ纖維 索内ニ淋巴球結締織細胞少カク組織球 様細胞疎ニ浸潤ス。淋巴球ハ諸所集積 ス。新生血管侵入セリ。	創ハ全ク新生結締織ニ被ハレ新生血管 多ク、筋膜内ニモ侵入ス。筋膜纖維素 ノ間隙ニ淋巴球結締織細胞等疎ニ浸潤 ス。	筋膜周圍ハ鞏韌ナル痕痕ニ圍繞セラレ 一部ニ脂肪組織ヲ認ム。淋巴球疎ニ浸 潤ス。	略同前。只前例ニ比シ遊走細胞ノ出現 稍多シ、筋膜ノ内部ニハ浸潤少ナシ。新 生結締織内脂肪球ノ發現諸所ニ存ス。	創ハ被膜脾柱ト連レル結締織ニ被ハレ 筋膜ノ外周亦新生結締織ニ包マレ筋膜 周邊部ニ侵入ス。新生血管多シ淋巴球 疎ニ浸潤シ筋膜纖維索間ニモ侵入セリ。	筋膜ノ外周ハ新生結締織ニ被ハレ筋膜 周邊部ニ侵入シ 限界不分明ナル所ア リ。淋巴球疎ニ浸潤ス。	創面厚キ肉芽組織ニ被ハレ、結締織形 成細胞組織球様細胞淋巴球著明ニシテ 移植組織ノ間ニ浸潤ス。筋膜組織ノ中 心部ニハ少ナシ。新生血管侵入スルモ 稍多シ。	創面及筋膜外周ニ結締織形成細胞組織 球様細胞淋巴球増生シ、筋膜周邊ノ部 ニ侵入スレドモ内部ニ至ラズ。創面ニ 小出血竇アリ。癒着大網内血管充盈ス。
著變ナシ。	著變ナシ。	著變ナシ。	新生結締織内淋巴球 集積セル所アレドモ 程度微弱ナリ。	著變ナシ。	著變ナシ。	著變ナシ。	著變ナシ。





シク膨隆シ理想的止血ヲ來シタルモノ無ク、第二度ノ止血ト名ヅクルモノモ多クハ血液創縁ヨリ浸出スル事稍多ク、著明ナル血腫ヲ生ジ表面ヨリ暗紫色ニ透視セラレ約一分強ノ指壓ヲ要セリ。筋膜ト共ニ筋組織ノ薄層ノ附セル物ヲ使用セシ例ハ止血狀態稍良好ニシテ、筋組織移植例ニ於ケルト少シク近似シタレドモ筋膜下ニハ尙血液著明ニ滯溜スルヲ見タリ。而シテ犬ノ筋膜ヲ使用セシモノハ其成績最良好ナリキ。何レモ後出血ノタメ死亡シタルモノ無シ。

剖檢時所見、術後二十四時間ニシテ檢シタルモノハ、創部ニ多少ノ凝血附着シ殊ニ肝臟手術第一例ニ在リテハ移植筋膜片ハ一部剝離シ附近ニ凝血ヲ見ル事多カリキ。手術部ハ常ニ大網ノ癒着ヲ蒙ムリ殊ニ脾臟手術部ハ全ク大網ニ被包セラレ多ク之ヲ直視スル事ヲ得ズ。此ノ場合他臟器トノ癒着ハ缺ケリ。肝臟ニ於テハ自家移植六例中肝隣葉又ハ腹壁腹膜ト癒着セシモノ各々一例、同種他家移植三例中肝隣葉ト癒着セルモノ二例、異種移植二例總テ小腸ノ癒着ヲ見タリ。腎臟ニ於テハ自家移植三例中一例ハ小腸ノ癒着アリ。同種他家移植二例中一例及ビ異種移植二例中一例ハ小腸ノ癒着ヲ認メタリ。斯ノ如ク筋膜移植例ニ在リテモ、同種他家移植異種移植ヲナセシモノハ隣接臟器トノ間ニ癒着ヲ見ル事多カリキ。

出血面ヲ被覆シタル筋膜片ハ、術後二十四時間ニシテ纖維素性癒着ヲ營ミ、癒着ノ程度尙少シク粗ナレドモ、五日ヲ經タルモノハ其程度強固ニシテ容易ニ剝離スル事ヲ得ズ。術後早期ニ檢シタルモノハ表面灰白色滑澤ニシテ硬度稍鞏、何レモ筋膜下ニ多少ノ血腫ヲ有シ腎臟手術例ニ於テハ術後十五日ニシテ尙小豆大ノ血腫ヲ認メタリ、日ト共ニ筋膜片ハ萎縮シテ少シク其厚サヲ増セルモノアリ、又二十日以上ヲ經タルモノハ多ク臟器表面移植部ノ周圍ニ放線狀皺襞ヲ生ジ、百日ヲ經過シタルモノモ表面癩痕様外觀ヲ呈スレドモ剖面ヲ檢シテ多クハ筋膜組織ノ殘存セルモノヲ明ニ認メ得タリ。又自家移植同種他家移植例ニ於テハ臟器創面或ハ移植組織外周ニ肉眼的ニ認メ得ベキ厚キ胼胝ノ生ゼルモノ無カリシモ、異種移植ヲ施シテ術後三十日乃至五十日ヲ經タルモノハ筋膜ノ創接着面ニ稍厚キ胼胝層ヲ認メタリ。然レドモ筋組織移植例ノ夫ニ比シテ菲薄ナリキ。

顯微鏡的所見。被手術臟器ニ現ハレタル變化ハ筋組織移植ノ條下ニ記載シタル所ト大差ナシ。只肝臟手術例ニ於テ自家移植同種他家移植ヲ施セシモノハ、創ニ新生シタル結締組織層或ハ創ニ接シ増生セル間質組織内ニ膽管ノ新生ヲ認ムレドモ其程度稍輕微ナリ。脾臟ニ移植シタルモノニ在リテモ創面ニ増殖セル結締組織内ニ淋巴球集積シテ小濾胞ノ觀ヲナスモノヲ認ムル事アレドモ、脾例ニ遭遇スル事少ナク且其程度筋組織移植例ニ比シテ僅微ナリキ。術後早期ニ檢シタルモノハ移植筋膜下ニ皆多少ノ血腫ヲ證明セリ。反應性炎症ノ像ハ手術臟器ノ異ルニ依リテ著變ナク、筋組織移植例ニ於ケルトハ少シク數量的差異アルノミ。術後二十四時間ヲ經タルモノハ創面ニ淋巴球増加シ、多核白血球ハ極メテ少數ニ遊出スレドモ未結締織形成細胞増殖セズ。五日乃至十日ニシテ筋膜組織ノ創接着面及ビ其外周ニ肉芽組織ノ發生ヲ來シ、結締織形成細胞増殖著明ニシテ淋巴球組織球樣細胞等ト共ニ筋膜周邊部ノ粗鬆結締織内ニ浸潤ス。未筋膜中心部ノ鞏韌ナル纖維索内ニ及ブ事少ナシ。二十日以後ニハ創面總テ新生結締織ニ被ハレ間質組織乃至被膜ト連リ筋膜外周ノ夫ト連絡シテ之ヲ包圍シ、内外筋膜層ニ侵入シ其ノ粗鬆結締織ト纖維交錯シ其所ニ遊走細胞ノ疎ナル浸潤ヲ認メニ Valjasevko 及ビ Tadow 氏<sup>(6)</sup>ノ言ヘルガ如ク移植筋膜ガ直チニ出血面ニ癒合シテ生理的被膜ヲ形成シタルガ如キモノヲ認メザリキ。臟器出血面乃至移植組織ノ周圍ニ現ハル、反應性炎症ハ異種移植ノ際最強度ニシテ同種他家移植例之ニ次ギ自家移植例ニ於テ最僅微ニシテ、何レモ筋組織移植ノ場合ニ比シテ其程度微弱ナリキ。且此際巨態細胞ノ出現ヲ認ムル事甚稀ナリ。移植筋膜組織ハ自家移植例ニ在リテ二十四時間乃至五日ヲ經タルモノハ多少浮腫狀ヲ呈スレドモ筋膜固有ノ核ハ尙明ニ染色セラレ二十日以後ニ檢シタルモノ、中ニハ核多少「ピクノーゼ」ヲ起セルモノアレドモ凡ソ此時期以後ニ臟器出血面乃至筋膜外周ノ新生結締織ト共ニ新生血管侵入スルニ及ベバ之ニ依リテ筋膜組織ハ能ク榮養ヲ享受シ壞死スル事ナクシテ永ク殘留スルモノ多シ。而シテ時日ヲ經過スレバ筋膜組織全般トシテ萎縮スルト共ニ其纖維索間ニ新生結締織侵入シテ一二分割セラレントスルガ如キ像ヲ認メタルモノアリ。同種他家移植ヲ施セシモノモ術後十五日乃至二十日ニ於テハ核「ピクノーゼ」ヲ起セドモ明ニ認メ得ルモノ多ク、五十日以後ニ檢シタルモノハ核ノ明ニ染色セルモノ殆ド無ク、異種移植例ニ於テ

ハ三十日以後ニ檢シタルモノハ殆ド全ク死滅セリ。筋膜組織ト共ニ附シテ移植セラレタル筋組織ハ自家移植例ニ於テハ總テ核増殖性萎縮ノ像ヲ示シ急速ニ死滅セルモノナシ。全例ヲ通ジ化膿ヲ生ジ分界炎ヲ起シテ移植筋膜ノ脱落シタルガ如キモノ無カリキ。

之ヲ要スルニ、筋膜ヲ以テ肝臟脾臟腎臟ノ出血面ヲ被覆シテ止血ノ目的ヲ達シ得レドモ、菲薄ナル筋膜一葉ヲ使用スル時ハ満足スベキ止血ヲ得ル事少ナク、其止血狀態筋肉片使用時ニ比シテ遙ニ劣レリ。然レドモ筋膜ト共ニ筋組織ノ薄層ヲ附着セシメテ厚徑稍大ナルモノヲ使用スル時ハ止血佳ナリ。而シテ自家移植ヲ施シタルモノハ、近接臟器ニ刺戟ヲ與フル事少ナク移植筋膜ハ時ト共ニ著明ニ萎縮シ手術部ハ癩痕様外觀ヲ示セリ。組織學的檢索ノ結果異種移植ヲ施シタルモノハ早期ニ死滅シ同種他家移植ヲ行ヒタルモノモ稍緩慢ナル經過ヲ取ルモ遂ニ壞死シ、何レモ局所ニ於ケル反應性炎ヲ起サシムル事稍強シ。只自家移植ヲ行ヒタル時ハ、多ク一時性ノ退行性變性ニ陥ルモ、時ト共ニ再恢復シテ永ク生活現象ヲ保チツ、殘存スル事多ク此際移植部ニ於ケル反應性炎ノ狀ハ輕微ナリ。而シテ筋膜ノ創接着面ニ新生結締組織侵入シテ纖維ノ限界不明瞭ナル所ヲ見ルモノアレドモ移植筋膜ガ直チニ創面ニ癒合シテ生理的破膜ヲ形成セルガ如キモノ無カリキ。

### 第三節 大網組織移植實驗

#### 第一項 序 說

Loewy 氏<sup>(3)</sup>(一九〇一)ガ肝臟ノ止血ニ大網ヲ利用シテ以來大網組織ヲ移植シテ實質性臟器ノ止血ヲ企テタルモノ多シ。Grigolaf 氏<sup>(4)</sup>(一九〇六)ハ動物ノ胃腸ニ加ヘタル切創ヲ縫合シ上ヲ無莖の大網ヲ以テ被ヒ、又直ニ胃腸ノ上ニ縫着シテ之ヲ檢シ、四十八時間ニシテ移植大網組織ト下床ノ血管トノ間ニ交通ヲ生ジ、化膿セル時モ壞死脱落スル事無シトシ、更ニ猫肝臟出血創ニ遊離大網ヲ栓塞シテ止血ヲ計リ、後出血ヲ豫防シ又縫合ヲ確實ナラシムルニ適セルヲ認メ之ヲ生活栓塞ト唱ヘタリ。次デ Springer 氏<sup>(5)</sup>(一九〇六)ハ之ヲ追試シ大網ノ止血の效果ヲ確認賞揚セリ。Poljarski 氏<sup>(6)</sup>

(二九一〇)ハ家兎犬猫ノ肝臓ニ作ラレタル種々ノ出血創ニ遊離大網片ヲ移植シ縫合ヲ併用シテ止血シ總テ良果ヲ得、術後十二時間乃至二十四時間ニシテ移植大網組織ハ多ク下床ト強固ニ癒着シ、三日乃至五日ニシテ移植組織中ニモ毛細管網ヲ認め時ト共ニ移植組織ノ脂肪ハ吸收セラレ、肝臓間質及ビ移植組織ヨリ出デタル結締織ノ增生ヲ來シテ被膜様ヲナシテ創面ヲ被ヒ、此際縫合糸ニ依リ壓迫セラレザル所ハ肝臓及ビ移植大網組織共ニ何等ノ病的變化ヲ認めズト言ヒ、更ニ氏ハ肝臓損傷ニ就キテ百九例ノ臨床例ヲ報告シテ肝臓ノ止血ニ對シテ大網ノ應用ヲ推奨セリ。Jaquin 氏<sup>(26)</sup>(一九二二)ハ犬ヲ使用シ肝臓及ビ脾臓出血面ニ有莖無莖ノ大網ヲ縫合シテ止血ヲ實驗シ、對照ノ目的ニ出血面ニ何等處置ヲ施サザリシモノハ失血死ヲ來スカ又ハ創部ニ著明ナル後出血ヲ認めタレドモ、大網ヲ移植シタルモノハ總テ完全ニ止血シ、腹腔内ニ血液ノ痕跡ヲ證セズ、移植大網組織ハ術後二日ニシテ強固ニ癒着シ二ヶ月ニシテ結締織ニ變セルヲ認めタリ。Parslow<sup>(27)</sup>氏<sup>(28)</sup>(一九一四)ハ犬ヲ使用シテ肝臓及ビ脾臓ニ作ラレタル裂創貫通創ニ遊離大網組織ヲ栓塞シテ止血シタルニ、即時ニ止血ノ効ヲ奏シタルモノ無ク血液ノ爲栓塞大網ハ膨隆シ又排除セラレントシ或ハ血液ハ底止スル所無ク創外ニ漏出シテ、別ニ綿紗栓塞ヲナスカ更ニ大網ヲ以テ被フノ必要ニ迫ラレ、剖檢時創ニ著明ナル血腫ヲ認め、其ノ運命ヲ檢シテ肝臓創ヲ栓塞シタルモノハ核ノ染色不良トナリ又壞死スルモノ多ク、大膽管ヲ損傷シタルモノニ於テハ大網ノ滲透性榮養阻害セラレテ特ニ其然ルヲ認め、脾臓創内ニ挿入シタルモノモ一部核ノ染色不良ニ陷レルモノアリト言ヒ、又氏ハ肝臓ヲ切除シテ生ジタル出血面ヲ遊離大網片ヲ以テ被覆シ、創ニ近ク肝臓ニ壓迫結紮ヲ加ヘ同時ニ被覆大網ヲ越エテ纏絡縫合ヲ合併シテ之ヲ固定シタルモノニ於テモ、多ク血液浸出シテ綿紗栓塞ヲ加フルノ止ムナキニ至リ、且縫合部ヨリ末梢ノ肝細胞ハ榮養障害ニ陥リテ死滅シ、時日ヲ經過シテ大網ノ脂肪ノ吸收セララル、ト共ニ創ハ結締織ノ被膜様物ニ被ハル、ニ至ルト記載シ、止血材料トシテノ大網ノ價值ヲ推奨スルニ躊躇セリ。大河内氏<sup>(29)</sup>(一九一四)ハ家兎肝臓脾臓及ビ腎臓出血面ニ有莖無莖ノ大網組織ヲ移植シテ止血シ、大網ノ止血の效果ヲ確實ナラシメンガ爲メニハ厚ク重疊セル豐富ナル大網ヲ以テ創面ヲ被ヒ縫合固定スルノ必要ヲ見、術後早期ニ檢シタルモノハ多ク創面ニ血腫ヲ認め、組織學的檢索ノ結果トシテ大網ノ有莖



タルト無莖タルトヲ問ハズ其中央部ニ於テハ榮養障礙ヲ受ケ又時トシテ壞死ニ陥レルヲ認メ、且移植セラレタル大綱ハ他ノ組織ト異リ自ラ結締織ノ增生ヲ來シ實質内ニ侵入シ積極的ニ創面ノ治癒ニ對シテ結締織ノ増殖ニ應援ヲ與フルモノナリト言ヘリ。Philipowicz 氏<sup>(5)</sup>(一九一五)ハ大綱ノ止血的効果ヲ賞揚シ、平滑ナル肝臟創面ニ移植シタル大綱ハ二十四時間後ニ於テモ尙完全ニ展開シ、別ニ固定縫合ヲ用ヒズシテ下床ノ凹凸ニ應ジテ能ク粘着シ、後出血ヲ起ス事ナク、血腫ノ爲移植組織ノ膨隆剝離スル事ナク且隣接臟器トノ間ニ癒着ヲ認メズト言ヒ、又大綱ハ腹腔内ニ於ケル主ナル吸收固定器管ニシテ且化學的器械の刺戟ニ對シテ直ニ反應シ、其ノ表面ハ一ノ分泌器官ナリトモ看做スベク從ツテ常態ニ於テ已ニ濕潤ニシテ粘着性ニ富ムトナシ、大綱ノ止血作用ノ卓越セルヲ此性狀ニ歸セリ。桑原氏<sup>(6)</sup>(一九一九)ハ家兔心臓刺戟ニ大綱ヲ栓塞シ縫合ヲ加ヘテ止血シ、其ノ止血狀態ヲ觀察シテ、大綱ハ心臓ヨリノ出血ニ打勝テテ粘着スル事ナク、縫合ニ依リテ創ノ狭小トナルニ至リ血流緩徐トナリ血液自己ノ凝固作用ニ依リテ大綱ヲ封鎖スルニ至リテ始メテ止血ヲ完フシ得トナシテ其止血的効果ヲ疑ヒ、組織學的檢索ノ結果ヲ總合シテ、約三十七日ヲ經過シタルモノニ於テハ大綱組織ハ結締織性ニ心室壁ト癒着シ、肉芽組織ノ侵襲ヲ受ケテ自己ノ脂肪組織ノ一部破壊セラル、モ時日ヲ經過シテ細胞浸潤消退スレバ再脂肪組織ノ復舊ヲ圖リテ移植時ノ狀態ニ復スル事多ク、殊ニ手術時ニ於ケル器械の損傷ノ僅微ナル場合ハ肉芽組織ノ大綱組織ヲ胃ス事輕微ニシテ終始一貫組織ノ構造ヲ亂サズト言ヘリ。又長田氏<sup>(7)</sup>(一九二〇)ハ大綱組織ヲ肝臟脾臟ノ刺戟内ニ移植シテ主トシテ病理組織學的檢索ヲ行ヒ、大綱中心部ニ於テハ組織ノ壞死ヲ認ムレドモ結締織形成細胞遊走細胞ノ一部ハ長ク生活力ヲ保持シ、移植部ニ増殖スル結締織細胞及ビ此所ニ遊出スル組織球ハ移植ヲ受ケタル動物ノ細胞ヲ主トスレドモ一部ハ移植組織中ニ存スル細胞モ一定度迄ハ増殖シ得ルガ如シト記述セリ。

斯ノ如クシテ Frigolalf, Springer, Boljanski, Jaquin, Philipowicz 等ハ實驗的ニ止血材料トシテ大綱組織ノ優秀ナルヲ承認シ、尙 Stuckey,<sup>(8)</sup> Hesse,<sup>(9)</sup> Sasso<sup>(10)</sup> 等諸氏ハ肝臟脾臟ノ止血ニ大綱ヲ應用シタル臨床例ヲ報告シテ其効果ヲ認メ居レルニ、Beresnegowsky 氏ハ其ノ止血的價値ヲ疑ヒ、大河内氏亦止血的効果ヲ卓越セリトナスニ躊躇シ桑原氏ハ心臓ノ止血



ニ應用シテ效果少ナシト言ヒ、又 Thiele 氏<sup>(2)</sup>、Ponik, Kousnetzoff, Pensky, Anvrey 氏等ノ動物實驗ノ結果ヲ引用シテ肝臟ヨリノ強出血ニ對シテ大網ヲ縫着スルハ止血ノ効ナシト斷ゼリ。而シテ大河内長田氏等ハ移植大網ハ榮養障礙ニ陥リテ一部死滅セルヲ記載シ、Beresnevsky 氏ハ肝臟ニ於テハ壞死スレドモ脾臟ニ於テハ全ク死滅スル事無キガ如キ見解ヲ有シ、他ハ總テ移植大網ハ常ニ健存シ脂肪組織ヲ失フト共ニ結締織ニ變ズト云フニ一致セリ。

予ハ上記手術法ニ從ヒ家兎二十三例ニ於テ肝臟並ニ脾臟ノ止血ヲ行ヘリ。蓋シ大網ハ腹腔内臟器ニ對シテ直ニ取リテ以テ使用スルノ最便ナリト思惟セシニ基クモノナリ。

## 第二項 實驗例記錄

數例ヲ摘録シ他ハ表示スベシ。

**肝臟手術第二例**(自家移植)家兎、中等大、大正十一年八月一日手術八月六日死亡、生存期五日。

肝右葉ヲ切除シテ生ジタル長サ約四種幅約一糎ノ平滑ナル出血面ヲ脂肪ニ富メル大網ヲ二重ニ重ネテ被覆シ三ヶ所ヲ固定ス。大網ノ粘着稍良好ニシテ血液少シク創縁ヨリ浸出シタレドモ約一分強輕壓ヲ加ヘテ止血ス。

**剖檢時所見。**肝臟手術部ハ左葉トノ間ニ癒着シ此所ニ大網ノ癒着アリ。大網移植部ハ帶黃灰白色ノ不平ノ隆起ヲ有スル面ヲ現ハシ、剖面ヲ檢シテ肉眼的ニ認メ得ベキ大ナル血腫ナク、大網組織ハ尙帶黃白色脂肪ノ外觀ヲ示シテ創ニ密着シ其度強固ナリ。

**顯微鏡的所見。**移植大網組織ニ被包セラレ結締織形成細胞ニ富ミ少シク纖維ヲ構成セルモノアリ。創ノ大網接着面ハ中等度ノ厚サヲ有スル幼若ナル肉芽組織層ニテ被ハレ、肝組織壞死竈健常部トノ間ヲ區劃シ又之ヲ包埋シテ一部移植大網内ニ侵入セリ。創ニ接シ稍著明ナル血腫ヲ認メ纖維素ノ折出多ク、尙大網組織ノ脂肪少キ所ニ於テハ其間ニモ血液浸潤セシ跡ヲ認メラル。移植大網ハ其邊緣部ハ尙常態ヲ存スレドモ中心部ニハ大網結

締織細胞ノ染色不良ナル所アリ。邊緣部ニハ周圍ノ肉芽組織ト連リテ其間ニ結締織形成細胞増生シ組織球樣細胞淋巴球少數ノ多核白血球浸潤シ、大網中心部ニハ圓形細胞ノ死滅セルモノ多シ。之等ノ遊走細胞ハ大網脂肪細胞ノ間ニ浸潤シ又此ノ中ニ侵入破壞セル所アリ。創ニ發生セシ肉芽組織中壞死肝細胞ニ接シ諸所巨惡細胞散在シ、又創面ニ膽管ノ新生ヲ認メ、創ニ近接シテ星芒細胞核稍少シク肥大セリ。癒着大網血管稍充盈ス。

**肝臟手術第四例**(自家移植)家兎、中等大、大正十一年七月十四日手術八月三日撲殺、生存期二十日。

脂肪ニ乏シキ大網ヲ三重ニ重ネテ長サ約四種幅約一糎ノ肝右葉出血面ヲ被ヒ三ヶ所ヲ固定シ約三十秒輕壓ヲ加フ。大網片著明ニ膨隆シ血液創縁ヨリ浸出シテ止マズ。更ニ大網ヲ折返シテ被覆シ縫合ヲ追加シ約一分時輕壓ヲ加ヘ辛ジテ止血セリ。

**剖檢時所見。**肝手術部ニ肝隣葉大網癒着シ更ニ腹壁腹膜ト癒着セリ。大網移植部位ハ帶黃灰白色略滑澤ナル面ヲ現ハシ、剖面ヲ檢シテ血腫ヲ認メズ。**顯微鏡的所見。**肝創面ハ新生血管膽管上皮ノ増生ヲ伴ヘル幼若結締織ニ被ハレ、此所ニ血腫ヲ認メズ。結締織細胞ハ肝間質組織乃至被膜ト連絡セル事

明瞭ナルモノアリ。大綱ノ外側亦幼若ナル新生結締織ニ被ハレ、移植大綱ノ邊緣部ニテ之ニ接スル部位ニハ結締織形成細胞組織球樣細胞淋巴球等ノ浸潤ヲ蒙リ、爲ニ脂肪細胞ノ破壞セラル、所アリ、諸所巨態細胞出現ス。又移植大綱ノ内部ニ於テ大綱結締織層ニ一致シ遊走細胞ノ浸潤ト共ニ結締織形成細胞増生シ、周圍ノ幼若結締織層ト僅ニ連レル所アリ。大綱組織内著明ナル壞死竈ヲ發見セズ。

**肝臓手術第五例(自家移植)家兎、大、大正十二年二月十四日手術四月十五日撲殺、生存期六十日。**

比較的脂肪少キ大綱ヲ三重ニ重ねテ肝右葉ニ作りシ長サ約三幅幅約一種ノ出血面ヲ被ヒ三ヶ所ヲ固定ス。大綱粘着スル事弱ク稍多量ニ出血ス。約二分間輕壓ヲ加ヘ血液凝固スルト共ニ止血ス。大綱片ハ血腫ノタメ稍著明ニ膨隆セリ。

**剖檢時所見。**肝手術部ハ只灰白色小瘰痕トシテ残り、此所ニ大綱肝中葉癒着ス。割面ヲ檢スルニ大綱移植部ハ甚シク萎縮シ少シク肝實質内ニ變入シ、周圍肝表面ニ少シク皺裂ヲ認メラル。

**顯微鏡的所見。**大綱移植部ハ肝實質内ニ變入シ外側ニ大綱ノ癒着アリ。移植大綱ハ殆ド全ク結締織ニ變ジ、其中心部ニ脂肪組織ニ包被セラレテ存在スルモノヲ認ム。新生結締織ハ纖維波狀ニ少シク紆曲シ中ニ淋巴球少數ノ組織球樣細胞等疎ニ浸潤ス。肝創面ハ一様ニ菲薄ナル瘰痕組織ニ被ハレ、葉間結締織ト連リ又移植大綱ヲ占メタル結締織ニ移行シ、此所ニ血管膽管ノ新生ヲ認ム。外側ニ癒着セル大綱モ癒着部ニ結締織増生シ纖維互ニ移行ス。

**肝臓手術第七例(同種他家移植)家兎、中等大、大正十二年二月十四日手術三月六日再手術、生存期二十日。**

脂肪ニ富ム他兎ノ大綱ヲ以テ右葉ニ作ラレタル長サ約四幅幅約一種ノ出血面ヲ被ヒ三個ノ結節縫合ヲ以テ固定ス。粘着良好ナラズシテ血液創縁ヨリ浸出ス。約二分間輕壓ヲ加ヘテ止血セリ。

**剖檢時所見。**肝手術部ニ肝中葉及ビ大綱癒着ス。移植大綱ハ著明ニ膨隆シ割面ヲ檢シテ淡黃色ヲ呈セル大綱ノ肝臟接着面ニ灰白色ノ瘰痕樣組織ヲ明ニ認ム。

**顯微鏡的所見。**肝創面ハ被膜及ビ葉間組織ト連絡セル肥厚セル結締織ニ被ハレ血管膽管ノ新生著明ナリ。此中ニ一部肝組織ノ壞死竈包埋セラレテ島嶼狀ヲナシテ殘存ス。移植大綱ノ外周亦稍厚キ結締織層ニ被ハレ新生血管ニ富ミ、一部ニ肝組織癒着シ此部ノ被膜甚シク肥厚セリ。而シテ之等移植組織ヲ圍繞セル結締織層ハ内面肉芽組織ノ像ヲ現ハシ移植組織中ニ侵入ス。移植大綱ハ其周邊ノ部ニ於テハ尙僅ニ正常ノ觀ヲ呈シ結締織形成細胞淋巴球組織球樣細胞等ノ浸潤ヲ蒙リ諸所少シク巨態細胞ヲ見レドモ、少シク中心ニ近キ部ニ及ベバ移植組織ハ全ク壞死シ大綱結締織ハ多ク顆粒狀ヲ呈シ核ノ染色セルモノ無シ。此所ニ遊走細胞洋ノ死滅セルモノ多ク、脂肪細胞ハ破壞セラレ變化ノ程度甚シ。

**肝臓手術第十例(異種移植)家兎、中等大、大正十二年三月二日手術三月十七日撲殺、生存期十五日。**

肝中葉ニ作りシ長サ約四幅幅約一種ノ出血面ヲ犬ノ大綱ノ脂肪少キ所ヲ以テ被ヒ三ヶ所ヲ固定ス。大綱ノ粘着良好ナラズ、血液創縁ヨリ浸出スル事多シ。約一分間輕壓ヲ加ヘテ止血ス。大綱ハ血液ノタメ稍膨隆ス。

**剖檢時所見。**肝手術部ハ右葉及ビ大綱ト癒着シ更ニ腹壁腹膜ト癒着セリ。之ヲ剝離シテ檢スルニ移植大綱ハ創面ニ著明ニ膨隆シテ密着シ、割面ヲ檢スルニ肝創面及ビ大綱周圍ハ灰白色ノ厚層ニ被ハレ中ニ移植大綱ハ少シク軟化シ淡黃色ヲ呈シテ存在ス。

**顯微鏡的所見。**肝創面ハ葉間組織ト連レル肉芽組織ニ被ハレ周邊部ニ於テハ被膜ト連リテ移植組織ヲ圍繞シ。此所ニ血管ノ新生ヲ見結締織形成細胞ノ増生特ニ著明ニシテ之ト共ニ淋巴球組織球樣細胞等大綱内ニ侵入シ、其周邊部ニ巨態細胞ヲ少シク認ム。移植大綱組織ハ之ヲ構成セル脂肪細胞ノ核ノ染

色セルモノ殆ド無ク、大網結締織亦壞死シ圓形細胞ノ浸潤ヲ蒙ムレドモ大部分死滅セリ。又中心部ニ壞死脂肪組織崩壞シテ輪廓ヲ認メ難キモノ多シ。肝組織ハ一部創ニ接シテ壞死シ肉芽組織中ニ其侵蝕ヲ蒙リツ、アルモノアリ、創

面ニ增生セル間質結締織中膽管ノ新生多シ。外側ニ癒着セル大網ハ血管充盈シ、癒着面ニ接シ結締織形成細胞增殖シ淋巴球組織球樣細胞ノ浸潤著明ナリ

第七表 大網組織移植肝臟手術例

例	數	移植種類	生存期	手術所見	剖檢時所見	顯微鏡的所見	手術臟器變化	
例一第	二十	自家	四時	中	肝臟 創附近ニ少シク 凝血アリ。大網 片膨隆シ血腫アリ。	大網組織ノ細胞ニ核染色 不良ナルモノアレドモ他 ニ變化輕微ナリ。	肝臟創面、移植組織周圍及ヒ内部ニ 於ケル反應性變化 血腫内少シク纖維素折出ス。創面ヨリ 大網結締織内ニ淋巴球樣細胞小 數ノ多核白血球浸潤シ更ニ脂肪細胞間 ニ疎ニ浸潤ス。	創面肝細胞一般ニ染 色不良ナリ。
例二第	五	自家	死日	多	移植大網ハ帶黃 白色ヲナシ膨隆 密着ス。	中心部ニ甚シク染色不良 ナル所アリ、邊緣部ハ變 化少ナシ。	血腫ハ纖維素折出多シ。創面及ヒ大網 ノ肉芽組織ハ大網内ニ侵入シ邊緣部ニ 結締織形成細胞組織球樣細胞淋巴球少 數ノ多核白血球等浸潤ス。中心部ニハ 圓形細胞ノ死滅セルモノ多シ。	肝細胞壞死竈ハ肉芽 組織ニ包埋セラレ。 此所ニ巨惡細胞アリ。
例三第	十	自家	死日	少	稍凹凸不平ノ面 ヲナシ表面ハ被 膜ヨリ連レル。膜 樣物ニ被ハル。	中心部ニ壞死シ結締織崩 壞セル所アリ、脂肪細胞 萎縮シ形不正ノモノアリ 核染色不良。邊緣部ハ變 化少ナシ。	血腫ハ纖維素性ニ變ジ肉芽組織ニ占メ ラル。結締織形成細胞創面ヨリ大網邊 緣部ニ增生シ淋巴球組織球樣細胞多シ 巨惡細胞アリ大網中心部ノ遊走細胞死 滅セルモノ多シ。	略同前。 增殖間質組織内ニ膽 管新生アリ。
例四第	十二	自家	殺日	少	大網 肝臟 腹壁 腹膜 面ヲ現ハセリ。	大網内著明ナル壞死竈ナ キモ浸潤セル細胞ニヨリ 脂肪細胞ノ破壞セララル モノ稍多シ。	大網周圍ヲ幼若結締織ニ包埋セラレ邊 緣部ニ淋巴球組織球樣細胞浸潤シ結締 織細胞増生ス。巨惡細胞ヲ認ム。	創面新生結締織内新 生血管及ビ膽管多シ。
例五第	十六	自家	殺日	少	大網 肝臟 葉 リ。周圍ニ皺襞アリ。	殆ド全ク結締織ニ變ズ中 心部ニ之ニ包マレテ脂肪 組織ヲ認ム。	創面ハ癒痕組織ハ被ハレ、纖維移植大 網ヲ占メタル結締織ニ移行ス。内ニ淋 巴球組織球樣細胞疎ニ浸潤ス。	葉間組織及ビ癒痕内 ニ膽管新生アリ。之 ニ接シ肝細胞稍萎縮 ス。
例六第	百	自家	殺日	中	淡黃褐色ヲ呈セ ル小癒痕トナレ リ。	全ク結締織ニ變ジ大網ノ 構造ナシ。大部ニ脂肪組 織ヲ認ム。	創面ハ癒痕組織ニ被ハレ此ニ接シ縫合 糸斷面ヲ認ム。此所ニ淋巴球疎ニ浸潤 スルヲ見ルノミ。	略同前。



例十第	例九第	例八第	例七第	例六第	例五第	例四第	例三第
家他	家自	家他	家他	家自	家自	家自	家自
死日九十四	死日九十四	殺日十三	死日八十	殺日百	死日九十四	死日九十四	死日七十三
少	少	中	中	中	中	多	少
○ × 一 五	○ × 一 五	○ × 一 五	○ × 一 五	○ × 一 五	○ × 一 五	○ × 一 五	○ × 一 五
分二	分二	強分二	秒十三	分二	強分一	秒十三	強分一
度三第	度三第	度三第	度一第	度三第	度二第	度一第	度二第
大網	大網	小腸 大網	小腸 大網	大網	大網	大網	大網
別シ移 難ハシ 灰白 面ヲ 移シ 難シ 大網 痕ヲ 識	割面ヲ 大網ヲ 檢シテ 着大網 層アリ 間ニ 黄褐色 ノ薄	移植大 網稍膨 隆ス。内 部淡黄色 ヲ呈ス。	淡黄色 ヲ呈シ 稍不平 ノ面ヲ 現ハス。	創部ハ 灰白色 瘻痕ト ナレリ。	移植大 網程度 ノ隆起ヲ 示シテ 密着ス。	著明ナル 隆起ヲ ナシ、表 面被膜 ニ被ハ ル。	割面ヲ 檢シテ 大網ト 癒着ナ リ。境界 不明ナ
ハ筋造 造不明 トナレ リ。	大部所 分結締 織ニ變 ズ。内 死葉片 アリ。残 存セル 脂	移植大 網殆ド 全ク死 滅シ 核染色 極メテ 不良ナ リ。	中心部 ハ大部 壊死ス。 縁部ハ 肉芽組 織侵入 壓迫 壞セル モノアリ	全ク結 締織ニ 變ジ中 ニ脂 肪組織 新生ヲ 認ムル ノミ。	邊緣部 ハ大部 結締織 ニ變 ズ。中 心部ニ 小塊死 甎アリ 。其像 略同前。	邊緣部 ハ變化 少ナシ 。中心 部ハ壊 死シ結 締織顆 粒ヲナ シ脂肪 細胞壞 セル モノアリ	明ニ大 網ノ像 ヲ示サ ズ。周 邊部ハ 殆ド結 締織ニ 變ズ。 血管壁 ハ無構 造トナ レリ。
ノ潤多 シ。巨 細球様 細胞ヲ ナスモ ノ多シ	セル肉 芽組織 中脂肪 球發現 ヲ見ル	潤シ巨 細球様 細胞ヲ 見ル事 多シ	巴球組 織球様 細胞ヲ 認ム	植大網 ヲ占メ タル ス。癒着 大網之 ニ接シ テ結締 織增生 シ	略同前 新生結 締織索 狀ヲナ シテ大 網中ヲ 貫通ス 。諸所 脂肪球 發現ヲ 見ル。	浸潤シ 巨細球 様細胞 ヲ認ム	創面新 生結締 織ニ被 ハル。移 植大網 ヲ占メ タル結 締織中 淋巴球 浸潤多 シ。移 植大網 中心部 ニ巨細 球様細 胞ヲ諸 所ニ認 ム。
略同前。	心バ創 血管ナ ナスモ ノアリ 。中	著變ナ シ。	著變ナ シ。	略同前。	略第三 例ト同 様ナリ	著變ナ シ。	新生結 締織内 淋巴球 集簇シ 滅胞ノ 觀ヲ早 ス。

例二十第	例一十第
種異	種異
殺日十三	殺日七
中	中
○ × 一 五	○ × 一 五
分一	分二
度二第	度三第
大網	大網
膨隆シ内部淡黄色ヲ早ス。	移植大網ハ淡黄色ヲナシ膨隆密着ス。
移植大網少シク膨隆シ内部淡黄色ヲ早ス。	大網組織中脂肪細胞核染色セズ大網結締組織モ一般ニ染色極メテ不長ナリ。
移植大網全ク壊死ス。脂肪細胞核染色セズ、大網結締組織顆粒状ニ崩壊ス。邊緣部脂肪細胞亦破壊セラレ。	大網組織中脂肪細胞核染色セズ大網結締組織モ一般ニ染色極メテ不長ナリ。
移植大網周囲ハ厚キ結締組織ニ被ハレ之ヨリ其内部ニ肉芽組織侵入ス。淋巴球組織少シク存ス。大網内ニ包埋セラレタル結合糸周囲ニ反應ナシ。	移植大網周囲ヨリ侵入セル肉芽組織ハ間ニ侵入セル結締組織沿ヒ一部脂肪細胞淋巴球組織球細胞多ク巨悪細胞少シク存ス。
創面新生結締織中淋巴球集簇シ滲胞状ヲナス。中心血管ナシ	著變ナシ。

第三項 實驗成績ノ概要

上記肝臟並ニ脾臟ニ行ヒタル二十三例ノ實驗例中自家移植ヲ施シタルモノハ二十四時間ヨリ百日、同種他家移植ヲ行ヒタルモノハ、肝臟ニ對シテ二十日乃至百日、脾臟ニ對シテ十八日乃至四十九日ニ亘ル種々ノ期間ニ之ヲ檢シ、異種移植ヲナセルモノハ、脾臟ニ對シテ七日及ビ三十日、肝臟ニ於テハ十五日及ビ五十日ニ之ヲ檢セリ。使用シタル大網中甚ダシク脂肪ニ富ムモノヲ使用シタルモノ肝臟ニ於テ二例、脾臟ニ於テ一例、極メテ脂肪ニ乏シキモノヲ使用シタルモノ肝臟ニ於テ四例、脾臟ニ於テ四例、他ハ中等度ニ脂肪ヲ含メルモノヲ使用セリ。脂肪ニ乏シキモノハ多ク三重或ハ之以上ニ重疊シ、脂肪甚ダ豊富ナルモノハ特ニ重疊セザルモノアレドモ多クハ二重ニ折重ネテ出血面ヲ被覆シ前記手術法ニ從ヒテ手術セリ。

止血状態。前節ト同様ノ標準ニ據リテ假ニ止血状態ヲ三段ニ分チテ觀察スレバ肝臟ヲ手術シタル十一例中六例ハ第三度、五例ハ第二度ノ止血ヲ得、就中脂肪量ノ貧弱ナルモノ四例中三例ハ第三度、一例ハ第二度、脂肪量豊富ナル二例中一例ハ第二度、他ハ第三度、脂肪量中等ナル五例中一例ハ第三度、他ハ第二度ノ止血ヲ得タリ。脾臟ヲ手術シタルモノハ十二例中二例ハ第一度、五例ハ第二度爾餘五例ハ第三度ノ止血ヲ來シ、就中脂肪量少ナキ四例中二例ハ第三度他ハ第二度、脂肪量中等度ナル七例中三例ハ第三度、三例ハ第二度、一例ハ第一度、脂肪多キモノヲ使用セシ一例ハ第一度ノ止

血ヲ來セリ。斯ノ如クシテ脂肪ヲ多ク含ムモノニ從ツテ止血成績良好ナリト雖、一般ニ大網組織ハ下床ト粘着スル事僅微ニシテ、第一度ノ止血ヲ示セルモノモ總テ固定縫合後約三十秒間輕壓ヲ加ヘテ血液凝固スルト共ニ止血シタルモノニシテ、眞ニ理想的止血状態ヲ示セルモノナク、第三度ノ止血ヲ得タルモノ、中脂肪量貧弱ナルモノハ、動モスレバ血流ノタメ流失セラレントシ固定縫合ニ困難ヲ感ズル事多シ。殊ニ脾臟手術第八例ノ如キハ中等度ニ脂肪ヲ有スルモノヲ使用シタル例ナレドモ、手術時脾靜脈ヲ損傷シ出血稍多ク大網ヲ以テ被覆シ約一分間輕壓ヲ加ヘテ脾臟ヨリノ實質性出血ハ停止セシメ得タレドモ、脾靜脈ヨリハ止マル所ナク出血シ更ニ一分弱輕壓ヲ加フルモ効ナク遂ニ結紮スルノ止ムナキニ至レリ。

**剖檢時所見。**脾臟手術部ハ總テ大網ノ癒着ヲ蒙リ手術部ヲ直視シ難キモノ多ク、同種他家移植ヲ施シタルモノニハ二例大網ノ外小腸ノ癒着ヲ見ルモノアリキ。脾臟手術部ハ總テ大網ノ外肝隣葉ト癒着シ、自家移植例ニ在リテハ六例中一例、同種他家移植例ニ於テハ三例中二例更ニ腹壁腹膜ト癒着シ、異種移植ヲ行ヒタルモノハ二例中一例ハ大網肝隣葉ノ外腹壁腹膜ト癒着シ、一例ハ大網及ビ小腸ト癒着ヲ營メルヲ見タリ。斯ノ如ク同種他家移植及ビ異種移植ヲ施シタルモノハ自家移植例ニ比シテ隣接臟器ト癒着スル事多シ。出血面ヲ被覆シタル大網組織ハ術後二十四時間ニシテ堅ク纖維素性癒着ヲ營ミ、創部附近多少ノ凝血ヲ認め、且表面ヨリ大網内部ニ浸潤シタル血液暗紫色ヲナセルヲ透視シ得レドモ、五日ヲ經レバ凝血吸收セラレテ創部ハ清潔トナリ、癒着強固ニシテ剝離殆ド不可能ナリ。手術部ノ外觀ハ大網ノ有スル脂肪ノ量ノ多寡ニ依リテ差異アレドモ、脂肪少ナキ物ヲ肝臟ニ移植シタル時ハ二十日ニシテ表面灰白色滑澤ナル面ヲ現ハシ、脾臟ニ移植シテ三十七日ヲ經タルモノハ表面癒着大網ニ被包セラレテ之ヲ直視スルニ由ナク、剖面ヲ檢シテ移植大網ト癒着シタル大網トノ境界判明セズ、肝臟ニ於テ術後六十日ニ檢シタルモノハ手術部灰白色癢痕トナリ周圍肝表面ニ放線狀皺襞ヲ認メタリ。然レドモ脂肪ニ富ム大網ヲ使用シタル時ハ四十九日乃至六十日ニシテ尙著明ナル隆起ヲ現ハシ居レリ。同種他家移植異種移植例ニ於テ術後時日ヲ經過シタルモノハ多ク移植組織ノ臟器創面ニ接着シタル部及ビ其外周二肉眼



的ニ認め得ベキ厚キ胼胝ヲ生ジ、少シク脂肪ニ富ムモノヲ使用シタル例ニ在リテハ移植組織ノ中心部ニ軟化シタルガ如キ像ヲ認めタリ。

顯微鏡の所見。肝臟及ビ脾臟組織手術部ニ於ケル變化ハ筋組織移植ノ條下ニ記載シタル所ト大差ナク、又大網組織移植部ニ於ケル局所ノ反應性炎症ノ像モ筋組織移植例ニ比シテ著明ナル差異ヲ認めズ。術後早期ニ檢シタルモノハ總テ移植大網ト出血面トノ間ニ血腫ヲ認め、殊ニ術後二十四時間ヲ經タルモノハ大網組織ノ間ニモ著明ニ血液浸潤セルヲ認め、大網組織ハ其細胞少シク染色不良ナルモノアレドモ變化著シカラズ。五日ヲ經レバ大網組織邊緣部ハ變化輕微ナレドモ中心部ハ染色甚ダ不良ニシテ、臟器創面並ニ癒着大網接着部ニハ肉芽組織ノ發生ヲ來シ、結締織形成細胞著明ニ増生シ、淋巴球、組織球樣細胞、極メテ少數ノ多核白血球等浸潤シ、大網中心部ニ於テ圓形細胞ノ死滅セルモノ多シ。十日乃至二十日ニ至レバ血腫ハ全ク纖維素性ニ變ジ肉芽組織ニ占有セラル。移植大網組織ハ創接着部及ビ外周總テ結締織ニ圍繞セラレ、大網中心部ニ於テハ組織ノ壞死著明ニシテ、邊緣部ハ肉芽組織ノ侵入ヲ蒙リ大網結締織ニ沿ヒ又脂肪細胞ノ間ニ結締織形成細胞ト共ニ淋巴球組織球樣細胞等浸潤シ、爲ニ脂肪細胞ハ壓迫セラレテ萎縮シ不正ノ形態ヲ示シ又破壞セララル、モノアリテ諸所巨態細胞ヲ認ムル事多シ。斯ノ如クニシテ脾臟ニ脂肪乏シキ大網ヲ移植シテ三十七日ヲ經タルモノハ、周邊部ハ結締織性ニ變ジ中心ノ一小部ニ甚ダシキ退行性變性ニ陥リテ肉芽組織ノ侵蝕ヲ蒙ルル脂肪細胞ヲ見ルノミニシテ大網ノ構造ヲ示サズ。脂肪ニ富メルモノヲ使用シテ四十九日ヲ經過シタルモノハ、中心部ハ全ク壞死シ脂肪細胞ハ壞死破壞シ大網結締織ハ顆粒狀ヲナシ周圍ヨリ結締織索狀ヲナシテ侵入シ大網組織ハ邊緣部ヨリ結締織化シツ、内部ニ於テハ尙異物性増殖炎ノ像ヲ呈セリ。而シテ肝臟ニ脂肪少ナキモノヲ移植シテ六十日ヲ經タルモノハ殆ド全ク結締織ニ變ジ百日ヲ經過スレバ移植大網組織ハ其痕跡ヲモ示ス事ナク全ク結締織ニ占メラレ其間ニ脂肪組織ノ新生ヲ認ムルニ過ギズ而シテ結締織ノ増殖ニ對シ幾何ノ程度ニ移植大網内ノ細胞ガ干與スルヤ本研究ヲ以テ明ニシ難キモ大部ハ移植床並ニ外部ニ癒着セル大網内ノ細胞ニ其源ヲ發スルモノナル事明ナリ。同種他家移植ヲ施シタルモノハ術後十八日乃至二十日ニ

シテ殆ど全ク壞死シ、異種移植ヲ行ヒタルモノハ尙早期ニ死滅シ、局所ノ反應自家移植時ニ比シテ強大ナリ。而シテ移植大網組織ノ變化ハ肝臟ニ移植シタルト脾臟ニ移植シタルトニ依リ著明ナル差異ナク、又反應性炎ノ像モ兩者間著變ヲ認メザレドモ、脾臟ヲ手術シタル時ハ筋移植ノ條下ニ記載シタルガ如ク淋巴球ノ遊走スル事遙ニ多數ナルヲ認メタリ。

之ヲ要スルニ、遊離大網組織ヲ使用シ肝臟並ニ脾臟ノ平滑ナル出血面ヲ被覆シテ止血セントスルニ當リ、一般ニ大網組織ハ粘着性僅微ニシテ脂肪ヲ含ム事少量ナルモノハ少シク強出血ニ逢ヘバ排除セラレントシ、脂肪ヲ有スル事稍多キモノヲ以テスルモ満足スベキ止血ヲ招來スル事少ナク、*Poljarski, Jaquin, Philipowitz* 諸氏ガ止血材料トシテ大網ヲ推奨セルニ反シ寧ロ *Bersnegowsky* 氏或ハ大河内氏ノ結論ニ稍相近セル結果ニ到達セリ。移植大網組織ハ *Grigolati* 氏ハ永ク生活能力ヲ有スト言ヒ、*Poljarski* 氏ハ縫合糸ニ因リ壓迫セラレザル所ハ何等病的現象ヲ示サズト言フト雖、予ノ例ニ在リテハ自家移植ヲ施シタルモノモ少シク時日ヲ經過シタルモノハ其中心部ニ明ニ壞死竈ヲ認メ、異物性増殖性炎ノ像ヲ呈シテ約六十日乃至百日ノ經過ノ間ニ全ク結締織化シ、其所ニ脂肪組織ノ新生セラル、事アルヲ見、桑原氏ガ遊離大網ヲ心臟内ニ移植シテ觀タル所見ト稍其趣ヲ異ニセリ。

#### 第四節 脂肪組織移植實驗

##### 第一項 序 說

*Polenoff* 及 *Ladygin* 氏(一九一三)ハ腎臟肝臟脾臟及ビ肺臟ノ強出血ニ脂肪組織ヲ使用シテ止血ヲ實驗シ、出血ハ脂肪組織ト接觸シテ直チニ停止セラレ他ニ何等栓塞ヲ加フルノ要ナシト稱シ、人體ニ就キテ行ヒ效果アリシ三例ヲ追加報告シ、*Rulascchow* 氏(一九一三)ハ犬ヲ使用シテ腎臟切開及ビ腎臟ノ一部切除後脂肪組織ヲ栓塞シテ止血ノ効ヲ奏シタリト言ヒ、*Hilse* 氏(一九一三、一九一四)ハ家兔及ビ犬ヲ使用シテ肝臟脾臟及ビ腎臟ノ一部ヲ切除シタル出血面ヲ遊離脂肪組織ヲ以テ被覆シテ止血ヲ企テ、脂肪組織ハ一二分間壓迫ヲ加ヘテヨク下床ニ粘着シ特ニ縫合ノ必要ヲ感ゼズ、術後早期ニ檢シタルモノハ移植脂肪組織ハ浮腫ヲ呈シ、膠樣變性ニ陥リ、特ニ下床トノ間ニ大ナル血腫ヲ生ジタルモノ程變性

ノ度強ク、後ニハ結締織ニ補充セラレ萎縮スレドモ、一般ニ脂肪ハ著明ナル反應ヲ呈スル事ナクシテ出血面ニ治癒シ、殊ニ壞死ニ陥リ又化膿スル事ナシト言ヘリ。大河内氏<sup>(5)</sup>(一九一四)ハ家兎腎臟及ビ肝臟ノ出血面ニ脂肪組織ヲ移植シテ止血シ、腎臟ニ移植シタルモノハ每常脂肪組織下ニ多少ノ血腫ヲ認メ、其止血作用ハ筋組織ニ比シテ弱ク、且菲薄ナルモノハ手術時破壊シ易ク厚キモノハ其中心部ニ壞死ヲ來シ特ニ出血強度ナル時ニ顯著ナリト言ヒ、更ニ肝臟ニ移植シタル例ト合セ総合シテ、一般ニ脂肪組織ノ自家移植ヲ行フ時ハ壞死スル事ナク、刺戟ヲ與フル事少ナクシテ短期ニ平滑ナル治癒經過ヲ遂グト記載シ、又 Philipowicz 氏<sup>(6)</sup>(一九一四)ハ腎臟ニ作ラレタル楔狀ノ出血創ニ脂肪組織ヲ栓塞シ固定縫合ヲ加ヘタルニ瞬時ニシテ止血シ、術後四日ニシテ檢シタルモノハ脂肪組織ハ反應性變化ヲ起ス事ナクシテ治癒シ下ニ血腫ヲ示シ一部機化シツ、アルヲ見タリト記シ、且其止血作用ヲ觀テ遙ニ大綱ニ及バズト言ヘリ。Tschajka 氏<sup>(7)</sup>(一九一五)ハ腎臟切開後ノ出血及ビ其防禦ニ關スル研究ヲ公ニシ、切開後腎實質ニ縫合ヲ加フルヨリ寧ロ脂肪組織ヲ栓塞スル事ニ依リテ腎組織ニ及ボス障害ヲ輕微ナラシメ、且脂肪組織栓塞ニ依リテ確實ナル止血ヲ來シ、腎盂内ノ出血ハ極メテ輕微ナルカ又ハ全ク之ヲ缺如シ、移植脂肪組織ハ次第ニ新生結締織ニ補填セラレ、術後二ヶ月ヲ經タルモノニ於テハ結締織ノ旺盛ナル増殖ハ停止シ脂肪組織ノ榮養ハ尙保持セラレテ其中心部ハ單ニ萎縮スルノミニシテ壞死ヲ來ス事ナカリシト言ヘリ。

斯ノ如クシテ Polenoft, Indym, Hise, Tschajka 氏等ハ脂肪組織移植ニヨリテ極メテ確實ナル止血ヲ得トナシ、大河内 Philipowicz 氏等ハ脂肪組織ヲ止血材料トシテ上乘ナルモノナリトセズ、又移植脂肪組織ノ變化ヲ檢シテ多クハ壞死スル事ナクシテ平滑ニ治癒スト謂フニ一致セルガ如シ。

予ハ腎臟周圍脂肪組織ヲ使用シ前記手術法ニ從ヒ、一部ハ肝臟ニ移植シタレドモ主トシテ腎臟ノ止血ヲ行ヘリ。蓋シ腎臟ニ於テハ肝臟脾臟ニ於ケルヨリモ之ヲ使用スルノ最便利ナル實用上ノ見地ヲ考慮シタレバナリ。而シテ此所ニ於テモ同種他家移植異種移植ヲ併セ行ヒテ對照シ、異種移植ヲ施シタルモノハ犬ノ鼠蹊部脂肪組織ヲ使用セリ。又手術ニ際シテハ脂肪組織ハ菲薄ニシテ均等ナル厚サヲ有スル組織片ヲ得ル事困難ナルガ爲多クハ稍厚キ一塊ヲ以テ出血面ヲ被覆セ

り。

## 第二項 實驗例記録

實驗例中數例ヲ摘録シ他ハ表示スルニ止ムベシ。

**肝臟手術第二例**(自家移植)家兎、中等大、大正十二年二月二十三日手術二月二十八日撲殺、生存期五日。

腎臟下極ニ作リタル長サ約一・五種幅約一種ノ出血面ヲ脂肪組織ノ厚サ約〇・五種ノ一塊ヲ以テ被ヒ二ヶ所ヲ固定ス。出血稍強ク脂肪組織ノ粘着佳良ナラズ血液創縁ヨリ浸出ス。約二分間輕壓ヲ加ヘテ止血セルモ移植組織ハ血腫ノタメ著明ニ膨隆セリ。

剖檢時所見。後出血無ク手術部附近ニ凝血ヲ認メズ。腎臟手術部ハ腹壁腹膜ト輕度ニ癒着シ此所ニ大網ノ癒着ヲ認ム。移植脂肪組織ハ帶黃灰白色ヲ呈シテ密着シ表面不平ナリ。剖面ヲ檢シテ移植組織トニ著明ナル血腫ヲ認メ脂肪組織ノ内部ニモ諸所凝血殘存シ表面ヨリモ尙ヨク之ヲ透視セシム。腎實質ハ一部髓質ヲ通ジテ切斷セラレ此所ニ楔狀梗塞ヲ認ム。

顯微鏡的所見。移植脂肪組織ト腎創面トノ間ニ創ノ中央部ニ於テ稍大ナル血腫ヲ認メ纖維素ノ折出著明ナリ。此血腫ト連リテ移植組織ノ内部ニ諸所纖維素性ニ變セル小血腫ノ痕ヲ認ム。腎創面ニハ間質組織ト連レル肉芽組織ノ發生ヲ見。殊ニ邊緣部ニテ移植組織ト接着セル部位ニ著明ニシテ、移植脂肪組織ハ其侵入ヲ蒙リ、此部ニハ結締織形成細胞増生シ淋巴球組織球樣細胞極メテ少數ノ多核白血球等ヲ認メ多ク脂肪細胞ノ間ニ浸潤シ、爲ニ脂肪細胞ハ壓迫ヲ蒙リテ不止ノ輪廓ヲ示シ又ハ殆ド消失セントスルモノアリ。移植組織ノ外側亦幼若結締織ニ被ハレ、之ヨリ内部ニ肉芽組織ノ侵入ヲ見得ル所アレド腎創面ニ接スル部位ニ比シテ其程度遙ニ輕微ナリ。斯ノ如クシテ移植脂肪組織ハ其周邊部ニ於テハ肉芽組織ノ侵入ヲ蒙リツ、尙脂肪細胞ノ核明ニ染色セルモノアレドモ中心部ニ於テハ一般ニ其染色不良ニシテ一部組織ノ

破壊セル所アリ。腎實質ニハ髓質中ニ創ヲ底トセル楔狀梗塞アリ周圍ニ充血著明ナリ。

**腎臟手術第四例**(自家移植)、家兎、中等大、大正十二年二月二十三日手術三月十五日撲殺、生存期二十日。手術法及ビ止血狀態略前例ト大差ナシ。

剖檢時所見。腎臟手術部ハ腹壁腹膜及ビ大網ト癒着ス。脂肪組織移植部ハ少シク膨隆シ、表面滑澤ニシテ尙脂肪組織ノ外觀ヲ示シ、剖面ヲ檢シテ脂肪組織ノ中心部ニ稍軟化セルガ如キ所アリ。腎髓質部ニ楔狀梗塞ヲ認ム。

顯微鏡的所見。腎實質ハ一部髓質ヲ通ジテ切斷セラレ此部ニ楔狀梗塞ノ像ヲ認メ細尿管壞死シ結締織増生著明ニシテ其周圍ニ充血強シ。腎創面ハ間質結締織ト連リ又邊緣部ニ於テ被膜ト連レル結締織層ニ被ハレ、新生血管ニ富ミ、少シク脂肪組織内ニ侵入ス。此ノ新生結締織ノ移植脂肪組織ニ接スル部位ニ及ベバ肉芽組織ノ像ヲ現ハシ次第ニ脂肪組織ノ内部ニ侵入シ、脂肪細胞ハ壓迫セラレ又ハ肉芽組織ノ内部ニ孤立シ、此所ニ結締織形成細胞淋巴球組織球樣細胞浸潤著明ニシテ脂肪細胞ハ其侵襲ヲ受ケツ、アルガ如ク巨態細胞ヲ諸所ニ認ム。中心ノ一部ニ於テハ脂肪細胞壞死シ破壞シ盡サレ、此所ニ小圓形細胞ノ浸潤アリテ其死滅セルモノ亦多キモノヲ見ル所アリ。

**肝臟手術第五例**(自家移植)、家兎、大、大正十二年二月二十三日手術四月二十四日撲殺、生存期六十日。

左腎下極ニ作ラレタル長サ約一・五種幅約一種ノ出血面ヲ稍厚キ脂肪組織片ヲ以テ被覆シ三個ノ固定縫合ヲ加フ。手術ニ際シ出血比較的輕微ニシテ脂肪組織ノ粘着亦稍良、創縁ヨリ血液浸出スル事少ナク約一分弱輕壓ヲ加エテ止血セリ。

剖檢時所見。腎臟手術部ハ腹壁腹膜ト癒着シ此所ニ一部ハ腎臟周圍脂肪一





例二十第	例一十第	例十第	例九第
種異	種異	家他	家他
殺日十五	殺日五十	殺日百	殺日十五
一×五	一×二	一×二	一×五
強分一	強分二	弱分二	弱分二
度二第	度三第	度三第	度三第
同前	小腸 大網 腹膜 腹壁	同前	大網 腹膜 腹壁
ノ瘻痕ヲ認ム。	豆大ノ血腫アリ。	割面ヲ檢シ創ハハレ外部ニ帶黃脂肪組織アリ。	移植組織帶黃白シ。内部稍軟化ス。
ハ結締織ニ變ゼリ。	顆粒狀ヲナシ邊緣ノ一部	リ。殘リ又ハ脱落セル所アリ。	所固アリ。結締織顆粒狀ヲナス。
ス。脂肪組織中結合系ノ周圍ニ反應ナシ。	有結締織中圓形細胞ノ死滅セルモノ多シ。	巨惡細胞多シ。	移植物周圍ハ稍厚ニ結締織ニ包圍セラレ内部ニ侵入セリ。中心部ハ大部肉芽組織ヲ形成セルヲ見セリ。
結締織増生ス。	管萎縮シ諸所壞死セリ、	血腫ハ纖維性ニ變ズ。移植組織周圍ハ厚キ幼若結締織ニ被ハレ少シク内部ニ侵入シ邊緣脂肪細胞ノ間ニ多シ。中心部細胞有結締織中圓形細胞ノ死滅セルモノ多シ。	髓質中楔狀ヲナシ細尿管萎縮シ諸所壞死セリ、

第十例 脂肪組織移植肝臟手術例

例二第	例一第	數例
家自	家自	種類補移
殺日五	四時二十	期存生
一×四	一×四	ノ出血面積
秒十三	秒十三	手術所見
度一第	度一第	癒着
大網	大網	手術時所見
豆大ノ血腫アリ。	移植組織著シク膨隆ス。附近ニ凝血少シクアリ。	移植組織變化
著明ニ隆起ス。割面ヲ檢シ尙小。	殆ド常態ニ近シ。血腫ト連リ。脂肪組織内ニモ血腫アリ。脂肪細胞間ニ赤血球浸潤ス。	臟器創面、移植組織周圍及ビ内部ニ於ケル反應性變化
大部ハ常態ニ近シ。	脂肪組織内ニ淋巴球多核白血球組織球樣細胞少數ノ結締織形成細胞等疎ニ浸潤ス。	鏡的所見
核染色セザルモノアリ。中心部ニハモ	創面及ビ脂肪組織外周ニ結締織増生ス。脂肪組織邊緣部ニハ之ト連リ結締織形成細胞淋巴球組織球樣細胞浸潤シ多核白血球尙少シク存ス。	手術臟器變化
核染色セザルモノアリ。中心部ニハモ	間ハ肉芽組織ニ區劃サレ巨細胞アリ。創ニ近ク星	





中第一度ノ止血ヲ得タルモノ五例、第二度ノ止血ヲ得タルモノ二例。腎臟ヲ手術シタル十二例中第一度ノ止血ヲ來シタルモノナク、六例ハ第二度、爾餘六例ハ第三度ノ止血ヲ示セリ。一般ニ脂肪組織ハ下床ト粘着スル性筋組織ニ比シテ稍僅微ニシテ、之ヲ以テ創面ヲ被覆固定スルモ多クハ血液創縁ヨリ浸出シ、多少ノ血腫ヲ生ジテ移植脂肪組織ハ稍著明ニ膨隆シ、殊ニ腎臟手術ニ際シテ甚ダシ。而シテ肝臟手術例中第一度ノ止血ヲ來セル五例ニアリテ何等指壓ヲ加フルノ要ナキモノハ二例ニ過ギザリキ。然レドモ血流少シク強クトモ爲ニ流失セントスルガ如キモノニ遇遭セザリキ。

**剖檢時所見。**脂肪組織ヲ移植シタル時モ總テ隣接臟器ノ癒着ヲ見タリ。肝臟手術部ハ每常大網癒着シ、更ニ肝隣葉トノ間ニ癒着ヲ起セルハ自家移植ヲナセシモノハ五例中一例、同種他家移植ヲ行ヒシモノハ全部ニ於テ之ヲ見タリ。腎臟手術例ハ大網腹壁腹膜腎周圍脂肪組織ト癒着スル事多ク、就中小腸トノ癒着ヲ惹起セシモノハ自家移植七例中一例、同種他家移植三例中一例ヲ數ヘ、異種移植ヲ施シタルモノハ二例共ニ之ヲ認メタリ。斯ノ如クシテ脂肪組織モ亦同種他家移植異種移植ヲ施ス時周圍ニ及ボス刺戟ノ強キガ如シ。移植セラレタル脂肪組織ハ術後二十四時間ニシテ纖維素性ニ癒着シ創部附近尙多少ノ凝血アリ。脂肪組織下ニ著明ナル血腫ヲ認メ殊ニ腎臟ニ於テ甚ダシク爲ニ移植組織ハ膨隆シ表面ヨリ尙暗紫色ヲナシテ之ヲ透視シ得タリ。時日ヲ經タルモノハ癒着頗ル強ク、脂肪組織ハ尙多少隆起シテ自家移植例ニアリテ外部ニ腎周圍脂肪組織ノ癒着ヲ蒙リタルモノハ其限界不明瞭ナルモノアリキ。同種他家移植異種移植ヲナセシモノハ術後早期ニ於テ臟器創面ト移植脂肪組織トノ間ニ灰白色ノ稍厚キ膜様物介在シ、脂肪組織ハ少シク時ヲ經タルモノハ淡黄色ヲ呈シ中心部稍變性軟化シタルガ如キ觀ヲ呈スルヲ常トセリ。

**顯微鏡的所見。**術後二十四時間ニシテ檢シタルモノハ創ト移植組織トノ間ニ著明ナル血腫ヲ認メ、更ニ之ト連リテ脂肪組織ノ間ニモ諸所小血腫介在シ赤血球脂肪細胞ノ間ニ浸潤ス。脂肪組織ノ間ニハ淋巴球組織球樣細胞多核白血球疎ニ浸潤スレドモ、一般ニ移植組織細胞ノ核染色良好ニシテ略常態ヲ示セリ。五日ヲ經レバ血腫内纖維素折出著明ニシテ赤血球多ク消失シ、創面及ビ移植組織外周ニ肉芽組織ノ發生ヲ來シ少シク其内部ニ侵入シ、結締織形成細胞増生シ多核白血球ハ減

少スレドモ淋巴球組織球樣細胞増加浸潤シ、爲ニ脂肪細胞ハ壓迫セラレ又ハ全ク肉芽組織ノ侵襲ニ委シ消失セルモノアリ。巨態細胞ハ之ヲ認ムル事稍少ナシ。然レドモ一般ニ脂肪組織ハ其邊緣部ニ於テハ生活現象ヲ營メドモ中心部ニハ染色不良ナルモノ多シ。稍菲薄ナルモノヲ腎臟ニ移植シテ十日ニシテ檢シタルモノハ脂肪組織内殆ド全部ニ肉芽組織細胞浸潤シ、脂肪細胞ハ諸所破壞セラレ、顆粒狀ヲナセル壞死物質ノ絮片ト共ニ巨態細胞ニ侵蝕セラル、モノヲ見ル事稍多カリキ。術後二十日ニ檢シタルモノハ、臟器創面ハ結締織ニ被ハレ移植組織邊緣ノ一部幼若結締織ニ變ジ、炎症少シク中心部ニ移動シタルガ如ク、シカモ中心部ノ完全ニ壞死シタル所ハ未肉芽組織ノ侵入ヲ蒙ムラズ。四十日乃至六十日ニ至レバ脂肪組織周邊部ハ新生血管ヲ伴ヒテ結締織索狀ニ侵入シ、其間ニ脂肪組織ハ一部略常態ヲ示シ、一部ハ脂肪互ニ相融合シタルガ如ク大ナル空洞ヲ成シ炎症消退スレドモ、尙中心ニ近キ所ニハ諸所肉芽組織ノ侵襲ヲ蒙ムル所アリ、又中心部壞死竈ニハ組織破壞セラレテ尙細胞ノ浸潤ヲ蒙ムラザル所アリ。カクシテ百日乃至百三十日ニ至レバ邊緣部ハ殆ド正常ノ觀ヲナシ、創面ハ菲薄ナル結締織ニ被ハレ、之ト連リテ脂肪組織内ニ結締織索交錯スレドモ中心部ニハ尙壞死竈遺殘シ淋巴球組織球樣細胞ト共ニ結締織形成細胞少シク浸潤シ巨態細胞ヲモ認メ炎症全ク消退セズ。同種他家移植異種移植ヲ行ヘル時ハ組織早期ニ死滅シ反應性炎症亦自家移植時ニ比シテ強シ之ヲ要スルニ、脂肪組織ヲ肝臟腎臟ノ平滑ナル出血面ニ移植シテ稍良好ナル止血ヲ得ントセバ厚キ組織片ヲ使用スル必要アリ。又其所ニ起ル反應性炎症ノ像ハ筋肉及ビ大網組織移植時ニ於ケルト大差ナク、其邊緣部ヨリ異物性炎ノ像ヲ呈シテ肉芽組織侵入スレドモ、時日ヲ經過シテ炎症消散スレバ脂肪ノ一部ハ吸收セラレテ結締織ニ補充セラレ、新生結締織ハ索狀ニ交錯シテ其間ニ在リテ脂肪組織ハ略舊態ニ復ス。然レドモ稍厚キモノヲ使用シテ中心部ニ壞死ヲ來ス時ハ、壞死竈永ク殘リ此所ニ炎症長期ニ亘リテ持續スルヲ見タリ。創面ニ接セル臟器實質細胞ニ起ル變化ハ其初期ニ於テハ筋肉或ハ大網組織ヲ移植シタル時ト大差ナキモ、炎症消散シタル後ニ於テ創面ノ癩痕性萎縮ヲ起ス事少シク輕微ナルガ如シ。

## 第五節 比較觀察

筋肉、筋膜、大網及び脂肪等ノ遊離組織片ヲ使用シテ實質性臓器ノ止血ヲ試ミタルモノ極メテ多シト雖、之等諸種組織片ヲ以テ各種臓器ニ就キテ實驗シ、稍精細ニ比較觀察ヲ行ヒタル者ニ至リテハ少ク、僅ニ大河内、Philpowitz, Ristley氏等ヲ擧ゲ得ルニ止マレリ。大河内氏<sup>(51)</sup>ハ筋肉筋膜脂肪及び大網組織ヲ使用シ、止血の效果ノ最優良ナルハ筋組織ニシテ筋膜組織ハ最劣リ、移植組織ノ壞死スル事ハ筋組織ニ於テ最多ク、大網ニ於テ最少シトシ、更ニ異物ヲ使用シテ實驗シ生體ノ遊離組織ヲ使用スルヨリモ寧ロ膀胱壁又ハ海綿等ノ異物ヲ用フルニ如カズト言ヒ、Philpowitz氏<sup>(52)</sup>ハ筋肉、筋膜、脂肪、大網ノ遊離組織ヲ使用シ、止血作用ノ最優秀ナルヲ大網トシ、大網ハ總テノ凹凸ニヨク適合シテ下床ニ粘着シ平滑ナル肝臟出血面ヲ大網ヲ以テ被覆シタルモノハ一分二十秒ノ指壓ヲ加ヘテヨク止血セリト言ヒ、筋肉組織ハ粘着性大網ニ比シテ弱ク肝臟出血面ヲ被ヒテ五分間ノ指壓ヲ必要トシ、脂肪組織ハ筋組織ト大差ナク筋膜組織ヲ最劣等ナリトナセリ。Ratner氏<sup>(53)</sup>ハ筋肉、筋膜及び脂肪組織ヲ使用シテ理想的ノ止血ハ手術時ニ切除シタル筋肉組織ヲ使用シタル時ニ望ムベク、筋膜、脂肪組織ハ之ニ及バズ特ニ筋膜組織ハ劣レリト言ヒ、鏡見シテ何レモ化膿スル事ナク、筋組織ハ全部脂肪組織ハ其一部結締組織ニ變ジ筋膜組織ハ變化スル事ナシト記載セリ。

上記各節ニ亙リテ記載シタル予ノ實驗例ヲ基礎トシテ觀察スルニ筋肉、筋膜、大網、脂肪ノ各遊離組織片總テ腹部實質性臓器ノ平滑ナル出血面ヲ被覆シテ止血ノ目的ヲ達シ得タリト雖、其間各組織ノ異ルニ從ヒテ多少優劣ノ差異アルヲ免レズ。今手術時ノ止血状態ニ據リテ比較スレバ、筋組織最優良ニシテ出血面ヲ被覆シテ指壓ヲ加フル事最短時間ニシテ能ク下床ニ粘着シ、出血比較的少ナクシテ完全ニ止血スル事多ク、脂肪組織之ニ次ギ、筋膜及び大網ハ更ニ其成績不良ナリ。此點ニ於テ予ハPhilpowitz氏ト甚ダシク其所見ヲ異ニセリ。而シテ何レノ組織ニ於テモ自家移植タルト同種他家移植タルト又異種移植タルトニヨリテ止血ニ著明ナル差異ナク、只厚徑ノ大ナルニ從ヒテ止血敏速ニシテ、殊ニ大網ヲ使用スル時其最然ルヲ認め、脂肪ヲ含ム事少ナキモノハ血流ニ打勝チラ粘着スルニ難ク且固定縫合ニ困難ヲ感ゼリ。筋膜組織モ之ト共ニ多少ノ筋組織ヲ附着セシメテ厚サヲ増シタルモノハ、單ニ筋膜ノミヲ使用シタルモノニ比シテ止血成績良好ナ

リキ。脂肪組織ハ其質破壊シ易ク、一樣ニ平等ナル厚徑ヲ有スル薄片トシテ創ヲ被ヒ難ク、從ツテ大網ト等シク筋肉或ハ筋膜筋肉片ニ比シテ稍厚キ組織片ヲ使用セザルベカラズ。而シテ組織ノ何タルヲ問ハズ總テ出血面ヨリモ之ヲ被覆スル組織片ノ大サ少シク大ナルモノヲ使用スルヲ可トス。又之等遊離組織片ヲ移植シテ之ガ異物トシテ隣接臓器ニ及ボス刺戟影響ヲ以テ觀レバ、同種他家移植異種移植時ニハ自家移植時ニ比シテ刺戟ヲ與フル事強ク、隣接臓器ノ癒着ヲ來ス事多シ。而シテ總テノ場合ニ大網ノ癒着ハ避クル能ハザリキ。且之等ノ現象ハ移植組織ノ種類ニ依リテ著明ナル差異ナキモ只筋膜組織ノ自家移植ヲ施シタルモノハ刺戟稍僅少ナルガ如シ。鏡的差異ニ基キテ觀察スレバ、之等四種組織片ヲ移植シテ臟器出血面ニ於ケル組織細胞ノ變化ニ著變ナク、又創面乃至移植組織内ニ認ムル反應性變化ハ總テ異物性増殖性炎ノ像ヲ示シ、異種移植同種他家移植ヲ行ヒタル時ハ自家移植ヲ施シタル時ヨリモ反應性炎症稍強度ナリ。從ツテ術後早期ニ檢シテ臓器創面ニ著明ナル肉芽組織ノ壁ヲ認メ、時日ヲ經過スレバ肥厚シタル胼胝ヲ生ズ。自家移植ヲ施シタルモノニ在リテハ筋肉大網脂肪組織ノ間ニハ此點ニ著明ナル差異ナク、只筋膜組織ノミヲ使用シタル時ハ反應性炎症稍輕微ナリ。移植組織自己ニ起ル變化ニ至リテハ各組織ノ間多少ノ差異ヲ認ム。即自家移植ヲ施シタルモノニ於テ、筋膜組織ハ中心部多少ノ退行性變性ノ像ヲ認ムレドモ殆ド壞死スル事ナキモノ多ク、筋肉、大網、脂肪組織ハ皆其中心ノ小部ニ於テハ壞死ヲ認ムレドモ、筋肉組織ハ大部分ハ比較的緩慢ナル經過ノ間ニ萎縮ヲ主徵トスル種々ノ退行性變性ニ陥リテ遂ニ消失シ全ク結締織ニ變ジ、大網組織ハ其脂肪ノ吸收セラル、ト共ニ結締織ニ變ジ往々其所ニ脂肪組織ノ新生ヲ來シ、脂肪組織ハ移植後早期ニ於テハ脂肪細胞ハ破壞吸收セラル、モノアレドモ、炎症ノ消退スルト共ニ一部ハ新生結締織ニ占メラレ、一部ハ再ビ脂肪組織ノ復舊ヲ圖リ、略常態ニ近キ觀ヲ呈スルニ至ル。然レドモ稍厚キ組織片ヲ使用スレバ中心部壞死竈ハ永ク吸收セラレズ、此所ニ炎症長期ニ亘リテ消散セズ。而シテ自家移植例ニ在リテハ其全部ガ急速ニ壞死シ盡シタルガ如キモノナク、且化膿ニ陥リシ例ニ遭遇セザリシモ、同種他家移植ヲ行ヒタルモノハ比較的早期ニ死滅シ、異種移植ヲ施シタルモノハ更ニ急激ニ壞死シ盡セリ。

### 第三章 異物使用ニ依ル止血ニ就キテ

Payer 及び Martinus 氏<sup>(95)</sup> (一九〇五)ハ肝臟切除創縫合ニ際シ、縫合ニ因ル肝組織ノ破壊ヲ防グ目的ニ「マグネシューム」板ヲ使用シテ縫合ヲ確實ナラシメ、「マグネシューム」ハ吸收セラレテ切除創ハ癩痕性治癒ヲ來ス事ヲ記載シ、Schroeder 氏<sup>(96)</sup> (一九〇七)ハ同様ノ目的ニ脱灰シタル骨組織、煮沸シタル腱及び「マグネシューム」板ヲ使用シ皆良果ヲ收メタリト云ヒ、又別ニ肝臟射創内ニ護膜囊ヲ挿入シ之ヲ膨脹セシメテ止血シ、一週後ニ之ヲ除去シテ治癒セシメ得タリト報告セリ然レドモ之等ト目的ヲ異ニシ、死組織乃至異物ヲ以テ實質性臟器ノ出血創ヲ被覆又ハ栓塞シテ、遊離生活組織片ノ代用タラシメントシタルモノニ至リテハ極メテ少ナク、僅ニ大河内、Jeger 及び Wohlgenuth、宇山氏等ヲ舉ゲ得ルニ止レリ。予ハ止血材料トシテ異物ノ適否ヲ見ンガ爲ニ又生活組織代用品トシテノ價値ヲ知ランガ爲ニ、動物死組織、動物性異物、植物性異物ヲ使用シテ其止血狀態治癒現象ヲ觀、更ニ生活組織移植時ノ其ト對比シテ止血材料ノ選擇ニ資セントセリ。

#### 第一節 膈壁膀胱壁死組織ヲ以テセル實驗

##### 第一項 序 說

大河内氏<sup>(95)</sup> (一九一四)ハ六〇—七〇%酒精中ニ貯ヘ更ニ煮沸シタル膈壁、及び Claudius 氏法ニ從ヒテ消毒シタル膀胱壁ヲ使用シテ家兔ニ就キテ實驗シ、之等材料ニ依リテ止血ノ目的ヲ達スル事ヲ得、周圍ノ臟器及び創面ニ刺戟的ニ作用スル事輕度ニ、反應的作用ハ微弱ニシテ且速ニ消散スト述ベ、Jeger 及び Wohlgenuth 氏<sup>(97)</sup> (一九一五)ハ羊及ビ牛ノ膈壁ヲ凍結セシメ一定ノ厚サニ薄切シ、五%石炭酸ヲ以テ消毒シ、使用時七〇%酒精中ニ浸シ、之ヲ以テ實質性臟器ノ種々ノ創内ニ栓塞シテ完全ニ止血ノ効ヲ奏シ、異物ハ四—五週ニシテ吸收セラレ盡セリト言ヒ又宇山氏<sup>(76)</sup> (一九一七)ハ處置シタル膀胱壁及ビ腸壁並ニ筋膜死組織ノ Claudius 氏法ニ從ヒテ消毒シタルモノヲ使用シテ犬ニ就キテ實驗シ、鞣皮ヲ使用シタルモノト合ハセ結論シテ、之等ノ死組織ハ單ニ創ヲ器械的ニ被覆シテ異物トシテ之ニ接觸セル血液ノ凝固ヲ促進セシメ止血ストナシ、時ト共ニ異物ハ吸收セラレテ結締織ニ占有セラレ遂ニ手術部ハ癩痕ヲ形成シテ治癒スト言ヘリ。

予ハ家兔腸壁膀胱壁ヲ充分水洗シ (Caudins 氏法ニ從ヒテ消毒シ、使用ニ當リ生理的食鹽水ヲ以テ數回洗滌シ、沃度ヲ可及的充分ニ除去シ、萎縮セルモノヲ擴張シ適當ノ大サニ切りテ使用セリ。而シテ腸壁死組織ハ肝臟ニ、膀胱壁死組織ハ腎臟ニ、何レモ平滑ナル出血面ヲ其粘膜面ヲ下ニシテ被覆シ、前記手術法ニ從ヒテ手術セリ。

第二項 實驗例記錄

簡單明瞭ナラシメンガタメ實驗例ハ總テ之ヲ表示スベシ。

第十一表。膀胱死組織使用肝臟手術例。

例	數	期	生	術	所	見	顯	微	鏡	的	所	見		
例一第	數	期	生	術	所	見	顯	微	鏡	的	所	見		
殺日五	一・五	×	四	分	一	度	二	第	大網	手術部ハ少シク膨隆シ割面ヲ檢シテ腸壁ト創トノ間淡黃色ヲ呈スル所アリ。	手術部ハ少シク膨隆シ割面ヲ檢シテ腸壁ト創トノ間淡黃色ヲ呈スル所アリ。	手術部ハ少シク膨隆シ割面ヲ檢シテ腸壁ト創トノ間淡黃色ヲ呈スル所アリ。	手術部ハ少シク膨隆シ割面ヲ檢シテ腸壁ト創トノ間淡黃色ヲ呈スル所アリ。	
出血面指壓止血	大サ	時間	度	癒着	臟器	手術部外觀	死組織ノ變化	臟器創面死組織内外ニ於ケル反應性變化	手術臟器變化	創面及増生間質組織内ニ膀胱管新芽多シ。壞死細胞ハ肉芽組織ニ圍繞セラシク。創ニ近ク星芒細胞核稍肥大ス。	創面及増生間質組織内ニ膀胱管新芽多シ。壞死細胞ハ肉芽組織ニ圍繞セラシク。創ニ近ク星芒細胞核稍肥大ス。	創面及増生間質組織内ニ膀胱管新芽多シ。壞死細胞ハ肉芽組織ニ圍繞セラシク。創ニ近ク星芒細胞核稍肥大ス。		
例二第	殺日五	一・五	×	四	分	一	度	二	第	大網	手術部ハ少シク膨隆シ割面ヲ檢シテ腸壁ト創トノ間淡黃色ヲ呈スル所アリ。	手術部ハ少シク膨隆シ割面ヲ檢シテ腸壁ト創トノ間淡黃色ヲ呈スル所アリ。	手術部ハ少シク膨隆シ割面ヲ檢シテ腸壁ト創トノ間淡黃色ヲ呈スル所アリ。	手術部ハ少シク膨隆シ割面ヲ檢シテ腸壁ト創トノ間淡黃色ヲ呈スル所アリ。
例三第	殺日十四	一	×	四	分	一	度	二	第	大網	手術部ハ稍扁平ナル面ヲナシ痕癢外觀アリ。死組織ヲ明ニ認メズ。	手術部ハ稍扁平ナル面ヲナシ痕癢外觀アリ。死組織ヲ明ニ認メズ。	手術部ハ稍扁平ナル面ヲナシ痕癢外觀アリ。死組織ヲ明ニ認メズ。	手術部ハ稍扁平ナル面ヲナシ痕癢外觀アリ。死組織ヲ明ニ認メズ。
例四第	死日二十七	一・五	×	四	分	一	度	二	第	同前	手術部ハ痕癢狀ニ萎縮シ死組織ヲ認メズ。	手術部ハ痕癢狀ニ萎縮シ死組織ヲ認メズ。	手術部ハ痕癢狀ニ萎縮シ死組織ヲ認メズ。	手術部ハ痕癢狀ニ萎縮シ死組織ヲ認メズ。

第十二表 膀胱壁死組織使用腎臟手術例。



例	數	期存生	手術所見	剖檢時所見	顯微	鏡的所見	手術臟器變化	
第一例	五	× 二	分三度	大網	腫ヲ生ジ、膀胱壁死組織甚シク膨隆シ表面暗紫色ヲナス。	尙輪廓ヲ保テリ。血腫ノ腎側面ニ著シク菲薄ナリ。腎創面ニ接セル所ハ一部破壊サレ居ル所アリ。	血腫内ニ纖維素析出稍著明。創面ノ死組織接成細胞淋巴肉芽組織發生ス、結締織形球アリ、一部死組織ヲ破壊シテ内部ニ浸潤スル所アリ。	楔狀梗塞ハ細尿管一部壞死一部萎縮著明。周圍充血甚シ。
第二例	五十	× 二	分三度	大網	手術部外面尙粗糙著明ニ膨隆シ間ニ血腫ヲ認ム。	粘膜炎一部輪廓ヲ殘シ一部顆粒狀崩壞筋層ハ破壊シ無構造ノ纖維索配列ヲ亂シ一部顆粒狀ニ崩壞ス。	創面ハ幼若結締織ニ破ハレ死組織内ニ肉芽組織旺盛ニ侵入ス。結締織形成細淋巴球ト共ニ組織球樣細胞多ク巨惡細胞多シ。	楔狀梗塞アリ。創ノ中央ニ死組織ノ下ニ毆子狀乃至扁平上皮ニ破ハレ尿管囊腫アリ附近ニ細尿管内出血ヲ二三認ム。
第三例	十四	× 一	分三度	大網	手術部外面尙粗糙著明ニ膨隆シ間ニ血腫ヲ認ム。	一部ニ粘膜炎ノ輪廓ヲナスモノアリ。筋層ハ全ク破壊斷裂シテ無構造絮片トナリテ散在ス。	創面ハ厚キ結締織ニ破ハレ外側ニ大網癒着癒着面ヨリ死組織内ニ肉芽組織侵入ス。破壊セル死組織内ニ結締織形成細淋巴球組織球樣細胞等浸潤シ巨惡細胞多シ。	楔狀梗塞竈ハ殆ド結締織ニ變ジ甚シク萎縮シタル細尿管ヲ少シク認ム。
第四例	十八	× 二	分三度	大網	手術部外面尙粗糙著明ニ膨隆シ間ニ血腫ヲ認ム。	創面ハ厚キ結締織ニ破ハレ外側ニ大網癒着癒着面ヨリ死組織内ニ肉芽組織侵入ス。破壊セル死組織内ニ結締織形成細淋巴球組織球樣細胞等浸潤シ巨惡細胞多シ。	楔狀梗塞竈ハ細キ結締織ノ層ニ變ズ。	

第三項 實驗成績ノ概要

上記八例ノ實驗例ニ於テ手術時ノ止血狀態總テ良好ト云フベカラズ。假ニ前章記載シタル止血ノ標準ニ據リテ之ヲ觀レバ、腸壁死組織ヲ以テ肝臟出血面ヲ被覆シタルモノハ總テ第二度、膀胱壁死組織ヲ以テ腎臟創面ヲ被ヒタルモノハ總テ第三度ノ止血ヲ示セリ。即之等死組織ハ下床ニ粘着スル事ナク、血液ハ其下ニ著明ニ鬱滯シ、創縁ヨリ甚ダシク浸出シ、稍長ク指壓ヲ加ヘテ血液凝固スルト共ニ止血セリ。然レドモ著明ナル後出血ヲ起シタルモノ無カリキ。剖見シテ手術部位ニハ常ニ大網ノ癒着ヲ認メ、肝臟手術例ニ於テハ時ニ肝隣葉癒着セリ。術後早期ニ檢シタルモノハ多ク創ヲ被覆シタル死組織ノ下ニ著明ナル血腫ヲ認メタリ。組織學的檢索ヲ行ヒテ腸壁ヲ肝臟ニ使用シタルモノモ、膀胱壁ヲ腎臟ニ使用シタルモノモ病竈一現ハル、變化ニ著明ナル差異ヲ認ムル事能ハズ。即術後五日ニ檢シタルモノハ腸壁膀胱壁共ニ略其

輪廓ヲ示シ、臟器創面ニハ各々其間質組織ト連レル旺盛ナル肉芽組織ノ發生ヲ認メ、一部移植死組織ヲ破壊シテ少シク其部ニ侵入シ、其間ニ結締織形成細胞淋巴球組織球樣細胞少數ノ多核白血球等浸潤ス。未巨態細胞ヲ認ムル事多カラズ、多核白血球ハ生活組織移植時ニ比シテ少シク多シ。術後十五日ニ至レバ死組織ノ一部ニ尙粘膜ノ輪廓ヲ示ス所アレドモ、多クハ甚ダシク破壊セラレ筋層亦斷裂崩壞シテ或ハ顆粒狀ヲ呈シ又ハ無構造ノ絮片トナリテ、侵入シ來レル肉芽組織中ニ包埋セラレ、此所ニ結締織形成細胞淋巴球等ノ外組織球樣細胞多ク死組織絮片ノ一端ニ巨態細胞ヲ形成セルモノ甚ダ多シ。臟器創面ニ近接セル部位ニ於テハ結締織形成細胞ハ多ク纖維ヲ構成シ稍厚キ層ヲナシテ幼若結締織ト化セリ。四十日ヲ經レバ肝臟ニ腸壁死組織ヲ使用シタルモノハ創面肥厚セル癩痕組織ニ被ハレ、死組織ハ大部分吸收セラレテ極メテ微細ナル小絮片トナリテ諸所散在シテ僅ニ殘留シ、膀胱壁ヲ腎臟ニ用ヒタルモノハ甚ダシク破壊シ盡サル、モ絮片トシテ殘存スルモノ前者ニ比シテ少シク多ク、何レモ其所ニ巨態細胞ノ出現スルモノ尙多數ニシテ淋巴球ハ尙疎ニ散在セリ。而シテ術後七十二日乃至八十日ニ檢シタルモノハ、創面ヲ被ヘル癩痕中ニアリテ、二三ヶ所ニ疎ナル淋巴球ノ浸潤ト共ニ巨態細胞ニ殆ド蠶食シ盡サレントスル小絮片ヲ認ムル所アリテ、僅ニ死組織ノ遺殘物タルカヲ想像セシムルニ過ギザリキ。腎臟ヲ手術シタルモノニ於テ一例(腎臟手術第二例)、創ノ略中央ニ當リ死組織ノ下ニ、内面ヲ骰子狀乃至扁平上皮ニ被ハレタル略圓形ノ壁ノ菲薄ナル血囊腫現出シ、中ニ新鮮ナル赤血球ヲ充タシ、周圍ヲ薄ク結締織ニ被ハレ居ルモノヲ見タリ。之ニ接近シテ之ト略相似タル像ヲ呈シ細尿管擴張シテ中ニ赤血球ノ充滿スルモノ二三ヲ認メ、此ノ血囊腫樣ノモノ亦細尿管内出血ニ起因スルモノト理解セラレタリ。

之ヲ要スルニ、家兔ニ就キテ腸壁膀胱壁死組織ヲ使用シテ夫々肝臟腎臟ノ出血面ヲ被ヒテ止血スル時、其目的ハ達成シ得タレドモ、効果筋肉脂肪等ノ生組織ニ比シテ遙ニ劣リ、手術部ハ常ニ大網ノ癒着ヲ認メ、創ヲ被覆シタル死組織ハ比較的短時日ノ中ニ吸收セラレ創ハ癩痕性治癒ヲ營メリ。而シテ病竈ニ於ケル反應性炎症ハ生組織移植時ニ於ケルト大體ニ於テ其ノ性狀相似タレドモ其程度稍強度ナリ。臟器實質細胞ニ現ハル、變化ハ前章記述シタル所ト著變ナシ。

第二節 海綿ヲ以テセル實驗

第一項 序 說

大河内氏<sup>(51)</sup>(一九一四)ハ煮沸消毒シタル厚サ約二耗ノ海綿片ヲ以テ家兔肝臟及ビ腎臟出血面ヲ被ヒテ其止血ヲ實驗シ、五日乃至五十日ニ亙リテ觀察シ、實驗ヲ總括シテ、海綿ハ出血ニ對シテ止血的ニ作用スル事甚ダ敏速ニシテ其ノ周圍ヨリ吸收セラル、事甚徐々タリト雖、創面ニ於ケル實質細胞及ビ近傍ノ臟器ニ對シテ刺戟ヲ與フル事甚ダ少ナク、從ツテ近隣ノ臟器ノ來リテ其表面ニ癒着スル事亦稀ナリ。創面ニ接續セル實質細胞ニハ之ガ爲ニ結締組織ノ増殖ヲ催シ以テ萎縮性ヲ起ス事殆ド之ヲ見ズト記載セリ。又腹腔内ニ挿入セラレシ海綿ニ對スル漿膜結締組織ノ炎症ニ關シテハ、清野教授ガ嘗テ記載セラレタル所ニ依リテ盡キ居レリ。<sup>(52)</sup>

予ハ海綿ガ然カク實質性臟器ノ止血ニ適セリヤ否ヤヲ觀ントシ、又他ノ遊離組織片乃至異物ヲ使用シタル際ニ現ハル、所謂無菌性異物性増殖性炎症ノ程度ヲ觀察スル對照トシテ本實驗ヲ行ヘリ。即海綿ノ可及的質ノ密ナルモノヲ選ビ約二耗ノ厚サニ薄切シ、煮沸消毒シテ使用ニ臨ミ食鹽水ヲ以テ洗滌シ、之ヲ以テ肝臟及ビ腎臟ノ平割ナル出血面ヲ被ヒ前記手術法ニ從ヒテ手術セリ。

第二項 實驗例記錄

簡明ヲ期スルガため全部之ヲ表示スベシ。

第十三表 海綿片使用肝臟手術例

例 一	數 期	例 生	手術所見	剖檢時所見	顯 微 鏡 的 所 見	手術臟器變化
殺日五	×四	存	出血面指壓止血 大サ時間度	癒着 臟器	海綿片ノ變化	創面大網癒着面肉芽組織ニ被ハレ結締組織形 成細胞多シ海綿片内部ニハ結締形成細胞淋 巴球少數ノ多核白血球及ビ組織球樣細胞稍 細胞ヲナスモノアリ。
一・五分度	二第		手術部外觀	海綿片ハ外面尙 粗糲ナル面ヲ現 大網ハシ創ニ密接固 着ス。	略正常ノ觀ヲ呈シ其ノ間 纖維素折出著明赤血球散 在ス。	創ニ接シ肝細胞壞死シ肉 芽組織ニ包マレ居ルモノ アリ。星芒細胞核稍肥大



例三第	例四第	例五第
殺日十三	殺日十五	殺日十八
一・五	一・五	一・五
分三	分三	分三
度三第	度三第	度三第
大網	大網 腎周脂肪	大網
表面稍滑澤。創 少シク萎縮ス。	創ニ灰白色肥厚 セル瘰癧ヲ認ム ルノミ。稍著シ ク萎縮ス。	創ニ癒痕性治癒 ヲ營ミ萎縮ス。
骨髄縮小シ崩壊シ一部ハ 創面新生結締織中ニ包マ ルモノアリ。	略肝臓例ト同ジ。	海綿片全ク吸收セラレ居 レリ。
結締織形成細胞多ク纖維ヲ構成シ器質化セ ントスレドモ炎竈ノ像ハ肝臓例ト異ラズ。	略肝臓例ト同ジ。	全ク肥厚セル肝臓ニ變ズ。
皮質ニテ切斷セラル。創 ニ近ク絲球體細尿管上皮 萎縮スルモノアリ。	楔狀梗塞竈ハ殆ド結締織 ニ變ズ。	楔塞竈ハ細キ結締織層ニ 變ズ。

第三項 實驗成績ノ概要

前記十例ノ實驗例ニ據リテ觀察スルニ、厚サ約二耗ノ海綿片ヲ以テ肝臓並ニ腎臓ノ出血面ヲ被覆スル時、血液海綿片ノ内部ニ侵入シ此ノ内ニ飽和スルト共ニ更ニ外部ニ浸出シ、容易ニ止ル事ナクシテ流出シ、肝臓ニ在リテ約二分、腎臓ニアリテハ約三分間、綿紗ヲ以テ更ニ之ヲ被覆シテ失血量ヲ節約スルノ必要ヲ見、血液ノ自然ノ凝固ヲ待ツテ止血スルモノ、如ク、其ノ止血狀態良好ト言フベカラズ。今假ニ前章記載ノ止血標準ニ從ヘバ、總テ第三度ノ止血ト看做スベキモノナリ。然レドモ後出血ノ爲ニ死亡シタルモノ無カリキ。剖檢スルニ當リ、手術部位ハ總テ大網ノ癒着ヲ蒙リ尚往々隣接臓器ノ癒着ヲ認メタリ。創ヲ被覆セル海綿片ハ、術後五日ヲ經タルモノハ其ノ柔軟ナル性ヲ失ヒ外側粗糙ナル面ヲ現ハシ、十五日ニシテ外周ハ灰白色ノ被膜様物ニ被ハルレドモ剖面ヲ檢シテ尙海綿片タルヲ想像セシムルモ、三十日以上ヲ經タルモノハ肉眼的ニ海綿タル事ヲ識別スルニ困難ニシテ、手術部位ハ稍厚キ肝臓ニ被ハレ著明ニ萎縮セリ。組織學的檢索ヲ行フ時、肝臓及ビ腎臓實質細胞ニ現ハル、變化ハ上記諸組織ヲ使用シタル時ト異ラズ。海綿片ノ組織ハ其骨髄「ヘマトキシリン」ニ濃染シ不規則ナル輪廓ヲ示シ、此間ニ細小ナル針狀物質網狀ニ交錯シテ略常態ニ近キ觀ヲ呈シ、臟器創面ニ密着シ其ノ中ニ纖維素ノ折出著明ニシテ赤血球尙散在ス。創面ニハ肉芽組織著明ニ發生シ更ニ少シク海綿片ノ内部ニ侵入シ、結締織形成

細胞増生シ之ト共ニ淋巴球組織球樣細胞多核白血球等輕度ニ浸潤ス。十五日ニ至レバ創面及ビ外周ハ幼若結締織ニ被ハレ、海綿組織ノ内部ハ全ク肉芽組織ノ侵入ヲ蒙リ新生血管ニ富ミ、結締織形成細胞ハ纖維ヲ構成セントスルモノ多キモ中心部ニ於テハ其走行尙不正ナリ。之ト共ニ多核白血球ハ減少スレドモ淋巴球組織球樣細胞等尙多ク殊ニ海綿骨格ノ一端ニ於テ或ハ之ノ全部ヲ占有シテ巨態細胞ヲナスモノ甚ダ多シ。三十日ヲ經レバ臟器創面ハ肥厚シタル稍陳舊結締織ニ被ハレ、海綿内肉芽組織ハ漸次器質化セントシテ、結締織細胞ハ中心部ニ至ル迄稍整然ト配列シ海綿内ノ炎竈ハ幼若結締織ニ依リテ分割セラレントスルガ如キ觀ヲ呈ス。海綿骨格ハ甚ダシク萎小シ又崩壞シ染色不良ナル絮片トナリテ諸所肉芽組織ノ侵襲ヲ蒙リツ、殘存ス。從ツテ巨態細胞ハ其數ヲ減ゼリ。五十日ニシテ海綿片ハ殆ド吸收セラレ其骨格ノ一部ハ極メテ小ナル絮片トナリテ肉芽組織ニ埋沒セラレ巨態細胞ニ蠶食セラレツ、遺殘シ、術後八十日ニ檢シタルモノアリテハ、創ハ稍肥厚セル胼胝ヲ形成シテ完全ニ治癒シ海綿組織ノ痕跡ヲダニ認ムル事能ハザリキ。而シテ病竈ニ現ハル、炎性變化ハ肝臟ト腎臟トニ依リテ大差ナシ。

之ヲ要スルニ、海綿片ヲ使用シテ家兎肝臟腎臟ノ出血面ヲ被覆シテ止血ノ目的ハ達成シ得レドモ其効果満足スベカラズ。手術部ニハ大網ノ外往々隣接臟器ノ癒着ヲ來シ、定型の無菌性異物性増殖性炎ノ像ヲ示シテ、五十日乃至八十日ノ經過ノ間ニ手術部ハ癩痕性治癒ヲ營ム。此際病竈ニ現ハル、炎性増殖ノ程度ハ生活組織移植時ニ比シテ遙ニ強度ナリ。

### 第三節 眞綿ヲ以テセル實驗

#### 第一項 序 說

眞綿ヲ以テ實質性臟器ノ止血ヲ試ミタルモノナシ。從ツテ之ガ文献ヲ引用スル事ヲ得ズ。予ハ眞綿ヲ煮沸消毒シ之ヲ滅菌水中ニ浸シ紙薄ノ一片トナシテ前記手術法ニ從ヒ肝臟及ビ脾臟ニ就キテ實驗セリ。

#### 第二項 實驗例記録

實驗例記録ハ全部之ヲ表示スベシ。

第十五表 眞綿使用肝臟手術例

例一第	例二第	例三第	例四第	例五第
殺日七	殺日五十	殺日十三	殺日十五	日百
一・五 × 四	一・五 × 四	一 × 四	一・五 × 四	二・五 × 六
弱分二	弱分二	強分一	分二	強分五
度三第	度三第	度二第	度二第	度三第
大網	大網	大網	大網	大網
手術部ハ彈性 痕様組織ニ被ハ ル	少シク萎縮シ灰 白色癆痕様外觀 ヲ呈ス。	灰白色癆痕様外 觀ヲナシ萎縮ス。 割面ヲ檢シ肥厚 セル被膜ノ觀ア リ	略同前。創部ノ 萎縮甚シ。	略鳩卵大ノ腫瘍 ヲナシ内部膿瘍 ヲ形成シ眞綿ノ 纖維多シ。
硝子様外觀ヲ示セル細小 纖維疎ニ不規則ニ配列ス	眞綿ノ纖維ニ變化ヲ殆ド 認メズ。	一部ハ新生癆痕内ニ埋没 シ大部ハ肉芽組織ノ間ニ アリテ殘存ス。	周圍ヲ胼胝ニ圍マレ一小 部ニ限局シテ殘存セリ。	膿瘍ノ壁ノ中ニ眞綿纖維 ノ小断面ヲ認ムル所アリ
臟器創面乃至眞綿片内外ニ於ケル反應性變化	創面一般ニ薄ク幼若結締織ヲ新生シ之ヨリ 眞綿ハ肉芽組織侵入ス。結締織形成 細胞ハ眞綿ノ間ニ纖維ヲ成シテ並行セルモ 多シ。淋巴球組織様細胞多ク巨惡細胞 少シク存ス。新生血管ニ富ム。	創面大網癒着面ニ新生結締織ノ厚層ヲ生ズ。 眞綿ノ間ハ結締織形成細胞ノ増生甚多ク淋 巴球組織様細胞多ク巨惡細胞ヲナスモノ 甚多シ。新生血管ニ富ミ癒着大網内血管充 盈ス。	創ハ肥厚セル癆痕ニ被ハル其外側ニ眞綿ノ 纖維ノ殘存セル所ハ略前例ト同様ノ像ヲ呈 ス。	化膿シ周圍ハ厚キ胼胝ニ被ハレ膿瘍ノ内部 亦區割サル。創ハ膿瘍囊ノ一部ヲナセル厚 キ胼胝ニ被ハレ淋巴球疎ニ散在ス。
手術臟器變化	創ニ按シ島嶼狀壞死電ア リ。星芒細胞核稍少シク 肥大増生セリ。	新生結締織中膽管新生甚 多シ。創面ニ壞死肝細胞 ヲ尙認ム。	略同前。	創面肝細胞萎縮シ、増生 セル間質組織内新生膽管 多シ。

第十六表 眞綿使用脾臟手術例

例一第	數	例
殺日七	期存生	手術所見
〇・五 × 一	ノ出血指壓 大サ時間度	癒着 臟器
強分一	度二第	手術部外觀
度二第	大網	眞綿ノ變化
膜様物ヲ認ム。	檢シ難シ。割面ヲ 創ニ接シタメ直 ニ認ム。	眞綿ノ變化
肝臟例ト略同ジ。	臟器創面眞綿片内外ニ於ケル反應性變化	手術臟器變化
	創面ニ淋巴球甚多ク、結締織形成細胞ハ少 シク纖維ヲ構成セントセリ。眞綿ノ纖維ノ 間ハ纖維素折出多ク結締織形成細胞淋巴球 組織様細胞侵入ス。巨惡細胞尙少ナシ。	著變ナシ。



例	第二	第三	第四
日	十	十三	十五
〇・五	〇・三	〇・五	〇・五
強	弱	分	分
度	度	度	度
大網	大網	大網	大網
創面灰白色稍肥厚セル瘻痕ニ被ハル。	創面灰白色稍肥厚セル瘻痕ニ被ハル。	手術部直視不能ハ灰白色ノ薄キ瘻痕ニ被ハルヲ見ル。	創面ハ灰白色瘻痕ヲナセリ。
瘻痕内ニ纖維稍密集シテ殘存ス。一二瘻痕内ニ孤立セルモノアリ。	瘻痕内ニ纖維稍密集シテ殘存ス。一二瘻痕内ニ孤立セルモノアリ。	一部創面新生結締織内ニ包マル。大部ハ其外側ニ明ニ殘レリ。	肝臟例ト略同ジ。
創面肥厚セル瘻痕ニ被ハル。眞綿ノ纖維ハ個々結締織纖維ニ圍繞セラレ其間ニ淋巴球組織球樣細胞多ク、巨態細胞尙多シ。	創面新生結締織尙稍粗鬆ナリ。眞綿ノ纖維ノ間ハ結締織細胞多ク纖維狀ヲナシ此ノ間ハ淋巴球浸潤多ク組織球樣細胞多ク巨態細胞ヲ認ムル事多シ。	創面結締織細胞増生スレドモ明ニ瘻痕ヲナサズ。脾實質ガ明ナル境界ナク肉芽組織ニ移行シタルガ如キ觀ヲ呈ス。眞綿ノ纖維ノ間ハ肝臟例ト略同様ノ像ヲ呈ス。淋巴球數逸ニ多シ。	肉芽組織層中淋巴球集團ヲナスモノアリ。

### 第三項 實驗成績ノ概要

上記九例ノ實驗例ニ依リテ明ナルガ如ク眞綿ヲ使用シテ前記ノ大サノ出血面ヲ被覆スル時、海綿片使用時ニ於ケルト同ジク血液眞綿ノ内部ニ浸入シ更ニ外部ニ浸出シ、肝臟ニ於テハ約二分、脾臟ニ於テハ約一分内外綿紗ヲ以テ輕壓ヲ加ヘ失血ヲ節約スルノ要ヲ見タレドモ、止血スル事海綿片使用時ヨリ少シク速ナルガ如シ。蓋シ海綿ヨリ其質緻密ニシテ血流ニ對スル摩擦面多ク、從ツテ其凝固ヲ促ス事稍速ナルニ因ルモノナルベシ。肝臟手術第五例ハ大網組織移植肝臟手術第七例ヲ再手術ヲ行ヒテ生ジタル長徑約六糎短徑約二・五糎ノ廣大ナル出血面ヲ被覆シタルモノニシテ、約五分強綿紗ヲ以テ壓迫シ漸ク止血シ得タリ。何レモ後出血ノ爲ニ死亡シタルモノナシ。而シテ手術部ハ總テ大網ノ瘻着ヲ認メ肝臟手術例ニアリテハ往々其隣葉ノ瘻着ヲ見タリ。肝臟手術第五例ハ操作ニ缺陷アリシ爲カ甚シキ化膿ヲ惹起シタレドモ他ハ總テ無菌的ニ癒合シ、肉眼的ニハ創面ニ稍肥厚セル瘻痕ヲ形成シ時日ヲ經過スレバ創ハ著シク萎縮セルヲ認メタリ。組織學的檢索ヲ行ヒテ、術後七日ニ檢シタルモノハ臟器創面ニ結締織形成細胞増生著明ナルモ明ニ瘻痕ヲ形成スル事ナク、所ニ依リテハ眞綿ノ纖維ハ創ニ直接シ此ノ間ニ纖維素折出スル事多ク結締織形成細胞淋巴球組織球樣細胞多核白血球等疎ニ浸潤シ、邊緣部ヨリ新生血管侵入セントス。巨態細胞ヲナスモノ尙稍少ナシ、十五日ニ至レバ創面ハ全ク新生結締織ニ

被ハレ、之ニ接シテ眞綿ノ纖維ハ全ク肉芽組織ニ包埋セラレ、新生血管多ク、眞綿ノ纖維ノ斷端ニ巨態細胞ヲ認ムル事極メテ多シ。術後三十日ヲ經過シタルモノハ創面萎縮シ結締織形成細胞ハ全ク纖維ヲ構成シテ、創ハ癒痕ニ被ハレ、之ト連リテ眞綿ノ纖維ノ間ハ結締織粗鬆ニ交錯侵入シ、此間ニ淋巴球等浸潤シ巨態細胞尙多シ。五十日ヲ經レバ創面著明ニ萎縮シ、創ヲ被ヒタル眞綿ハ其周圍ヲ全ク肝胝ニ圍繞セラレテ小區割ヲナシテ癒痕性治癒ヲ營ミタル實質外ニ孤立シ、個々ノ纖維ハ又結締織ニ包マレ此間ニアリテ尙巨態細胞ノ蠶食ヲ蒙ムレルモノ多シ。而シテ化膿シテ百日ヲ經タルモノニ於テハ膿瘍中尙多クノ眞綿ノ纖維ヲ認メタリ。肝臟及ビ脾臟實質ニ起ル變化ハ前章記スル所ト大差ナシ。

之ヲ要スルニ、眞綿ヲ使用シテ肝臟及ビ脾臟出血面ヲ被覆スル時、能ク止血ノ目的ハ達シ得レドモ、手術部ハ大網及ビ時トシテ隣接臟器ノ癒着ヲ蒙リ、海綿ヲ使用シタル時ト略相似タル異物性増殖性炎ヲ起シ、創ハ癒痕性治癒ヲ營メドモ眞綿ノ纖維ハ吸收セラル、事困難ニシテ長期ニ亘リテ殘留シ此所ニ炎症ノ持續スルヲ認ム。

#### 第四節 麩ヲ以テセル實驗

##### 第一項 序 說

田中氏<sup>(70)</sup>ガ移植ニ對スル組織ノ局所反應ヲ觀ントシテ、對照ニ燈心ヲ諸種組織内ニ挿入シテ檢シ局所反應極メテ僅微ナリト云ヘル外植物性物質ヲ生體組織内ニ挿入檢索セルモノニ接セズ。予ハ比較的「ツエルローゼ」ノ少ナキ麩ヲ選ビ之ヲ實質性臟器ノ止血ニ試用セリ。麩ハ約一耗強ノ厚サニ薄切シ之ヲ約三十分間煮沸シ、又ハ更ニ之ヲ六〇%酒精中ニ數日間浸シ、使用ニ臨ミ充分生理的食鹽水ヲ以テ洗滌シ、前記手術法ニ從ヒテ手術セリ。

因ニ麩ハ麥ヲ原料トシテ製シ、澤村眞氏<sup>(72)</sup>ノ記載スル所ニ據レバ、小麥麩ハ水分九八、五%、固形物中、粗蛋白一七・九六%、粗脂肪五・二二%、粗纖維九・一三%、可溶無窒物六〇・六五%、澱粉三九・三七%、糊精三・〇六%、葡萄糖三・五%、全窒素二・八七%、蛋白質窒素二・四五%、非蛋白質窒素〇・四三% (吉村清尙氏ニヨル) ヨリ成ルト云フ。

##### 第二項 實驗例記録

簡明ヲ期センガ爲實驗例ハ總テ之ヲ表示セリ。

第十七表 麩使用肝臟手術例

例數	手術所見	剖檢時所見	顯微鏡的所見	手術臟器變化
第一例 殺日三	出血面指壓時間止血癒着 一×四 強分一度二第 大網	手術所見 表面稍粗糙ノ面ヲ示シ、數ハ帶黃白色ヲナシテ創ニ密着ス。	顯微鏡的所見 無構造ノ細小ナル纖維網狀ヲナシ「エオジン」ニ染色シ尙略常態ヲ示ス。	手術臟器變化 縫合糸壓迫ニ因リ大ナル組織死セリ。創ニ近ク星芒細胞核稍肥大増生ス。
第二例 殺日七	出血面指壓時間止血癒着 一×四 強分一度二第 大網	手術所見 麩ハ灰白色ヲ呈シ稍脆キ物質トシテ創ニ密着露出ス。	顯微鏡的所見 創ニ近キ部ハ少シク崩壞ス。外周ニ近キ所ハ纖維稍密ニ網狀ヲナセリ。	手術臟器變化 縫合糸壓迫ニヨル稍大ナル壞死電アリ。新生結締織中膽管新生著明。
第三例 殺日十二	出血面指壓時間止血癒着 一×四 弱分一度三第 大網 葉肝隣	手術所見 麩ハ周圍ヲ稍厚キ膜様物ニ被包セラレ淡黃灰白色稍軟化シテ創ニ密着ス。	顯微鏡的所見 不規則ナル網狀ノ構造ヲ示セル纖維ノ間ニ顆粒狀物質ヲ容ル。	手術臟器變化 新生結締織中膽管新生多シ。
第四例 殺日十五	出血面指壓時間止血癒着 一×四 弱分一度三第 同前	手術所見 麩ハ軟化シ圍ヲ肝臟狀ノ囊ニ被包セラレ創ニ密着ス。	顯微鏡的所見 無構造ノ纖維不規則ニ配列セル間ハ全ク顆粒狀ヲナシ周邊部ヨリ崩壞シツ、アリ。	手術臟器變化 略同前、創ニ近ク壞死組織ノ周圍ニ巨態細胞多シ。
第五例 殺日十八	出血面指壓時間止血癒着 一×三 強分一度三第 大網	手術所見 創ハ、割明ニ萎縮シ、何レニモ數ヲ認ムル能ハズ。	顯微鏡的所見 創面痂痕中ニ無構造不正形ノ微細ナル絮片トナリ僅ニ之ヲ認ム。	手術臟器變化 創面肝細胞萎縮ス。

第十八表 麩使用脾臟手術例。

例數	手術所見	剖檢時所見	顯微鏡的所見	手術臟器變化
第一例 殺日三	出血面指壓時間止血癒着 一×四 強分一度二第 大網	手術所見 表面稍粗糙ノ面ヲ示シ、數ハ帶黃白色ヲナシテ創ニ密着ス。	顯微鏡的所見 無構造ノ細小ナル纖維網狀ヲナシ「エオジン」ニ染色シ尙略常態ヲ示ス。	手術臟器變化 縫合糸壓迫ニ因リ大ナル組織死セリ。創ニ近ク星芒細胞核稍肥大増生ス。

第壹卷 【原著】 萩原

例一第	例二第	例三第	例四第	例五第	例六第
殺日三	殺日七	殺日十二	殺日十五	殺日十八	殺日十九
○×一	○×一	○×一	○×一	○×一	○×一
強分一	強分一	強分一	強分一	強分一	強分一
度二第	度二第	度二第	度二第	度二第	度二第
大網	大網	大網	大網	大網	大網
獸ハ灰白色ヲ呈シ外部ニ露出セリ。	剖面ヲ檢シ脾斷面ニ灰白色ノ薄層ヲ認メ得ルニ過ギズ。	割血ヲ檢シ創ニ密着シテ稍厚キ膜様物ニ包マレテ稍軟化シテ密着ス。	略同前只軟化セシク小部分ハ著シク小トナレリ。	剖面ヲ檢シテ極メテ少ナル灰白色點狀物創面癢痕中ニ存在ス。	割面ヲ檢シテ創ハ少シク肥厚セル癢痕ニ被ハレテ明ニ認メズ。
一般ニ「エオジン」ニ染色セル細纖維網狀ヲナシ内部ハ構造不明ナリ。	邊緣部ヨリ崩壞シ始メ大部ハ前例ト似タリ。	纖維網狀ヲナセル間ニ顆粒狀物質多シ。	一部ハ甚シク崩壞シテ絮片トナリテ散在シ、一部ハ融解シタルガ如ク顆粒狀ヲナシ僅ニ纖維ヲ認ム。	大部分吸收セラレ一小部ニ顆粒狀ヲナシ中ニ僅ニ纖維ヲ示シテ存在ス。	殘存セルモノハ總テ無構造又ハ顆粒狀ノ小絮片トナリ點在ス。
創面結締織形成細胞増生シ一部獸ノ内部ニ侵入ス。之ト共ニ獸ノ周圍ニ淋巴球組織球樣細胞等多ク多核白血球少シク存シ、獸ノ内部ニハ遊走細胞ノ死滅セルモノ多シ。	創面結締織形成細胞増生著明、淋巴球組織球樣細胞多ク崩壞セル獸ノ絮片ノ周圍ニ巨噬セルモノ多シ。獸ノ中心部ニハ遊走細胞ノ死滅セルモノ多シ。	略肝臟例ト同ジ只獸ノ内部ニ侵入セル淋巴球ノ數ハ遙ニ多シ多核白血球ハ少ナシ。	略肝臟例ト同ジ。淋巴球ノ數ハ遙ニ多シ。	獸ノ周圍ハ癢痕組織ニ被ハレ此ノ間ニ淋巴球浸潤ス。獸ノ内部ニハ淋巴球結締織形成細胞組織球樣細胞侵入シ巨噬細胞ヲ尙認ム。多核白血球ハ極メテ少ナシ。	創面稍肥厚セル結締織ニ被ハレ此ノ中ニ獸ノ絮片散在シ結締織纖維ニヨリ區劃サル。獸ノ絮片ノ一端ニ組織球樣細胞集簇シ、巨噬細胞ヲ見ル事多シ。淋巴球浸潤尙多シ。
著變ナシ。	著明ナシ。	新生結締織中淋巴球集團ヲ作レリ。	新生結締織中淋巴球集積シ濾胞ノ觀ヲ呈ス。中心血管ナシ。	著變ナシ。	著變ナシ。

第三項 實驗成績ノ概要

上記十一ノ實驗例ニ據リテ觀ルニ、厚サ約一耗ノ獸ノ一片ヲ以テ前記ノ大サノ肝臟並ニ脾臟出血面ヲ被覆スル時、海綿及ビ眞綿ヲ使用シタル時ト同ジク血液海綿樣構造ヲ成セル獸ノ中ニ浸潤シ更ニ外部ニ浸出シ、脾臟ニ於テ一分内外、肝臟ニ於テ二分内外綿紗ヲ以テ輕壓ヲ加ヘ血液凝固スルト共ニ止血セリ。剖檢スルニ手術部位ハ總テ大網ノ癒着ヲ蒙リ、肝臟手術例ニ在リテハ往々其ノ隣葉ノ癒着ヲ見タリ。手術部位ヲ術後三日乃至七日ニ檢シタルモノハ、多ク獸ハ尙灰白色ヲ

ナシテ露出シ、其質甚ダ脆弱ニシテ破壊シ易シ。二十日以上ヲ經ルニ及ベバ、其ノ周圍ヲ癩痕様膜様物ニ被ハレ稍軟化シ少シク膨隆シテ創ニ密着シ、剖面ヲ檢シテ宛モ乾酪變性ノ病竈ヲ見ルガ如キ觀ヲ呈セリ。然レドモ時ト共ニ斯ノ如キ狀ノ被包竈ハ縮小シ術後八十日乃至九十日ニ於テハ殆ド肉眼的ニ之ヲ明ニ認ムル事困難ナリキ。組織學的檢索ヲ行フニ術後三日乃至七日ニ於テハ、其ノ組織ハ尙微細ナル纖維網狀ニ交錯シ略常態ニ近キ觀ヲ呈シ、中ニ纖維素折出著明ニシテ淋巴球多核白血球等ノ浸潤多ク又其ノ死滅セルモノ尠カラズ。斯ノ如キ狀ノ接着セル創面ハ肉芽組織發生シ結締織形成細胞組織球様細胞等ト共ニ淋巴球少數ノ多核白血球著明ニ浸潤シ創ニ接スル部位ハ幼若結締織ヲ構成セントシ、其ノ邊緣部ニアリテハ結締織形成細胞ト共ニ組織球様細胞多ク、破壊セル狀ノ絮片ノ周圍又ハ一端ニ巨態細胞ヲ認ムルモノ稍多シ。術後二十日ニ至レバ、其ノ組織ハ其纖維不規則ナル網狀ノ構造ヲ示セドモ、之ト共ニ軟化崩壞シタル顆粒狀物質ト壞死遊走細胞ノ殘骸ト相混ジテ汚染シ、其邊緣部ニハ淋巴球多核白血球等多ク、化膿性浸潤ノ像ヲ呈セリ。其ノ外側ハ尙幼若ナル結締織形成細胞組織球様細胞淋巴球等ニ富ム肉芽組織ノ壁ヲ作り、此ノ間ニ尙巨態細胞ニヨリテ侵蝕セラレツ、アル狀ノ絮片ヲ認ム。最外層ハ新生結締織胼胝狀ヲナシ増生セル臟器間質組織ト明ニ連レリ。斯ノ如キ狀態ハ稍長ク持續シ五十日ヲ經タルモノニ於テモ尙存在シ、只軟化融解シタルガ如キ狀ノ部分ハ著シク縮小セルヲ見タリ。而シテ八十日乃至九十日ヲ經タルモノニ於テハ壞死細胞及ビ軟化崩壞シタル物質ハ殆ド吸收セラレ、創面ニ新生シタル陳舊結締織層内ニアリテ無構造或ハ僅ニ顆粒狀ヲナセル小絮片散在シ、其所ニ組織球様細胞多ク巨態細胞ヲ成セルモノヲ認ムル事多シ。カ、ルモノ、間ハ結締織纖維ニヨリ縱横ニ交錯區劃セラレ此ノ間ニ淋巴球ノ浸潤尙多シ。(脾臟手術第六例)。例ニ依リテハ、其ハ殆ド吸收セラレ盡シ創面胼胝中ニアリテハ僅ニ強擴大ニヨリ辛ジテ認メ得ル程度ノ小絮片トナリテ巨態細胞ニ蠶食セラル、モノ一二ヲ認ムルニ過ギザルモノアリキ。(肝臟手術第五例)。斯ノ如キ狀ニ對スル反應性炎ノ像ハ肝臟ニ於ケルト脾臟ニ於ケルト其ノ間著明ナル差異ヲ認メズ。只脾臟ニ於テハ遊出スル淋巴球ノ數遙ニ多シ。又此際實質細胞ニ現ハル、變化ハ前章ニ記述セル所ト異ラズ。

之ヲ要スルニ鉄ヲ使用シテ肝臟脾臟ノ出血面ヲ被覆シテ止血ノ目的ハ達シ得レドモ鉄ハ異物トシテ炎症刺戟ヲ與フル事強度ニシテ、強ク單核多核白血球ノ遊走ヲ促シ爲ニ一時化膿性浸潤ヲ惹起シ、組織ノ軟化融解シ漸次吸收セラル、ト共ニ、吸收セラレ難キ物質ノ周圍ニ巨態細胞ノ發現ヲ來シツ、經過シ、術後八十日乃至九十日ニ於テハ極メテ微細ナル絮片ノ少シク殘存スルヲ認メ得ルニ過ギザリキ。

### 第五節 湯葉ヲ以テセル實驗

#### 第一項 序 說

前節同様ノ目的ヲ以テ「ツェルローゼ」ヲ有スル事少ナキ湯葉ヲ試用セリ。湯葉ハ約三十分間煮沸シ、又ハ更ニ六〇%酒精中ニ數日間貯へ、使用時生理的食鹽水ヲ以テ洗滌セリ。

因ニ澤村眞氏<sup>(62)</sup>ニ據レバ、湯葉ハ大豆ヲ水ニ浸シ柔ギタル時、白ニテ碎キテ煮テ濾過シタル濾液ヲ煮沸スル時液面ニ生ジタル「グリシニン」ノ被皮ヲ取リタルモノニシテ、水分二二・八五%、粗蛋白質五一・六〇%、粗脂肪一五・六二%、可溶無窒物六・六五%、粗纖維〇・四六%、灰分二・八二%ヨリ成ルト云フ。

#### 第二項 實驗例記錄

簡明ヲ期センガタメニ全部之ヲ表示スベシ。

第十九表。 湯葉使用肝臟手術例

例 一 第	期 存 生		手術所見	剖 檢 時 所 見	顯 微 鏡 的 所 見
	數	期			
死間時四十二	三	一	出血面指壓止血ノ大サ時間度	癒着臟器	湯葉ノ變化
×	分	第	強 度	手術部外觀	湯葉ハ周邊部緻密中心部稍海綿狀ヲナシ常態ヲ保チ、湯葉ノ下ニ小血腫ヲ認ム。
大網					血腫ハ纖維素折出著明ナリ。湯葉ノ縁ニ沿ヒテ多核白血球淋巴球少シク集積並列ス。
					創面肝細胞ノ壞死アリ。

例一第	殺日三	〇×一	分一	度二第	大綱	葉黃創割 薄ニ密ニ 層ヲ呈シテ アリ。湯淡	シテ中心部ハ粗 造ヲ示ス。一 部ハ崩壊	組織球樣細胞 ヲ遙ニ多敷ナ リ。	著變ナシ。
例二第	殺日二	一×四	強分一	度二第	大綱	破壞湯葉ハ シ。易シ。	湯葉ハ細曲シテ ニ稍大ナル血 腫アリ。破壞 セル。	血腫内纖維素 ヲ抽出シテ明 顯ニシテ其破 壞セル所ヨリ 結締組織形成 セル。	壞死肝細胞ノ 周圍ニ巨態 細胞アリ。
例三第	殺日七	一×四	強分一	度二第	大綱	湯葉前例ト似 ル。着セリ。	示ス事ナキモ 生ジ一部崩壊 セル所アリ。	略同前例。	
例四第	殺日五十二	一×四	強分一	度二第	大綱	湯葉前例ト似 ル。着セリ。	示ス事ナキモ 生ジ一部崩壊 セル所アリ。	略同前例。	
例五第	殺日十六	一×四	強分一	度二第	大綱	湯葉前例ト似 ル。着セリ。	示ス事ナキモ 生ジ一部崩壊 セル所アリ。	略同前例。	
例六第	殺日十九	一×四	分二	度三第	大綱	湯葉前例ト似 ル。着セリ。	示ス事ナキモ 生ジ一部崩壊 セル所アリ。	略同前例。	

第二十表 湯葉使用脾臟手術例

例一第	殺日三	〇×一	分一	度二第	大綱	葉黃創割 薄ニ密ニ 層ヲ呈シテ アリ。湯淡	シテ中心部ハ粗 造ヲ示ス。一 部ハ崩壊	組織球樣細胞 ヲ遙ニ多敷ナ リ。	著變ナシ。
例二第	殺日二	一×四	強分一	度二第	大綱	破壞湯葉ハ シ。易シ。	湯葉ハ細曲シテ ニ稍大ナル血 腫アリ。破壞 セル。	血腫内纖維素 ヲ抽出シテ明 顯ニシテ其破 壞セル所ヨリ 結締組織形成 セル。	壞死肝細胞ノ 周圍ニ巨態 細胞アリ。
例三第	殺日七	一×四	強分一	度二第	大綱	湯葉前例ト似 ル。着セリ。	示ス事ナキモ 生ジ一部崩壊 セル所アリ。	略同前例。	
例四第	殺日五十二	一×四	強分一	度二第	大綱	湯葉前例ト似 ル。着セリ。	示ス事ナキモ 生ジ一部崩壊 セル所アリ。	略同前例。	
例五第	殺日十六	一×四	強分一	度二第	大綱	湯葉前例ト似 ル。着セリ。	示ス事ナキモ 生ジ一部崩壊 セル所アリ。	略同前例。	
例六第	殺日十九	一×四	分二	度三第	大綱	湯葉前例ト似 ル。着セリ。	示ス事ナキモ 生ジ一部崩壊 セル所アリ。	略同前例。	

手術所見 顕微鏡的所見

手術所見 顕微鏡的所見



例二第	例三第	例四第	例五第	例六第
殺日七	殺日十二	死日四十四	殺日十六	殺日十九
○ × 一	○ × 一	○ × 二	○ × 一	○ × 一
弱分一	強分一	分一	弱分一	分一
度二第	度二第	度二第	度二第	度二第
大網	大網	大網	大網	大網
湯葉ハ尙灰白色ヲナシ創ニ密着シ表面膜様物ニ被ハル。	直視不能。創面ヲ灰シテ創ニ接シ灰白色湯葉ノ薄層アリ。	創面ヲ檢シテ創面ノ瘻痕中淡黄色ノ一小點狀ノ部ヲ認メ得ル。	結合系創部ニ粗糝ニ殘レドモ湯葉ハ之ヲ認メラズ。	略同前。
甚ダシク破壊セラル。大ナル顆粒狀ヲナシ。中ノ空洞ヲ生セル所アリ。テ不規則ニ散在ス。	湯葉破壊セラレ、無構造不正ノ輪廓ヲ現ハシ又顆粒狀ヲナス。縁鋸狀ヲナス。	全ク崩壊シ不正形ノ絮片トナリテ創面膀胱中ニ散在ス。	略同前。中ニハ微細ナル顆粒ニ崩壞セルモノアリ。	全ク吸收セラレテ何レニモ之ヲ認メズ。
創面未結締織ニヨリ境サル肉芽組織ニ移行ス。此所ニ淋巴球ト共ニ結締織内ニ淋巴球多シ。湯葉ノ一端ニ巨核多シ。崩壞セル湯葉ノ絮片ノ一端ニ巨核多シ。湯葉ノ周圍ニハ淋巴球多シ。湯葉ノ周圍ニハ淋巴球多シ。湯葉ノ周圍ニハ淋巴球多シ。	創面大網癒着面幼若結締織ニ被ハレ其内部ニ湯葉ノ破片ハ肉芽組織中ニ埋没ス。結締織形成細胞組織球細胞ト共ニ淋巴球多シ。湯葉ノ周圍ニハ淋巴球少シ。其内部ニ巨核細胞ヲ認ム。	創面膀胱ニ被ハル。此ノ中ニ埋没セル湯葉細球様細胞多ク顆粒狀物ヲ食シ又巨核細胞散在シ多核白血球ヲ少シク認ム。	略同前。顆粒狀物ノ組織球様細胞ニ食食セラレ又巨核細胞ノ湯葉絮片ヲ食食セルモノ稍多シ。多核白血球ハ殆ド認メラズ。淋巴球疎ニ散在ス。	創ハ被膜及ビ脾柱ト連レル結締織ニ被ハレ其ノ中ニ淋巴球疎ニ散在スルノミ。
著變ナシ。	淋巴球集團ヲナセル所アレドモ未濾胞ノ觀ヲ呈セズ。	著變ナシ。	著變ナシ。	著變ナシ。

第二十一表 湯葉使用腎臟手術例

例一第	數	例
殺日七	期存生	
一 × 一	手術所見	
弱分三	顯微鏡的所見	
度三第	手術時所見	
小腸 脂肪 腎周 臟器	癒着 手術部外觀	湯葉ノ變化
ニ膨隆ス。	稍大ナル血腫ヲ生ジ湯葉ハ著明ニ膨隆ス。	創面幼若結締織ニ被ハル。血腫ハ纖維素性ニ變ジ、中ニ淋巴球多核白血球等多ク核崩壞セルモノ多シ。湯葉ノ周圍ニハ淋巴球多核白血球集簇シ之ヲ侵蝕セリ。
	迂曲シ諸所斷裂ス。大部ハ尙常態ヲ現ハセ一部ハ全ク崩壞ス。	臟器創面湯葉内外ニ於ケル反應性變化
		手術臟器變化

例 二 第	例 三 第	例 四 第
死日五十二	殺日十六	殺日十九
一 × 五	一 × 五	一 × 五
強 分 三	分 三	強 分 二
度 三 第	度 三 第	度 三 第
脂圍腎大網 肪周網	大網	大網
湯葉ハ淡黄灰白 色ノ一塊トナリ テ稍厚キ膜様物 ニ包マレテ創ニ 密着ス。	創ハ癩痕性治癒 ヲ營ミ肉眼的ニ 何レニモ湯葉ヲ 認メズ。	略同前。
破壊セル程度前ヨリ強キ モ尙略一列ヲナシテ明ニ 殘存ス。縁鋸齒狀ヲナス。	甚シク崩壊シ不正形ノ小 裂片トナリ又創面肝中ニ 聚簇セルモノ一二ヶ所ヲ 認ム。	創面癩痕中ニアリテ全ク 顆粒狀ニ崩壊シ又極メテ 微細ナル裂片トシテ僅ニ 痕跡ヲ止ム。
皮質創ハ幼若結締織ニ被ハレ。外側ハ肉芽 組織ノ像ヲ現ハシ結締織形成細胞組織球様 細胞淋巴球多ク。之ト湯葉ノ層トノ間ハ淋 巴球多核白血球浸潤著明ナル所アリ。死滅 セルモノ多シ。湯葉ノ縁ハ淋巴球多核白血 球集簇列シ侵蝕シツクアリ。	創面稍厚キ癩痕ニ被ハレ其内多ニ湯葉ノ裂 片ヲ藏セル所ハ結締織形成細胞疎ニ交錯シ 此ノ間ヨリ湯葉ノ周圍其内部ニ組織球様細 胞多ク巨態細胞多シ。又中ニ顆粒狀物ヲ食 食セルモノアリ。淋巴球浸潤シ多核白血球 少シク存ス。	創面癩痕ニ被ハル。湯葉ノ痕跡ヲナシテ殘 レル所ニ淋巴球疎ニ散在シ組織球様細胞ハ 帶黄色ノ顆粒ヲ食シ又一二巨態細胞ヲ食 シテ湯葉ヲ食セルモノアリ。核多白 血球ハ之ヲ認メズ。
楔狀梗塞竈ト健常部トノ 間ハ幼若結締織ニ區割セ ラル。	楔狀梗塞竈ハ細狹ナル癩 痕ト化セリ。	皮質ニテ切斷セラレ細尿 管上皮絲體體萎縮アリ。

第三項 實驗成績ノ概要

以上十六例ノ實驗ニ依リテ收メ得タル結果ヲ觀ルニ、前記ノ如ク所置シタル湯葉一葉乃至二葉ヲ以テ肝臟脾臟並ニ腎臟ニ作りタル平滑ナル出血面ヲ被覆シテ止血ヲ企テ總テ其ノ目的ヲ達シ、術後早期ニ檢シテ著明ナル後出血ヲ見タルモノ無カリキ。湯葉ヲ煮沸シ又ハ更ニ酒精中ニ浸シ食鹽水ヲ以テ洗滌シタルモノハ、手術時殆ド下床ニ粘着スル事ナク、又其質脆弱ニシテ固定スルニ動モスレバ破壊セントシ、且血液湯葉ノ下ニ滯溜シ又創面ヨリ浸出シ、肝臟脾臟ニ於テハ約一分、腎臟ニ於テハ約三分内外綿紗ヲ以テ輕壓ヲ加ヘテ始メテ止血セリ。即假ニ設ケタル止血ノ標準ニ照セバ肝臟及ビ脾臟出血面ヲ被ヒタル時ハ第二度、腎臟出血面ヲ被覆シタルモノハ第三度ノ止血ト謂フヲ得ベシ。剖檢スルニ手術部ハ總テ大網ノ癒着ヲ蒙ムリ、此ノ外肝臟ニ在リテハ往々其隣葉或ハ前腹壁腹膜ト又腎臟ニ於テハ一例小腸トノ間ニ癒着セルモノアリキ。術後早期ニアリテハ湯葉ハ甚ダ脆キ物質トシテ露出シ、割面ヲ檢シテ創ニ密着シ又創面トノ間ニ多少ノ血腫ヲ挾ンデ尙明ニ之ヲ認メ得タレドモ、二十日乃至二十五日ヲ經ルニ及ベバ、湯葉ハ稍厚キ囊狀ヲナセル膜様物ニ被ハレ創面亦

稍厚キ肝臓ヲ生ジ中ニ一葉ニ展開スル事ナク寧ロ相混ジテ一塊トナリテ淡黄灰白色ヲ呈シ、麩ヲ使用シタル時ト其ノ外觀酷似セリ。六十日以上ヲ經タルモノハ創ハ全ク癩痕性治癒ヲ營ミ、湯葉ハ之ヲ肉眼的ニ殆ド識別シ難キモノ多シ。組織學的檢索ヲ行フニ、術後二十四時間ニシテ檢シタルモノハ、湯葉ハ略常態ヲ存シ、周邊部ハ其質少シク緻密ナレドモ中心部ハ稍海綿狀ヲナセル所アリ又一様ニ無構造ノ平板トナレル所アリテ明ニ連續シ、其創接着面ニ多核白血球淋巴球等羅列セルヲ認メ、三日乃至七日ヲ經タルモノハ湯葉ハ諸所破壞セラレテ斷裂シ、其ノ周縁ニ沿ヒテ多核白血球淋巴球等集簇並列シ、湯葉ノ縁ハ之ニ依リテ咬破セラレタルガ如クニ鋸齒狀ヲ呈シ、一部罅裂ヲ通ジテ内部ニ侵入セラレツ、アリ。脾臓手術第二例ハ湯葉ノ破壞ノ程度強ク從ツテ内部ニ侵入セル白血球亦多カリキ。湯葉ノ下ニ生ジタル血腫ハ纖維素ノ折出著明ニシテ中ニ多核白血球淋巴球等ノ遊出スルモノ甚ダ多ク、湯葉ノ縁ニ集簇セルモノト共ニ核崩壞シテ死滅セルモノ尠カラズ。創面ニハ肉芽組織發生シ結締織形成細胞増生著明ニシテ多核白血球淋巴球ト共ニ組織球樣細胞亦多シ。二十日乃至二十五日ヲ經レバ創面稍肥厚シタル結締織層ニ被ハレ、湯葉ハ甚ダシク破壞セラレテ一層ヲナサズ相混ジテ不規則ニ配列シ、其間ニ肉芽組織侵入シ、此所ニ於テハ結締織形成細胞粗鬆ニ配列シ此ノ間ニ淋巴球組織球樣細胞多シ湯葉ノ縁ハ尙淋巴球多核白血球等ノ侵襲ヲ蒙ムレリ。又湯葉ノ全ク破壞セラレタル無構造ノ絮片肉芽組織中ニ點在シ其一端ニ巨態細胞ヲ生ゼルモノアリ。肝臓ヲ手術シテ六十日ヲ經タルモノ(肝臓手術第五例)ハ一部ニ尙斯ノ如キ像ヲ認メタレドモ、脾臓ヲ手術シテ四十四日、腎臓ヲ手術シテ六十日ヲ經過セルモノニアリテハ、創ハ全ク肝臓ニ被ハレ、湯葉ハ甚ダシク破壞シ盡シ、全ク顆粒狀ニ崩壞セルモノ、不正ノ輪廓ヲ示セル無構造ノ絮片トナレルモノ、或ハ周圍顆粒狀ヲナシ内部ニ不規則ナル輪廓ヲナシテ稍緻密ナル構造ヲ示セルモノ等相混ジテ創面ノ肝臓中ニ埋沒シ、其周圍ヨリ其間ニ幼若結締織侵入シ組織球樣細胞多ク、湯葉ノ絮片ノ一端ニ巨態細胞ヲナシ、又崩壞セル湯葉ノ細末ヲ貪食シタルガ如ク原形質中ニ微細顆粒ヲ有セルモノアリ。淋巴球ハ減少スレドモ尙此ノ間ニ著明ニ浸潤シ、多核白血球ハ著シク減少セリ。肝臓手術第五例ニ於テモ一部ニ之ト同様ノ像ヲ認メタリ。術後九十日ニシテ檢シタルモノハ湯葉ハ殆ド全ク吸收セラレ、肝臓並ニ

腎臟手術例ニ於テハ、創面一生活タル肝臓中ニアリテ崩壊シ盡シタル湯葉ノ極メテ小ナル絮片ノ巨態細胞ニ蠶食セラレツ、アルモノ二三ヲ認メ、尙此ノ附近ニ組織球樣細胞ノ原形質内ニ微細ナル顆粒ヲ認メ得ルモノアリテ其ノ貪食セラレタルニ非ザルカヲ想像セシムルモノヲ少シク證明スルニ過ギズ。此所ニ淋巴球疎ニ散在シ多核白血球ハ全ク消失セリ。脾臟ヲ手術シテ九十日ヲ經タルモノハ何レニモ湯葉ノ痕跡ヲダモ認ムル事能ハザリキ。斯ノ如キ變化ハ肝臟脾臟腎臟ニ依リ著明ナル差異ヲ認メズ、只脾臟ニアリテハ淋巴球ノ遊出セルモノ多シ。臟器實質細胞ニ現ハル、變化ニ至リテハ爾餘實驗例ト殆ド同様ナリ。

之ヲ要スルニ、湯葉ヲ使用シ家兔肝臟脾臟並ニ腎臟出血面ヲ被ヒテ止血ノ効ハ奏シ得レドモ其質脆弱ニシテ少シク破壊シ易ク、組織學的檢索ノ結果湯葉ハ炎性刺戟ヲ與フル事強ク、一時其ノ周圍ニ化膿性浸潤ヲ招來シ、漸次崩壊スルト共ニ約九十日ニシテ吸收セラレ盡スヲ知レリ。

## 第六節 本章實驗成績ノ總括

腸壁膀胱壁死組織、海綿、眞綿、麩、及ビ湯葉ヲ使用シ家兔腹部實質性臟器ノ出血面ヲ被覆シテ總テ止血ノ目的ヲ達セリ。然レドモ手術時操作ノ難易、止血狀態ノ良否、又異物トシテ與フル炎性刺戟ノ強弱等ニ於テ多少ノ差異ヲ認ム。腸壁膀胱壁死組織ハ手術ノ操作簡單ニシテ、出血面ヲ被覆固定スル時其ノ下ニ血腫ヲ生ジ、血液創緣ヨリ流出スレドモ短時間綿紗ヲ以テ壓迫シテ確實ニ止血シ、海綿眞綿麩ノ如キ海綿樣構造ヲ有スルモノハ手術時ノ操作ハ容易ナレドモ、血液其ノ組織内ニ浸入シ更ニ外部ニ浸出シ綿紗ヲ以テ輕壓ヲ加ヘテ失血ヲ節約スルノ要ヲ見、此際其實ノ密ナルニ從ツテ止血成績良好ナリ。湯葉ハ其質脆弱ニシテ手術時破壞シ易ク、他ニ比シテ操作ニ困難ヲ感ズル事多シ。剖檢時手術部ハ總テ大綱ノ癒着ヲ蒙ムリ、往々隣接臟器ノ癒着ヲ來シ、此ノ點ハ使用セシ材料ニ依リテ著明ナル差異アリト認メラレズ。組織學的檢索ニ依レバ、腸壁膀胱壁死組織、海綿、眞綿總テ創面乃至其ノ周圍ニ炎性刺戟ヲ及ボシテ所謂無菌性異物性增殖性炎ノ定型的ナル像ノ下ニ經過シ、上述大ノモノヲ使用シタル時ハ約八十日乃至九十日ニシテ吸收セラル、モノ多ク

創ハ稍厚キ肝胝ヲ生ジテ治癒ス。只眞綿ハ其ノ吸收セラル、事極メテ遅シ。何レモ生活組織移植時ニ比シ病竈ニ現ハル、炎症ノ像遙ニ強度ニシテ、巨態細胞ノ出現スルモノ極メテ多シ。蓋シ巨態細胞ノ出現ハ吸收セラレ難キ異物ノ存在ニ基クニ由ル事明ナリ。而シテ同ジク動物性材料ヲ使用シタルモノ、中ニアリテハ死組織ヲ使用シタル時炎症ノ像稍輕微ナリキ。鉄湯葉ノ如キ植物性物質ハ炎症刺戟ヲ與フル事遙ニ強ク、從ツテ多核白血球淋巴球等ノ遊走シ來ル事多クシテ其周圍ニ集簇シ或ハ其ノ内部ニ侵入シテ此所ニ化膿性浸潤ノ像ヲ呈シ、比較的軟弱ニシテ融解シ崩壞シ易キ植物性物質ノ軟化崩壞スルト共ニ漸次吸收セラレ盡シテ、前述大ノモノヲ使用シタル時ハ約八十日乃至九十日ニシテ、創面肝胝ヲ生ジ治癒スルヲ見タリ。而シテ鉄ヲ使用シタル時ハ全經過ヲ通ジテ湯葉ヲ使用シタル時ニ比シテ巨態細胞ノ出現スルモノ多シ。之歟ハ之ヲ構成セル纖維湯葉ノ一樣ニ略同質性ニシテ軟キモノニ比シテ吸收セラレ難キニ起因スベシ。斯ク植物性物質ヲ使用スル時、其内部或ハ其緣ニ沿ヒテ一時化膿性浸潤ヲ起セドモ其周圍ニ現ハレ來ル増殖性炎ノ像ハ動物性物質ヲ使用シタル時ト相近似セリ。只巨態細胞ヲ認ムル事少ナシ。而シテ之等異物ヲ使用スルモノ、臟器實質細胞ニ現ハル、變化ハ生活組織移植時ニ於ケルト著明ナル差異ヲ認メズ。

#### 第四章 諸種組織片移植ニ依ル止血作用ニ就キテ

##### 第一節 序 說

無莖の生活組織片ヲ移植シテ實質性臟器ノ止血ヲ實驗シ、其ノ止血作用ヲ觀察シテ諸家說ヲナスモノ多シト雖見解全ク一致スル所ナシ。Petroff 氏<sup>(1)</sup>(一九一三)及ビ Djuel 氏<sup>(2)</sup>(一九一三)ハ所有ユル組織ハ總テ血栓形成素ヲ含有シ、臨床的應用ニ際シテモ筋肉、筋膜、大網皆器械的作用ニ止ラズシテ凝固促進作用ヲ現ハスモノナリトシ、Opokin 及ビ Schanoff 氏<sup>(3)</sup>(一九一三)ハ肺臟、筋肉、肝臟ノ浸出液ヲ以テ其ノ血栓形成素ノ量ヲ比較シ、筋組織ノ肺臟ニ次ギテ凝固促進性ニ富メルヲ證シ、止血法トシテ筋組織ヲ應用スルハ大ナル生物化學的興味ニ價スト云ヒ、Elliott 氏<sup>(4)</sup>(一九一三)ハ主トシテ脂肪組織ヲ以テ止血ヲ實驗シ、其優秀ナル止血作用ヲ能ク下床ニ粘着スルノ性ニ歸シ、更ニ脂肪、筋膜、大網、筋肉組織ノ食

鹽水浸出液ヲ以テ試験管内ニ於ケル血液凝固促進作用ヲ檢シ、四種殆ド同様ナル成績ヲ得、生活組織移植ニ依ル止血ノ實際ノ結果ハ試験管内ニ於ケル此ノ作用ニ依リテ説明セラルベシト云ヒ、生物化學的作用ヲ主ナル要約ナリト推斷セリ。此ノ外 *Morse* 氏<sup>(21)</sup> (一九一三) *Poljanec* 氏<sup>(22)</sup> (一九一四) ハ大綱移植ヲ行ヒテ、其止血ハ單ナル器械的作用ニ因ルニ止マラズシテ血液ノ凝固ヲ促進スル酸酵素的作用アルニ基ク事ヲ否定スル能ハズトナシ、又 *MacVicar* 氏<sup>(23)</sup> (一九一四) ハ各組織ノ血栓形成素量ハ不明ナレドモ血液ヲ含ム事多キ筋組織ハ從ツテ血栓形成素ヲ分泌スル事多カルベク、筋組織ノ能ク下床ニ粘着スルハ此ノ性質ニ基ヅクガ爲ナルベシト言ヘリ。又 *Horsley* 氏<sup>(24)</sup> (一九一四) ハ筋組織ヲ使用シテ腦、肝臟其他ノ軟弱ナル組織ノ出血面ヲ被ヒ、十五乃至二十秒輕壓ヲ加ヘテ能ク粘着スル事實ヲ認め、猫及ビ犬ノ動脈ニ就キテ實驗ヲ行ヒ、粘着セル筋組織ハ六十乃至八十耗水銀柱ノ血壓ニ堪ヘ得ベキヲ知り、更ニ筋組織中ノ血栓形成素ノ作用スル程度ヲ知ラントシテ攝氏百度ニ五分間煮沸シタル筋肉片ヲ用ヒテ止血ヲ實驗シ、其ノ止血の效果ノ貧弱ナルヲ觀テ、熱ニ依リテ凝固シタル筋組織ノ粘着力ノ消失シタルニ因ルベシト云ヘリ。

然レドモ *Tricka* 氏<sup>(25)</sup> (一九一三) ハ筋肉組織ノ血栓形成素ヲ有スルハ明ナレドモ、器械的粘着力ガ止血ノ一要素タルヲ否定セラレズトシ、*Polenoff* 及ビ *Ladysin* 氏<sup>(26)</sup> (一九一三) ハ脂肪組織ガ血液ヲ有スル事少ク從ツテ又血栓形成素ヲ含有スル事少ナキニ係ラズ尙他ノ組織ト同ジク良好ナル止血作用ヲ現ハスヲ理由トシテ、生活組織移植ニ依ル止血ニ際シテ果シテ血栓形成素ガ其ノ主ナル要約ナルヤ疑問ナリト云ヒ、*Trickoff* 氏<sup>(26)</sup> (一九一三) ハ筋組織ヲ以テ肝出血面ヲ被覆スルモ每常其ノ接着面ニ凝血層ヲ認め、筋組織ガ出血セル血管ニ對シテ直接ニ生物化學的作用ヲ現ハスモノト思考スルヲ得ズト云ヒテ其ノ止血ヲ器械的作用ニ歸シ、*Bereszewsky* 氏<sup>(27)</sup> (一九一四) 亦大綱組織ヲ以テ實驗シテ *Chroleff* 氏ト略同様ナル理由ノ下ニ其ノ止血ヲ器械的ニ説明セリ。大河内氏<sup>(28)</sup> (一九一四) ハ出血面ヲ被覆スル組織片ノ厚徑ノ大ナルニ從ヒテ止血ヲ來ス事敏速ニシテ完全ナル事實ヲ認め、生活組織移植ニ依ル止血ガ生物化學的作用ニ基ヅクモノナラバ、出血面ヲ被覆シタルモノ、表面積ニ比例シテ其ノ強弱ノ度ヲ異ニスベク、厚サニ直接關係セザルベシト云ヒテ、其ノ止血ヲ主トシテ

器械的作用ニ歸シ血栓形成素ノ排出ニ因ル止血作用ハ遙ニ後影ニ立ツモノナリト推斷セリ。Philipowicz 氏<sup>(88)</sup>(一九一五)ハ生活組織移植ニ依ル止血ハ器械的及ビ化學的作用ノ二要素ヨリ成リ、骨乃至ハ頭蓋ニ圍繞セラレタル腦髓ノ如キモノニ於テハ壓迫ニヨル純器械的作用ヲ主トシ、浮動シ易ク破壊シ易キ肝臟ノ如キモノニ在リテハ主トシテ粘着シテ化學的ニ作用スルモノナルベシト言ヘリ。又桑原氏<sup>(40)</sup>(一九一九)ハ筋肉及ビ大綱ノ遊離片ヲ以テ心臟刺創ヲ栓塞止血シ、其ノ止血機制ヲ二段ニ分テテ觀察シ、止血ノ第一歩ハ器械的ニ創ヲ栓塞スル器械的作用ニ基ケドモ、一度下床面ト組織片ト相接スル機會ヲ捉フルニ至レバ、溢血乃至纖維素物質ノ凝結力ト相俟ツテ組織片ノ生理化學的作用ニ因ツテ下床ト緊密ナル連合ヲ締結スル事ヲ否定スル能ハズト云ヒ、此際筋肉組織ノ生理化學的作用ハ注目ニ價スルモ大綱ノ該作用ハ至ツテ貧弱ナルガ如シトナセリ。

諸家ノ説夫レ斯ノ如ク區々ナリト雖、之ヲ總括スレバ生活組織移植ニ依ル止血作用ヲ以テ、一ハ生物化學的作用ニ重キヲ置キ、一ハ器械的作用ヲ主ナリトシ、一ハ其兩者ノ共同作用ニ因ルトナスノ三ニ分ツ事ヲ得ベシ。

今筋肉、筋膜、大綱、脂肪ノ遊離組織ノ止血作用ヲ觀ルニ當リ、之等四種組織ノ外諸種異物浸出液ノ血管外血液凝固時間ニ及ボス影響ヲ觀察シテ之ヲ比較シ、更ニ手術時ノ止血狀態ヨリ考察シ、又手術時ノ止血成績ト試験管内ニ於ケル凝固時間ノ遲速トヲ參照シテ、以テ其ノ止血作用ノ本體ヲ豫想セントスル又興味ナキ事ニ非ザルベシ。

## 第二節 諸種組織片浸出液ノ血管外血液凝固時間ニ及ボス影響

### 第一項 實驗材料並ニ實驗方法

生活組織片ハ總テ家兔ノ組織ヲ使用セリ。筋肉片ハ筋膜脂肪ヲ含マシメズ、大綱ハ可及的脂肪ヲ含ム事少ナキモノヲ選ビ、脂肪組織ハ腎臟周圍ヨリ之ヲ取り、筋膜ハ全ク筋組織ヲ附着セシムル事ナク之ヲ切取シ、手術時ノ止血ノ狀態ト比較スルヲ目的ノ一トシタルガ故ニ特ニ驅血セザル家兔組織ヲ使用セリ。止血材料トシテ使用シタル異物ハ對照ノ目的ニ總テ之ヲ使用シ、豫メ手術時ト同様ナル所置ヲ施セリ。何レモ三倍量ノ生理的食鹽水ヲ以テ浸出シ、十五時間氷室中ニ貯ヘ、



遠心器ニ裝置シテ其ノ上澄ヲ取り更ニ之ヲ濾過シテ得タル濾液ヲ實驗ニ供シ、更ニ筋肉、筋膜、大網、脂肪、四種組織ヲ食鹽水ヲ以テ浸出シタル殘滓一定量ヲ十倍量ノ「エーテル」ヲ以テ十六時間浸出シ、陰壓裝置ノ下ニ「エーテル」ヲ除去シテ得タルモノヲ五%生理的食鹽水「エムルジョン」トナシテ實驗ニ供セリ。可檢血液ハ家兎血液ヲ使用セリ。

血液凝固時間測定法トシテ Morawitz 及 Berich 氏ノ硝子皿法ヲ採用シ、此際使用セル同形同大ノ硝子皿及ビ他ノ硝子器具ハ總テ豫メ曹達水及ビ水ニテ、次デ「アルコール」及ビ「エーテル」ニテ清淨シ、全ク乾燥セシメタリ。採血家兎ハ中等大成家兎ヲ使用シ、早朝ヨリ絶食セシメ置キ、頸動脈ヨリ血液ヲ採取セリ。卽頸動脈ヲ露出シ、上記ノ如ク清淨乾燥セシメタル二十瓦注射器及ビ針ノ内面ニ極メテ薄ク流動「バラフィン」ヲ塗リタルモノヲ以テ徐々ニ血液ヲ吸引シ、豫メ可檢浸出液〇・五cc宛ヲ容レ用意シタル硝子皿中ニ、注射器ヨリ針ヲ取外シテ、手早く一〇cc宛ノ血液ヲ移シ、皿ヲ廻轉シテヨク液ト混合セシメ、各種可檢浸出液ヲ以テ同一家兎ヨリ採取セル血液ニ就キテ同時ニ觀察比較セリ。蓋シ四種ノ生活組織及ビ異物浸出液ノ血液凝固時間ニ及ボス影響ヲ比較スルヲ目的ノ一トシタルガ故ニ此ノ方法ニ據リ、又手術時ノ止血狀態ト對照スルヲ目的ノ一トシタルガ故ニ何等ノ處置ヲ施サル血液ヲ使用セリ。對照トシテ、生理的食鹽水〇・五ccニ血液一〇ccヲ加ヘタルモノ及ビ血液ノミ一・五ccヲ容レタルモノヲ以テ同時ニ比較セリ。

斯ノ如クニシテ攝氏二十一度ノ電氣孵籠中ニテ一定濕度ノ下ニ實驗シ、試験室ハ「ストープ」ノ調節ニヨリ攝氏二十度乃至二十一度ニ温メ、電氣孵籠ノ戸ノ開閉ニ由リテ急激ナル變化ナカラシムルヲ期セリ。實驗中約一分乃至二分毎ニ戸ヲ開キテ硝子皿ヲ少シク動カシ、血液ノ表面凝固シテ皿ヲ傾クルモ形ヲ變ゼザル時ヲ以テ凝固ノ終末トセリ。

## 第二項 實驗成績

各種材料ノ食鹽水浸出液ヲ加ヘテ得タル血液凝固時間ヲ表示スレバ左ノ如シ。

第二十一表。食鹽水浸出液ヲ加ヘテ檢シタル血液凝固時間



筋膜	五・〇瓦	〇・二五 cc	同上
大網	二・〇瓦	〇・六五 cc	帶黄灰白色半透明油狀液
脂肪	五・〇瓦	三・〇 cc	白色混濁セル濃厚油狀液

得タル抽出物ヲ以テ五%生理的食鹽水「エムルジョン」ヲ作り、其ノ血液凝固時間ニ及ボス影響ヲ觀察比較シテ左表ノ結果ヲ得タリ。

第二十四表。生活組織食鹽水浸出液薄「エーナル」抽出物食鹽水「エムルジョン」ヲ加ヘテ檢ソタル血液凝固時間

社種	食鹽水 (對照)	大網	筋膜	筋肉	脂肪	(對照)	操作時間	血液採取
エムルジョン量 (cc)	0.5	0.5	0.5	0.5	0.5	0		
順序	1	2	3	4	5	6		
血液量 (cc)	1	1	1	1	1	1.5		
I	24:35//	17:20//	17:55//	18:45//	13:15//	22:30//	50//	30//
II	32:30//	25:20//	23:45//	24:40//	21:45//	32:35//	45//	20//
III	35:15//	28:15//	24:47//	29//	16:50//	35//	46//	20//
回数	5	5	5	5	5	5		

第三項 實驗成績ノ概要

前項實驗成績ヲ總括スレバ大要左ノ如シ。

一、第三章ノ實驗ニ於テ止血ノ目的ニ使用シタル異物ノ生理的食鹽水浸出液ハ總テ血液凝固時間ヲ短縮セズ。只湯葉ヲ浸出シタル液ハ他ニ比シテ凝固時間ヲ短縮シタルガ如ク見ユルモ、該液ハ甚ダシク混濁シテ之ヲ濾過スルモ水様透明ノ液ヲ得ラレズ、止ムヲ得ズ之ヲ使用シタルモノニシテ、直チニ之ヲ以テ凝固促進作用ヲ有スト認ムル事ヲ得ズ。

二、第二章ノ實驗ニ於テ止血ニ使用シタル四種生活組織ノ生理的食鹽水浸出液ハ著明ナル血液凝固促進作用ヲ有シ、四種組織ノ間ニ著明ナル差異ヲ認ムル事能ハズ。然レドモ脂肪組織ノ浸出液ハ此ノ作用稍少シク強キガ如ク、脂肪ヲ含ム事極メテ少ナキ大綱組織ノ浸出液ハ他ニ比シテ此ノ作用稍弱キガ如シ。

三、上記四種生活組織ヲ食鹽水ニテ浸出シタル殘滓一定量中ニハ「エーテル」ニ移行スベキ物質アリテ、其量脂肪組織ニ最多ク、大綱之ニ次ギ筋肉筋膜組織中ニハ稍少ナシ。

四、上記四種生活組織ヲ食鹽水ニテ浸出シタル殘滓一定量ヲ「エーテル」ニテ抽出シタル物質ノ生理的食鹽水「エムルジオン」ハ血液凝固促進性ヲ有シ、四種ノ間著明ナル差異ナキモ只脂肪組織ノ夫ニ於テハ其性稍強キガ如シ。

### 第三節 考 按

前節實驗ニ依リテ手術時ト同様ニ處置シタル上記各種ノ死組織乃至異物ニ血液凝固促進性ヲ缺如スルハ殆ド確實ナル事實ナリ。之ヲ以テ觀レバ海綿真綿狀ノ如キ海綿樣構造ヲ有スル異物ヲ以テ實質性出血面ヲ被覆スル時、流出スル大ナル血流ハ多數ノ小血流ニ分タレ更ニ外部ニ浸出スレドモ、其間ニ海綿狀ヲナセル異物ト相接觸シテ血液ノ凝固ヲ早メ其凝固スルト共ニ止血スルモノニシテ、從ツテ血流ニ對スル摩擦面ノ多キニ從ツテ止血ヲ來ス事敏速ナリ。腸壁膀胱壁死組織又ハ湯葉ノ如キヲ使用スル時ハ、創ヲ被ヒテ之ニ依リテ直接ニ出血セル血管斷面ヲ閉塞スルカ又ハ其ノ下ニ滯溜セシ血液ノ凝固スルト共ニ凝血ニ依リテ出血面ハ被覆閉鎖セラレテ止血スルニ至ルモノニシテ、其ノ止血機轉ハ純然タル器械的作用ニ基ヅクモノト謂フベシ。然ラバ諸學者ノ問題トスル生活組織移植時ニ於ケル止血機轉ハ果シテ如何。上來述べ來リタル所ニ依テ略明ナルガ如ク、手術時止血ヲ來ス事最容易ニシテ、敏速ナルハ筋組織ニシテ、脂肪組織及ビ筋膜之ニ次ギ、脂肪ヲ有スル事僅少ナル大綱ハ最劣レリ。今之ヲ血液凝固試驗ノ結果ト對比スレバ、之等四種組織片食鹽水浸出液ノ凝固時間短縮度ハ、脂肪少ナキ大綱ニ於テ稍劣レルガ如キモ、四種ノ間著明ナル差異ヲ認ムル事能ハズ、又其殘滓一定量ノ「エーテル」抽出物食鹽水「エムルジオン」ヲ以テ檢シテ脂肪組織ノ夫ニ於テ稍優レルガ如キモ、之亦四種ノ間著明ナ

ル差異ヲ認メズ。其結果手術時ノ止血狀態ノ良否ト全然平行一致スル所ナシ。又試験管内ニテ其浸出液ガ著明ナル凝固促進性ヲ現ハセル生組織ト、全ク之ヲ缺如セル諸種異物トノ間ニ、止血ノ良否ニ多少ノ差等アレドモ、凝固試験ニ於テ認め得ルガ如キ大ナル差異ヲ發見セズ。異物ヲ以テ、然モ海綿様構造ヲ有セズ從ツテ血流ニ對スル摩擦面ヲ有スル事少ナキ物ヲ以テシテ完全ニシテ充分ナル止血ヲ招來スル事ヲ得、場合ニ依リテハ、其質脆弱ニシテ浮動シ易キ大網ノ如キニ比シテ反ツテ止血良好ナルノ感ヲ懷カシムル事アリ。更ニ手術時何レノ組織タルヲ問ハズ厚徑ノ大ナルニ從ヒテ止血ヲ來ス事敏速ニシテ、殊ニ脂肪大網ノ如ク其質均等ヲ缺クモノニ於テ特ニ其然ルヲ認め、一般ニ凝固促進性物質ノ豊富ナル生活組織ニアリテモ少シク強キ出血ニ際シテハ縫合固定シタル後更ニ指壓ヲ加ヘテ其下床ト密着スルヲ幫助スルノ必要ヲ見ル事多シ。斯ノ如キ事實ハ明ニ生組織移植時ニ於ケル止血機轉ガ出血面ヲ被覆スル器械的作用ヲ以テ其最大要約トナシ、生物化學的作用ガ此際重大ナル意義ナキ明ナル證據ト云ハザルベカラズ。然レドモ生組織ハ之ヲ食鹽水ニ浸シテ濕潤シタル儘使用スル時ハ、然ラザル時ニ比シテ其止血狀態劣等ナルモ異物ニ於テハ斯ノ如キ關係著明ナラズ。且生組織移植時ニハ異物ニ於テ味フベカラザル一種微妙ナル粘着性ノ存シテ、手術時創縁ヨリ血液流出スレドモ多ク須臾ニシテ血液凝固スルト共ニ止血シ組織ハ早く下床ト密着スルノ事實アルハ蓋シ之ヲ看過スル事能ハズ。又其水浸液ガ血液凝固促進性ニ於テ他組織ニ比シテ稍劣レルガ如キ大網組織ガ、手術時亦他ニ比シテ斯ノ妙味ノ多少缺クル處アルハ、一ハ其容積重量ノ他ニ比シテ輕ク且浮動シ易キ其性狀ニ起因スル所アルベキモ、此ノ生物化學的作用ノ弱キ亦其一因タラザルヲ保シ難シト云フベシ。

依是觀之、實質性臟器ノ止血ハ何等凝固促進性物質ヲ含有スル事ナキモノヲ以テ尙充分其目的ヲ達成シ得ベク、且生組織移植ニ依ル止血機轉ノ最大要約ハ其ノ創ヲ被覆スル器械的作用ニ在リト雖、此際其ノ表面ニ於ケル組織液中ノ凝固促進性物質ガ其生物化學的作用ヲ發揮シテ移植組織下ニ滯溜セシ血液ノ凝固ヲ早メ、速ニ血管斷面ヲ閉塞シ、血液ノ創縁ヨリ浸出スル事ヲ止メ、以テ止血ヲ敏速ナラシムルニ多少貢獻スル所アルモノト認めザルヲ得ズ。

## 結 論

上述ノ實驗的研究ヲ綜合シテ左ノ結論ニ達セリ。

一、筋肉、筋膜、大綱及ビ脂肪組織遊離片、腸壁膀胱壁死組織、海綿、真綿、麩、湯葉ヲ使用シ腹部實質性臟器ノ平滑ナル出血面ヲ被覆シテ止血ノ目的ヲ達スル事ヲ得。但止血材料ノ大サ出血面ヨリ稍大ナルヲ要シ、縫合ヲ合併シテ固定スルヲ要ス。

二、諸種止血材料中手術時ノ操作容易ニシテ、止血ノ敏速完全ナルハ筋組織使用時ニアリ。脂肪組織之ニ次ギ、筋膜及ビ大綱ハ更ニ劣レリ。何レモ厚徑ノ大ナルモノヲ使用スルニ從ヒ止血敏速ナルモ、筋膜、大綱、脂肪組織ニ於テ特ニ然ルヲ認ム。筋組織ハ大綱及ビ脂肪組織ニ比シ菲薄ナルモノヲ使用シテ容易ニ目的ヲ達スル事ヲ得、筋膜ハ之ト共ニ菲薄ナル筋組織ヲ附着セシメテ厚サヲ増シタルモノヲ使用スル時ハ止血ヲ來ス事容易ナリ。異物ヲ使用スル時ハ一般ニ筋肉、脂肪、筋膜筋肉片等ノ生活組織ヲ使用スル時ニ比シ止血ヲ來ス事遲シ。

三、之等止血材料ヲ以テ出血面ヲ被覆スル時ハ、其部ニ常ニ大綱ノ癒着ヲ認メ、往々隣接他臟器ノ癒着ヲ來ス事アリ。生活組織使用時ニアリテハ異種移植同種他家移植ヲ施ス時ニ之ヲ認ムル事多ク、自家移植時ニハ少ナク、筋膜移植時ニハ他ノ材料ヲ使用スル時ヨリ稀ナリ。異物ヲ使用スル時モ生活組織異種或ハ同種他家移植時ニ比シテ他臟器ノ癒着ヲ見ル事稍少ナシ。

四、移植セラレタル生活組織ハ異種及ビ同種他家移植時ニハ總テ早期ニ壞死ス。自家移植ヲナシタル筋肉、大綱及ビ脂肪組織ハ其中心ノ一部死滅スルモ其全部ガ急速ニ壞死スル事ナク、筋膜組織ハ一時退行性變性ニ陥レドモ再ビ恢復シテ永ク生活ヲ維持スル事多シ。

五、自家移植ヲナサレタル筋組織ハ比較的緩慢ナル經過ノ間ニ萎縮ヲ主徵トスル種々ノ退行性變性ニ陥リ消失シテ其部結締織ニ變ジ、大綱組織亦吸收セラレテ結締織ニ變ジ、往々ニシテ其所ニ脂肪組織ノ增生ヲ見ル事アリ。脂肪組織ハ移植

初期ニ於テハ脂肪細胞破壞吸收セラレ、一部ハ結締織ニ變ズルモ炎症消散セバ再復舊シテ一部ハ永ク原形ヲ留ムル事多シ。但厚徑ノ大ナルモノヲ使用スル時ハ中心部壞死竈ハ吸收セラル、事遲シ。

六、生活組織自家移植ヲ施シテ局所ニ現ハル、反應性炎ハ異物ヲ使用シタル時ヨリ其程度遙ニ僅微ナリ。就中筋膜組織移植時ニハ爾餘三組織移植時ニ比シテ輕微ナリ。

七、異物ヲ使用シテ起ル局所ノ反應ハ動物死組織ヲ使用シタル時稍輕微ニシテ麩湯葉ノ如キ植物性物質ヲ使用スル時其度強大ナリ。而シテ多ク相似タル期間ニ吸收セラレ局所ニ胼胝ヲ形成スルモ眞綿ヲ使用シタル時ハ吸收セラル、事遲シ。

八、出血面ノ臟器組織ハ肝臟ニ於テハ退行性變性ニ陥ル事多シ、脾臟ニ於テハカ、ル事ナシ。腎臟ハ髓質通ジテ切斷スル時髓質中楔狀栓塞ヲ生ズ。之等ノ變化ハ止血材料ノ異ルニ從ヒ差異ヲ認メズ。

九、筋肉、筋膜、大網、脂肪組織ノ生理的食鹽水浸出液ハ著明ナル血液凝固促進作用ヲ有シ、四種ノ間著明ナル差異ヲ認メズ。只脂肪ヲ含ム事少ナキ大網組織ノ夫ハ爾餘組織ノ夫ニ比シ此作用稍劣レリ。

十、實質性臟器ノ止血ハ器械的ニ創ヲ被覆スル事ニ依リテ充分目的ヲ達スル事ヲ得、生活組織移植ニ依ル止血機轉亦器械的作用ヲ其最大要約トナセドモ、組織ノ創接着面ニ於テ多少生物化學的作用ノ協力アル事ヲ否定スル能ハズ。

#### 出 題 文 集

- 1) **Astanazy**, Zur Regeneration der quergestreiften Muskelfasern. Virchow's Arch. f. path. Anat. u. Physiol. u. f. klin. Med. 1891, Bd. 125, S. 520.
- 2) **Derselbe**, Transplantierte quergestriefte Muskelsubstanz kann sich auf eigene Kosten regenerieren. Wien. med. Wochenschr. 1912, Nr. 1, S. 27, u. Nr. 2, S. 132.
- 3) **Berenegowsky**, Ueber die Anwendung des isolierten Netzes zur Stillung der Leberleitung. Arch. f. klin. Chir. 1914, Bd. 104, S. 287.
- 4) **Binnie**, Some use of fat in surgery. Surg. gynec. and obst. 1914, Vol. 18, p. 336.
- 5) **Bojarski**, Ueber Leberverletzung in klinischer und experimenteller Hinsicht, unter besonderer Berücksichtigung der isolierten Netzplastik. Arch. f. klin. Chir. 1910, Bd. 93, S. 507.
- 6) **Derselbe**, Die Bedeutung des isolierten Netzes für Stillung von Leberleitungen. Neues in der Medizin. 1910, Nr. 1. (Russisch) Ref. in Centralbl. f. Chir. 1910, Nr. 13, S. 494.



- 7) **Derselbe**, Ueber Leberverletzungen auf Grund eines Materiales von 109 Faellen. Unter besonderer Berücksichtigung der isolirten Netzplastik. Beitr. z. Klin. Chir. 1914. Bd. 89, S. 587.
- 8) **Borchardt**, Zur Technik der Blutstillung aus den Hirnhäuteleitern. Centrallbl. f. Chir. 1913, Nr. 25, S. 1003.
- 9) **Bornhaupt**, Freie Muskeltransplantation als blutstillendes Mittel. Ebendaselbst 1918, Nr. 32, S. 542.
- 10) **Chessin**, Zur Frage der Verwendbarkeit der Fascia lata bei Leberresektion. Ebendaselbst. 1913, Nr. 30, S. 1173.
- 11) **Clairmont**, Zur Technik der Verloetzung und Ueberdrückung. Ebendaselbst 1911, Nr. 43, S. 1425.
- 12) **Cushing**, The control of bleeding in operations for brain tumors. Ann. of surg. 1911, Vol. 54, p. 1.
- 13) **Finsterer**, Ueber Leberverletzungen. Deutsch. Zeitsch. f. Chir. 1912, Bd. 118, S. 1.
- 14) **Fonio**, Ueber die neue Blutstillungsmethode und Wundbehandlung durch das Coagulen Kocher-Fonio. Korrespondenzblatt f. Schweizer Aerzte. 1913, Nr. 13-15. Ref. in Centrallbl. f. Chir. 1913, Nr. 30, S. 1913.
- 15) **Derselbe**, Ueber die Wirkung der intravenösen und der subkutanen Injektion von Koagulen Kocher-Fonio am Thierversuch, nebst einigen therapeutischen Erfahrungen. Mittheil. a. d. Grenzgeb. d. Med. u. Chir. 1914. Bd. 27, S. 642.
- 16) **Franke**, Zur Stillung der Blutung bei Sinusverletzungen. Centrallbl. f. Chir. 1917, Nr. 6, S. 117.
- 17) **Girgolaft**, Peritonealplastik mit isolirten Netzstücken. Ebendaselbst. 1906, Nr. 46, S. 1212.
- 18) **Goebell**, Zur freien Muskeltransplantation. Ebendaselbst 1912, Nr. 51, S. 1748.
- 19) **Greloff**, Discussion. XII. russischer Chirurgenkongress. Ref. in Centrallbl. f. Chir. 1913, Nr. 31, S. 1219.
- 20) **Grey**, Fibrin as a haemostatic in cerebral surgery. Surg. gynec. and obsr. 1915, Vol. 21, p. 452.
- 21) **Hesse**, Ueber den Wert der freien Netztransplantation im Dienste der Bauchchirurgie nach den Erfahrungen des Obichow-Krankenhanases. Beitr. z. Klin. Chir. 1913, Bd. 82, S. 117.
- 22) **Hilgenberg**, Ueber Blutstillung durch Aufpflanzung von Muskelstücken und ihre klinische Anwendung. Ebendaselbst 1921, Bd. 121, S. 468.
- 23) **Hilse**, Die freie Fettransplantation bei Blutungen der parenchymatösen Kanchoorgane. Centrallbl. f. Chir. 1913, Nr. 48, S. 1849.
- 24) **Derselbe**, Experimentelle Untersuchungen über freie Fettransplantation bei Blutungen parenchymatöser Bauchorgane. Arch. f. klin. Chir. 1914, Bd. 103, S. 1042.
- 25) **Horsley**, Note on haemostasis by application of living tissue. Brit. med. journ. 1914, Vol. 2, p. 8.
- 26) **Jaquin**, Ueber Blutstillung bei Leberwunden durch gestielte und freie Netzlappen. Arch. f. klin. Chir. 1913, Bd. 102, S. 502.
- 27) **Jeger u. Wohlgenuth**, Eine neue Methode zur Stillung parenchymatöser Blutungen. Ebendaselbst, 1915, Bd. 106, S. 104.
- 28) **Joffe**, Zur Frage der freien Fascieltransplantation; Experimentelle Untersuchungen. Chirurgificheskii Archiv Vejanimowa. 1913, Bd. 29, H. 3, S. 466. (Russisch) Ref. in Centrallbl. f. ges. Chir. u. Grenzgeb. 1913, Bd. 2, S. 598.
- 29) **Joles**, Ueber den Einfluss funktionellen Reizes auf die Transplantation von Muskelgewebe. Verhandl. d. Deutsch. Path. Gesellsch. 18. Jg. 1909, S. 103.
- 30) **Jurasz**, Blutender Herzschluss durch Naht und Muskeltransplantation geheilt. Münch. med. Wochensh. 1914, Nr. 33, S. 1827.
- 31) **Kirschner**, Ueber freie Sehnen- und Fascientransplantation. Beitr. z. klin. Chir. 1909, Bd. 65, S. 472.
- 32) **Derselbe**, Der gegenwärtige Stand und die nächsten Ansichten der autoplastischen freien Fascien-Übertragung. Ebendaselbst, 1913, Bd. 86, S. 5.
- 33) **蒲野**, 生體染色ノ現況及其検査術式特ニ生體色素採取組織球性細胞説. 大正九年.

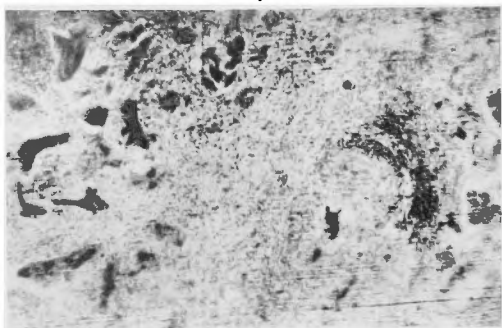
- 34) **Kleinschmidt**, Experimentelle Untersuchungen über den histologischen Umbau der frei transplantierten Fascia lata und Beweis für die Lebensfähigkeit desselben unter Heranziehung der vitalen Färbung. Arch. f. klin. Chir. 1914, Bd. 104, S. 933.
- 35) **Kocher, Th.**, Discussion. Verhandl. d. Deutsch. Gesellsch. f. Chir. 1912, I, S. 50.
- 36) **Kornew**, Ueber die freie Fascienplantation. Beitr. z. klin. Chir. 1913, Bd. 85, S. 144.
- 37) **Kornew u. Schaak**, Ein neues Verfahren für ausgedehnte Leberresektionen mit Anwendung der freien Fascientransplantation. Centralbl. f. Chir. 1913, Nr. 24, S. 949.
- 38) **Küttner**, Zur Blutstillung aus Nierenwunden. Ebendasselbst, 1917, Nr. 6, S. 113.
- 39) **Derselbe**, Blutstillung durch lebende Tamponade mit Muskelstückchen bei Aneurysmaoperationen. Ebendasselbst, 1917, Nr. 25, S. 545.
- 40) **桑原**, 無莖の組織片ノ移植ニ依ル心臟止血ノ實驗的研究. 京都醫學雜誌. 大正八年, 第十六卷, 第三, 四, 五號.
- 41) **Laewen**, Freie Muskelplastiken bei Herz- und Lungenlähmungen. Verhandl. d. Deutsch. Gesellsch. f. Chir. 1912, I, S. 47.
- 42) **Derselbe**, Ueber die Stillung von Herz- und Lungenblutungen durch frei übertragene Muskelstücke. Arch. f. klin. Chir. 1914, Bd. 104, S. 1014
- 43) **Laewen u. Jurasz**, Experimentelle Untersuchungen über die freie Uebertragung von Muskelstückchen aufs Herz und in einige andere Organe zum Zwecke der Blutstillung. Ebendasselbst, 1914, Bd. 104, S. 955.
- 44) **Loewy**, Utilisation des greffes péritonéales dans la chirurgie abdominale. Comptes rendus de la Société de Biologie. 1901, T. 53, p. 518.
- 45) **Mills**, The activity of lung extract, as compared to extracts of other tissues, in inducing coagulation of the blood. Journ. of biolog. chem. 1919, Vol. 40, p. 425.
- 46) **Derselbe**, The action of tissue extracts in the coagulation of blood. Ebendasselbst, 1921, Vol. 46, p. 167.
- 47) **Mintz**, Zur Technik der Blutstillung an den Hirnhäutleitern. Centralbl. f. Chir. 1913, Nr. 18, S. 681.
- 48) **Morawitz**, Die Blutgerinnung. Handbuch der biochemischen Arbeitsmethoden. Herausg. v. A. Abderhalden. Bd. 5, Berlin & Wien. 1912, S. 223.
- 49) **Morawitz u. Bierich**, Ueber die Pathogenese der eukleimischen Blutungen. Arch. f. experim. Path. u. Pharm. 1907, Bd. 56, S. 115.
- 50) **Negri**, Lemostasi nella resezione del fegato. [Clin. chir. 1911, Nr. 11.] Ref. in Centralbl. f. Chir. 1912, Nr. 15, S. 507.
- 51) **Ohkouchi**, Ueber die Blutstillung. Beitr. z. klin. Chir. 1914, Bd. 94, S. 620.
- 52) **Opokin u. Schanoff**, Zur Frage der blutstillenden Wirkung der Muskeln bei Leberverletzungen. [Arch. u. d. chirurg. Klin. d. Prof. S. Fedoroff u. d. Milit. Med. Akad. in St. Petersburg, 7, S. 91-119, 1913.] Ref. in Centralbl. f. ges. Chir. u. Grenzgeb. 1913, Bd. 2, S. 145.
- 53) **Oppel**, Discussion. XII. russischer Chirurgenkongress. Ref. in Centralbl. f. Chir. 1913, Nr. 31, S. 1218.
- 54) **長田**, 大網組織ノ肝臓及ヒ脾臓内移植ニ就テ. 京都醫學雜誌. 大正九年, 第十七卷, 第十二號, 一三六七頁.
- 55) **Pamperl**, Blutstillung durch thrombolinetische Muskelwirkung. [Wied. Klinik. 1915, Nr. 40.] Ref. in Centralbl. f. Chir. 1915, Nr. 49, S. 868.
- 56) **Payr u. Marina**, Experimentelle und klinische Beiträge zur Lebernaht und Leberresektion. (Magnesiumplattennahrt.) Arch. f. klin. Chir. 1905, Bd. 77, S. 962.
- 57) **Petroff**, Discussion. XII. russischen Chirurgenkongress. Ref. in Centralbl. f. Chir. 1913, Nr. 31, S. 1218.
- 58) **Philpowitz**, Ueber autoplastische Blutstillungsmethoden und aseptische Thrombose. Arch. f. klin. Chir. 1915, Bd. 106, S. 203.
- 59) **Polenoff u. Ladygin**, Die blutstillende Wirkung des Fettgewebes bei Verletzungen parenchymatöser Organe der Bauchhöhle. Wratschbenya (Givern). Jg. 10, H. 21, S. 737, 1913. (Russisch.) Ref. in Centralbl. f. ges. Chir. u. Grenzgeb. 1913, Bd. 2, S. 678.
- 60) **Risley**, Haemostasis by interposition muscle, fat, and fascia in parenchymatous organs. Surg. gynec. and obst. 1917, Vol. 24, p. 85.
- 61) **Rubaschow**, Einige praktische Bemerkungen zur Technik der Nephrotomie und Nierenresektion. Centralbl. f. Chir. 1913, Nr. 44, S. 1708.

- 62) 櫻村實, 食物化學, 大正十年。  
 63) Schamoff, Discussion. XII. russischer Chirurgenkongress. Ref. in Centralbl. f. Chir. 1913, Nr. 31, S. 1219.  
 64) Schilling, Beitrag zur Lehre von der Blutgrünung. Biochem. Zeitsch. 1919, Bd. 95, S. 220.  
 65) Schroeder, The progress of liver haemostasis-reports of cases (resection, satures &c.) (Cook country hospital reports, 1906, p. 14.) Ref. in Centralbl. f. Chir. 1907, Nr. 47, S. 1392.  
 66) Springer, Peritonealplastik mit isolierten Netzstücken. Centralbl. f. Chir. 1906, Nr. 49, S. 1297.  
 67) Stassoff, Beiträge zur Chirurgie der Milzstichverletzungen unter besonderen Berücksichtigung der isolierten Netztransplantation. Beitr. z. klin. Chir. 1914, Bd. 89, S. 621.  
 68) Stieda, Beiträge zur Gehirnchirurgie. Arch. f. klin. Chir. 1913, Bd. 102, S. 573.  
 69) Strucker, Ueber Verwendung der freien Nervenpflanzung als blutstillendes Mittel bei Gallenblasesextirpation. Ependaxelbst 1912, Bd. 99, S. 384.  
 70) 田中, 移植ニ對スル組織ノ局所反應ニ就テ(第一回報告). 日本外科學會雜誌, 大正七年, 第十九回, 一〇〇頁。  
 71) 岡氏, 移植ニ對スル組織ノ局所反應ニ就テ(第二回報告). 同誌, 大正八年, 第二十二回, 七七頁。  
 72) Thole, Die operative Behandlung der Leberverletzungen. Neue Deutsche Chirurgie, 1912, Bd. 4, S. 123.  
 73) Tschalka, Die Blutung nach Nephrotomien und ihre Bekämpfung. Deutsch. Zeitsch. f. Chir. 1915, Bd. 132, S. 124.  
 74) Tully, The arrest of haemorrhage from bone by plugging with soft tissue. Ann. of surg. 1913, Vol. 57, p. 434.  
 75) Ungar, Discussion. Verhandl. d. Deutsch. Gesellschaft. f. Chir. 1912, I, S. 51.  
 76) Uyama, Experimentelle Fremdkörperheilung und ihre praktische Anwendung. Beitr. z. klin. Chir. 1917, Bd. 104, S. 615.  
 77) Valentin, Experimentelle Untersuchungen zur homoioplastischen Fascien-Transplantation. Ependaxelbst, 1913, Bd. 85, S. 574.  
 78) Wajlaschko u. Lebedew, Zur Frage der Leber-, Milz-, und Nierenwunden. Arch. f. klin. Chir. 1914, Bd. 103, S. 350.  
 79) 渡邊, 血液凝固ノ研究. 東京醫學會雜誌, 大正十二年, 第三十七卷, 第九十號, 一〇六二頁。  
 80) Wrede, Discussion. Verhandl. d. Deutsch. Gesellschaft. f. Chir. 1912, I, S. 49.

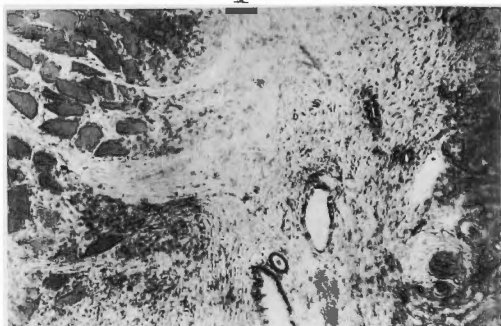附 圖 說 明

- I 筋組織自家移植腎臟手術第三例(術後十五日)、廓大ツアイス接眼鏡2  
 接物鏡A  
 腎臟間質並ニ創面ニ増生シタル結締織細胞ト共ニ肉芽組織ノ硝子樣變  
 性ニ陥リ萎縮セル移植筋組織ノ間ニ侵入増殖セルヲ示ス。  
 II 筋組織自家移植肝臟手術第七例(術後六十日)、接眼鏡2接物鏡C  
 創全ク治癒シ、筋纖維著明ニ萎縮シ核反ツテ増加シ、其間ニ侵入増生  
 セル結締織ニ依リテ分割セラレ、共ニ移植セラレタル筋膜組織ハ明ニ  
 生活ヲ維持セルヲ示ス。  
 III 脂肪織組自家移植腎臟手術第六例(術後百日)、接眼鏡2接物鏡A A  
 創ニ近ク脂肪組織ノ一部吸收セラレテ結締織ニ變ジ一部ハ舊態ニ復セ  
 ルモ、其中心ニ近キ一部ニハ尙淋巴球結締織形成細胞等ノ浸潤セルヲ  
 示ス。  
 IV 膀胱壁死組織使用腎臟手術第二例(術後十五日)、接眼鏡2接物鏡A A  
 死組織ノ一部破壊セラレ其間ニ諸種遊走細胞ノ浸潤セルヲ示ス。左上  
 方ハ細尿管内出血ニ因リテ生ジタル血囊腫ノ一部ニシテ壁ハ扁平乃至  
 骰子狀上皮ニ被ハレ内部ニ赤血球入レルヲ示ス。

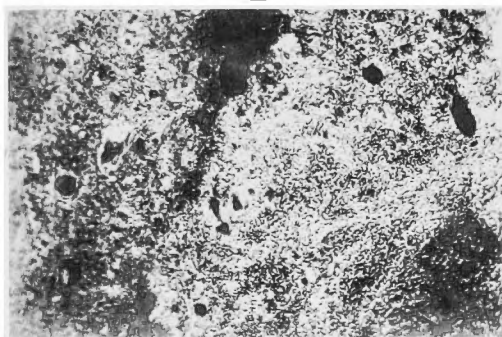
V



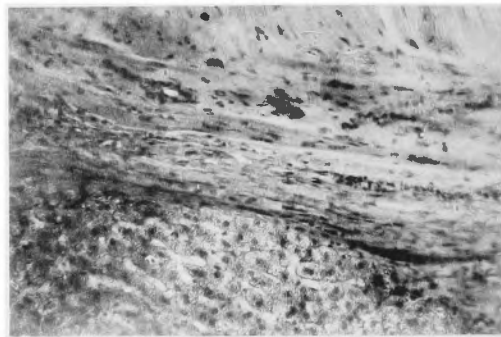
I



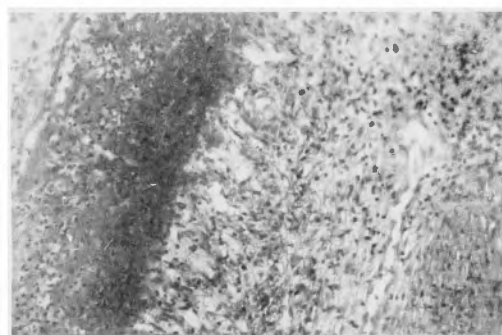VI



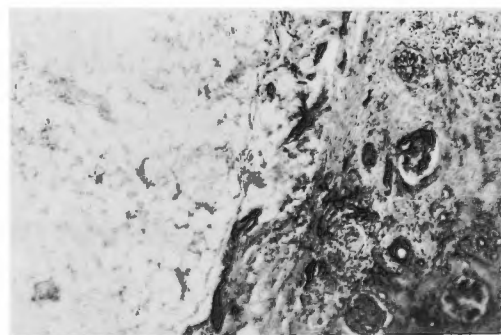
II



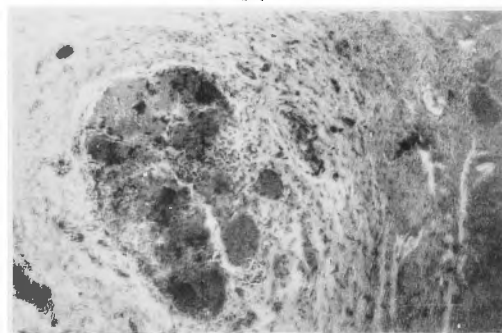
VII



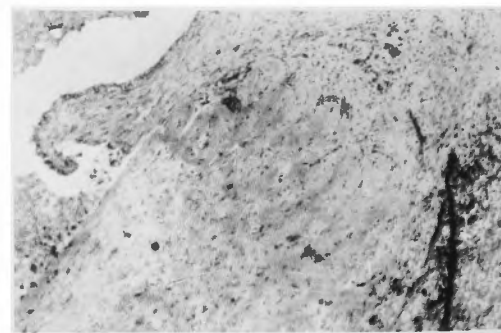
III



VIII



IV



## V

海綿片使用腎臟手術第二例(術後十五日)、接眼鏡<sup>2</sup>接物鏡A A  
海綿ノ内部ニ著明ニ肉芽組織侵入シ海綿骨格ノ周圍或ハ一端ニ巨態細  
胞ノ發現著明ナルヲ示ス。

## VI

猥使用脾臟手術第二例(術後七日)、接眼鏡<sup>2</sup>接物鏡A A  
猥ノ内部ニ諸種遊走細胞著明ニ浸潤シ猥ハ少シク破壊セラレテ纖維質  
ノ一端ニ巨態細胞ノ發現アルヲ示ス。

## VII

湯葉使用脾臟手術第二例(術後七日)、接眼鏡<sup>2</sup>接物鏡<sup>0</sup>  
創面ニ著明ナル肉芽組織發生シ湯葉ノ縁ニ淋巴球多核白血球集簇シ其  
内部ニ侵入シ湯葉ノ漸次崩壞セントスルヲ示ス。

## VIII

湯葉使用腎臟手術第三例(術後六十日)、接眼鏡<sup>2</sup>接物鏡A A  
甚シク崩壞シタル湯葉種々不正ノ輪廓ヲ示シテ脾臟中ニ包埋セラレ其  
處ニ諸種遊走細胞ノ浸潤セルヲ示ス。