

上肢及び下肢ノ諸疾患ニ對スル治療法トシテノ 腰薦乃至頸胸交感神經節狀索切除術ニ就テ

Über die Resektion des sympathischen Grenzstranges als Therapeuticum gegen Erkrankungen der oberen und unteren Extremitäten. (Lumbo-sacrale bez. cervico-thoracale sympathische Ganglionektomie).

Von Dr. T. OSAWA, Dozenten der Klinik.

Aus der I. chir. Klinik d. Kais. Universität, Kyoto (Prof. Dr. R. Torikata)

京都帝國大學醫學部外科學教室(烏湯教授)

講師 醫學士 大 澤 達

第一項、特發脫疽

概 括

第二項、慢性化膿性骨髓炎

概 括

七、術後ノ經過

八、總 括

九、結 尾

歐文自抄

主要引用書目、附圖

目 次

一、緒 言

二、文 獻

三、ルリツシユ氏動脈管壁交感神經切除術批判

四、解剖的關係

五、手術方法

第一、上肢ニ對スル頸胸交感神經節狀索切除術

第二、下肢ニ對スル腰薦交感神經節狀索切除術

六、臨床實例

一、緒 言

近時交感神經外科ノ進歩漸ク顯著トナリ、就中頸部交感神經節狀索切除術及び動脈管壁交感神經切除術ハ臨床上諸種ノ疾患ニ盛ニ應用セラレツ、アリト雖、頸部交感神經節ト上肢血流トノ關係及び下腹部交感神經節狀索ト下肢血流トノ關係ガ、未ダ曾テ臨床上ニ應用セラレシコトナキハ誠ニ遺憾トスル所ナリ。此關係ハ既ニ久シク知ラレタルニモ拘ラズ、之レヲ臨床治療上ニ顧慮セザリシ所以ハ恐ラク手術ノ困難ト術後ノ危險トニ對シテ大ナル杞憂ヲ有セシニ因ルモノナラン、

然ルニ余ハ曩ニ伊藤(弘)教授ノ創意ニ基キテ本手術法ヲ考案シ且ツ遂行シ大正十四年四月第二十六回日本外科學會ニ於テ足部ノ特發脫疽ニ對シテ腰薦交感神經節狀索切除術ニヨリ配下ノ下肢交感神經系ヲ遮斷シ得テ二例ノ治療成績及ビ詳細ナル手術方法ヲ公表シ、次デ同年六月近畿外科集談會例會ニ於テ第二回報告並ビニ其ノ都度患者供覽ヲ爲シテ本手術効果ノ實證ヲ示シテヨリ、本手術ガ漸ク斯界ノ注意ヲ喚起スルニ至リシハ余ノ欣幸ニ堪エザル所ナリ。

余ハ又其後上肢特發脫疽患者ニ對シテ星芒狀神經節ヲ中頸部交感神經節ト共ニ切除シタルニ、幸ニシテ疾病ヲ短時日ニ治療セシメ得タリ。今ヤ最長觀察例ハ術後約八ヶ月ヲ經過セシガ、今日ニ於テモ全ク同様ノ效果ヲ持續シ、又何等不快ナル再發症狀ヲ見ズ。而シテ本手術ハ獨リ特發脫疽ノミナラズ慢性化膿性骨髓炎ニ對シテモ效果ヲ示シタリ、仍テ茲ニ更ニ詳細ナル報告ヲ爲サント欲ス。

二、文 獻

抑モ星芒狀神經節ノ切除ヲ臨床上ニ行ヒタルハ一九一六年ジヨンネスキュー *Jonnesco* 氏ガ心臟狹心症ニ對シテナセルモノヲ以テ嚆矢トナス、然ルニキユムメル *Kimmel* 氏ハ一九二一年初メテ氣管支喘息ニ對シテ本手術ヲ行ヒタルコトヲ報告セリ、然レドモ上肢ノ疾患ニ對シテ星芒狀神經節ヲ切除セルガ如キハ未ダ文献ニ知ラレザルガ如シ。

下腹部交感神經手術ニ就テハ一九一三年ラタルジエツト *Tarlet* 氏ガ結核性膀胱炎ニテ裏急後重ヲ訴フル患者ニ對シテ下腹部交感神經節ヨリ膀胱ニ至ル神經ノ切除ヲナセルモ效果ヲ得ザリキト報告シタリ。

薦骨部交感神經節ノ手術ニ就テハジャブレール *Jaboulay* 氏ハ劇痛ヲ有スル手術不可能ナル子宮癌ニ對シテ、尾間骨下部切開直腸移動ニヨリ薦骨部交感神經節切除ヲ行ヒ效果ヲ得、同様ノ手術ヲ坐骨神經痛ニ施シテ效果アリタリト云ヒ、ジヨネスキュー氏 *Jonnesco* 氏ハバドウレスキュー *Bathlesen* 氏等ハ又同ジク末期ノ子宮癌患者ニ對シテ腹部ヨリ左右兩側ノ薦骨部交感神經節ヲ切除シテ目的ヲ達シタリト云ヘリ、然ルニ交感神經節手術ヲ上肢又ハ下肢血流増加ノ目的ニテ施シタルガ如キ例ハ未ダ文献ニ接スルコト能ハズ、然レドモ實驗的ニハ既ニ一八七六年オストルーモフ *Ostromoff* 氏ガ

腹部交感神經刺戟ニヨリ同側下肢温度上昇ノ事實ヲ認メシ以來ガスケル *Castell* 氏、*Boylis* 氏及ビ小林氏等ハ下腹部交感神經節狀索切斷後同側下肢血管擴張ノ事實ヲ確メタリ。

三、ルリツシユ氏動脈管壁交感神經切除術批判

一九一六年ルリツシユ *Leriche* 氏ガ初メテ臨床醫界ニ提唱セル「動脈管壁交感神經切除術」ハ其後ブリウニング *Bruning* 氏ノ努力ニヨリテ治療ノ範圍益々擴大セラレ、現今各種ノ疾患ニ試ミラレツ、アルガ就中四肢諸疾患ニ對スル原因の並ニ本態的治療法トシテハ今ヤ獨歩ノ感アルニ似タリ。

余ハ特發脫疽ニ對シテ同氏ノ手術ヲ行フコト三十六例其他下肢潰瘍、靜脈努張性潰瘍、關節結核、慢性化膿性骨髓炎等ニ對シテ同様ノ手術ヲ行ヘル經驗ニ鑑ミルニ其ノ效果ハ概ネ一時的ナリト斷定セザルヲ得ザルノ結果ニ到達シタリ、即チ手術效果ノ永續スルモノハ甚ダ少數例ニ限ラレ、且ツ血管ノ變化強カリシモノニ於テハ全ク效果ヲ見ザリシモノアリ、唯疼痛ニ對シテ著効アルコトハ余ノ既ニ報告セルガ如シ、實驗的ニモ同氏手術後血流増加ノ期間ハ僅カニ數週間ナリ、而シテ又同氏手術ノ後血管ニ變化ヲ起スコトハ余ガ他ノ目的ニ同氏手術ヲ行ヘル動物實驗ニ於テモ亦臨床上ニモ屢々管腔閉塞又ハ癥痕性血管ニ遭遇シタル事實アリ、エゴロフ *Legrow* 氏ハ實驗ノ結果「此ノ手術ノ後ニハ血管内膜ガ脂肪變性ニ陥ルモ間モナク消失ス、サレド中膜筋層ハ消滅シ全體結締織ニ變化シ遂ニ癥痕性血管ヲ作ルモノナリ」ト云ヘリ、此クノ如ク實驗的並ビニ臨床的事實ノ上ニルリツシユ氏手術ノ效果ガ永續性ナラザルコト、術後血管ニ變化ヲ來スコト、ハ立證セラレタリ、尙ホ血管壁術後穿孔出血ノ危險ニ陥レルモノニクロイテル *Kreuter* 氏、*Milko* 氏、*Martynoff* 氏ノ特發脫疽一例ハ術後血栓ヲ生ジタリト報告セラレ、*Perrin* 氏、*Brining-Nahl* 氏ノ動脈硬化症二例、*Martynoff* 氏ハ術後感染ノ危險ニ就テ報告セリ。

以上ノ事實ハルリツシユ氏手術ガ血管壁ヲ破壞スルノ手術ナルガ爲メニ惹起セラル、モノナリ、是等ノ危險ハ血管ガ既ニ變化ヲ受ケ居ル際ニハ特ニ注意ス可キモノナリト信ズ、假令血管壁ガ健全ナリトモ絶對安全ナリト云フ可カラズ、手術

ヲ徹底のナラシメンガ爲メニハ屢々穿孔ヲ惹起シ血管ヲ縫合スルコトアラバ豫後ニ對シテ決シテ良好ナル影響ヲ與ヘザルベキハ勿論ナリ、而シテ手術ニ際シテ血管外膜ガ完全ニ除去セラレタルコトヲ知ルベキ何等ノ標準モ無ク、コレヲ徹底的ニ除去セントスレバ以上ノ危険ヲ犯サル可カラザルガ故ニ事實上外膜ハ不完全ニ切除セラレ居ルモノナリ、マタ血管外膜切除ト血管交感神經纖維ノ切除トノ間ニハ何程マデノ連絡アリヤモ不明ナルモノナリ、即チ手術ノ目的ハ常ニ部分的ニ達セラル、ニ過ギザルモノト理解スベシ。

余ハルリツシユ氏手術後穿孔又ハ血管周圍癩痕形成ヲ防止シ、之レニヨリテ術後ノ危険ト再發トヲ豫防セント欲シ手術セル血管ノ周圍ヲ附近ヨリ取りタル脂肪組織片又ハ筋膜或ハ筋肉内ニ被包保護シタリ、此方法ニテ不慮ノ穿孔、癩痕形成ニ對シテハ一定度迄豫防ノ目的ハ達シ得ラル、モ尙ホ疾患ノ再發ヲ防グコトヲ得ザリキ、即チ病症再發ノ原因ハ血管壁手術部ニ癩痕新生シテ血行ヲ阻害スルニ基因スルコトヲ知ル、故ニ血管壁ニ手術ヲ加フル以上一時血流ガ増加シ好果ヲ得ト雖、早晚再發ハ免レザルカ少クトモ治療的作用ノ減弱ハ起リ得ルモノナリト信ズ、是レ實ニルリツシユ氏手術ノ惜シム可キ缺點ナリトス。

四、解剖的關係

交感神經分布ノ解剖的關係ニ就テハ不明ノ點尠カラズ、末梢部ノ走行ニ至ツテハ殊ニ然リ、今上肢及ビ下肢ノ血管ニ關係スル交感神經節狀索ノ部位ニ於ケル現今ノ解剖學の知識ニヨレバ、上肢血管ニ關係スルモノハ星芒狀神經節及ビ中頸部交感神經節ニシテ即チ中頸部交感神經節ハ下甲狀腺動脈ノ内側ニアリテ上頸部交感神經節ニ比シ著シク小ニシテ屢々缺如スルコトアリ、此コヨリ出ヅル分枝ハ主トシテ心臟神經叢及ビ甲狀腺神經叢ナリ、中頸部及ビ星芒狀交感神經節ヲ連絡スル纖維ハ普通二條アリテ一ツハ鎖骨下動脈ノ前ヲ、他ハ其ノ後方ヲ走り所謂鎖骨下神經結ノ一部 *Ausa Yimsseni* ヲ作ル下頸部交感神經節ハ第七頸椎橫突起ノ前ニテ鎖骨下動脈ヨリ椎骨動脈ノ出ヅル起始部ニアリ、此ノ神經節ハ多クハ第一胸部神經節ト合併シ星芒狀神經節ト名ヅケラル、此ノ神經節ヨリノ分枝ハ鎖骨下動脈及ビ上膊神經叢ニ至ルモ亦心臟神經叢

及ビ氣管ニモ強大ナル分枝ヲ送ル。

腰部交感神經節狀索ハ右側ハ下空靜脈ノ後側ヲ、左側ハ腹部大動脈ノ傍ヲ各々脊柱ノ兩側横突起ノ前ヲ走ル、神經節ノ總數ハ一定セザルモ四個乃至五個ナリ、此各々ハ脊髓神經ト交通枝ヲ以テ連絡セラル、此等腰部ヨリ出ヅル分枝ハ腹腔腎動脈叢、精系動脈叢、大動脈叢、下腹神經叢ニ至ル、薦骨交感神經節狀索ハ皆三個ノ神經節ヲ有シ兩側ハ漸次中央ニ接近シ遂ニ唯一ツノ尾閭骨神經節ヘ移行ス、分枝ハ下腹神經叢並ビニ尾閭骨神經叢ニ至ル、而シテ此中下肢ニ關係アルハ第三腰椎ヨリ第三薦骨椎迄ノ間ナリ、即脊髓混合神經トノ吻合連接ハ此部分ニ於テ行ハル、モノナリ。

血管神經支配ノ解剖生理學的の見地ニ從ヘバ脊髓ニ於ケル血管運動神經中軀ハ第八頸椎ヨリ第三腰椎中ニ存在ス、是レハ前根ヲ經テ斷截的ニ出デ、交感神經節ニ連絡ス、血管ニ分布スル、遠心性纖維ハ交感神經節附近ノ、血管ニアリテハ神經節ヨリ直接ノ纖維ヲ送ルモ末梢血管ニ對シテハ交感神經節ヨリ脊髓混合神經中ニ送入セラレタル纖維ガ脊髓神經ト共ニ走リテ分布セラル、モノナリ、(ミユルレル氏 (Müllers) 此ノ末梢部分布狀態ニ就テハ上肢ニアリテハクラマー氏 Krauer 下肢ニアリテハポッツ Potts 氏ノ業績ニヨリテ立證セラレタリ、而シテ上膊神經叢ハ第五頸椎ヨリ第一胸椎神經ニヨリテ成リ之レガ交感神經節トノ連接ハ中頸部交感神經節トハゲーゲンバウル (Gegenbaur) 氏ニヨレバ第四、第五頸椎神經クラウゼ Krause 氏ニヨレバ第五(時トシテハ第六)ルシユカ (Ruschka) 氏ニヨレバ第五、第六ブレック (Breuck) 氏ニヨレバ第四、第五(時トシテ第六)ニ於テ行ハルト云フ、下頸部交感神經節トハクラウゼ氏ニヨレバ第六、第七、第八頸椎神經ルシユカ氏ニヨレバ上膊神經叢全部ト、ブレック氏ニヨレバ第六、第七、第八頸椎第一胸椎ト連接スルモノナリト云フ。故ニ中頸部及下頸部神經節切除ニヨリ上肢ニ對スル交感神經分布ハ殆ド全部其ノ連絡ハ斷タルモノト理解セラル、少クトモ後神經節纖維ハ全部切斷セラル、モノナリ。

下肢ニ分布スル脊髓神經ハ第三腰椎ヨリ第三薦骨椎ニ至ル間ノ神經ニ依ル、交感神經ノ遠心性纖維ノ脊髓神經トノ連接ハ此間ニ於テセラル可シ、而シテ後神經節纖維ノ走行ニ就テハ今後ノ研究ニ待ツ可キモノナリ、然レドモ現今哺乳動物ニ

於テハ下肢ニ對スル遠心性纖維ハ第六腰椎ヨリ第二薦骨若シクハ第四腰椎ヨリ第一薦骨椎神經ヨリ出デ灰白色交通枝ヨリノ纖維ヲ受ケ、腰薦神經叢ヲ作り下肢ニ分布スルモノナリト云ハル(ラングレイ Langley 氏、ベイリス・ブラッドフォール Payliss and Bradford 氏、ガスケル Gaskell 氏、オストルーモフ Ostrovnoff 氏等)。

五、手術方法

第一、上肢ニ對スル頸胸交感神經節狀索切除術 Cervico-thoracale sympathische Gangliomektomie

本手術ハ原則トシテ星芒狀神經節ヲ中頸部神經節ト共ニ切除スルモノナリ。余ハ之レニ對シテハ大體ジヨネスキュー氏ノ術式ヲ採用ス即チ胸鎖乳嘴筋ノ後緣ヨリ頸椎橫突起ノ前方ニ向ツテ鈍性ニ進ムモノニシテ、交感神經節狀索ノ走行ハ頸椎橫突起ノ前結節連鎖ノ内側ニアルカ、或ハ頸動脈血管鞘ノ後壁ニ於テ迷走神經ノ後外側ニ走ルコトヲ目標トスレバ目的物ヲ見出スコト甚ダ容易ナリ、中頸部神經節ノ存在スル場合ニハ下甲狀腺動脈ト節狀索ト相交又スル部ニ存スルカ、或ハ下頸部神經節ニ接近シ又ハ之レヲ缺如ス、節狀索ヲ下方ニ追及スル時ハ鎖骨下動脈ヨリ椎骨動脈ガ上方ニ岐ル、部ニテ此等ノ動脈ノ後方ニ下頸部神經節第一胸椎神經節ハ相連ナレル所謂星芒狀神經節トシテ存スルヲ見出ス、之レヲ動脈瘤針ニテ内側ニ引キ上ゲ先ヅ後方ヨリ剝離シ四方ノ分枝ト下方トノ連絡トヲ斷チテ然ル後ニ遂ニ全部ヲ切除ス可シ。

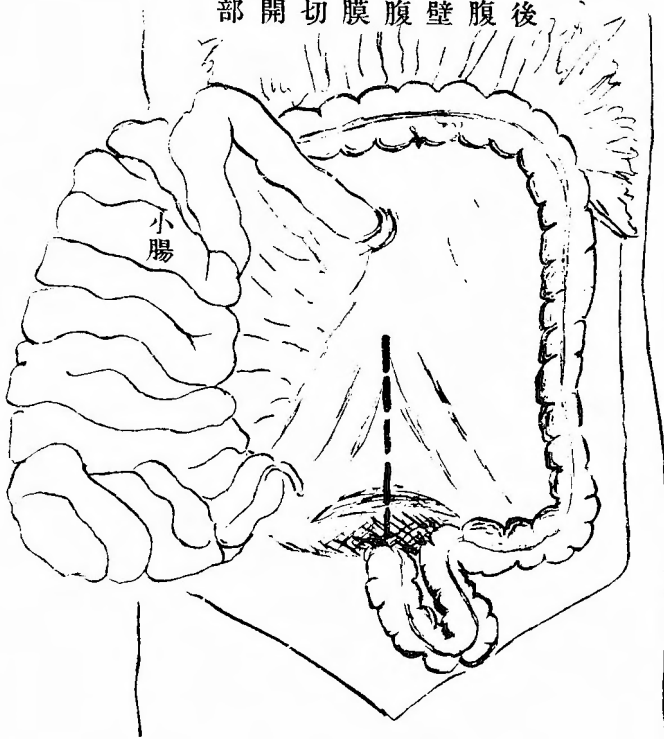
患者ノ位置ハ仰臥位ニテ少シク上半身高位ヲ取ラシメ、顔面ハ術側ノ反對側ニ向カシメ肩ハ少シク高位トナスヲ便トス局所麻酔ニテ行ヒ得ベシ。

第二、下肢ニ對スル腰薦交感神經節狀索切除術 Lumbosacrale sympathische Gangliomektomie

本手術ハ原則トシテ第三腰椎ヨリ第三薦骨椎ニ至ル間ノ交感神經節狀索ヲ連續的ニ一側又ハ兩側切除ヲ行フモノナリ手術ハ洞腹的 (transperitoneal) ニ行フヲ便トス、手術前處置トシテハ前日蓖麻子油ヲ與ヘ術直前ニハ導尿ヲナシ以テ腹腔骨盤腔ヲ可及的廣カラシム、患者ノ位置ハ骨盤高位トナシ全身麻酔ヲ行フヲ可トス。

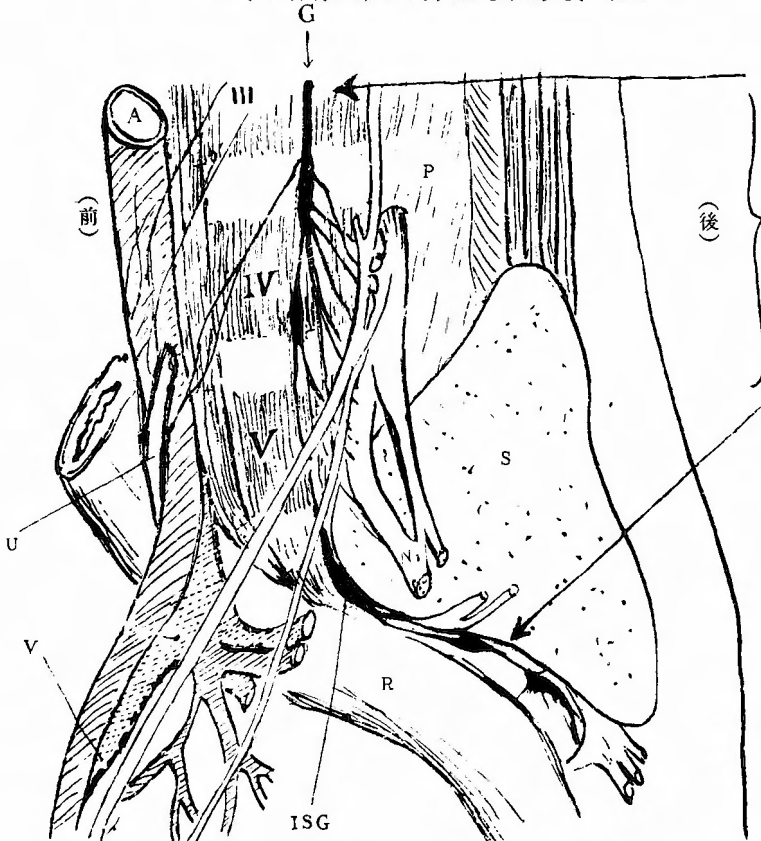
下腹部正中線切開ヲ以テ十分廣ク腹腔ヲ開キ腸管ヲ上方ニ壓シ上ゲ、コレニテ不十分ナル場合ハ寧ろ腸管全部ヲ腹腔

第一圖
後腹壁腹膜切開部



後腹壁腹膜切開部

第二圖
腰薦交感神經節狀索位置 (側左)



切除部

- | | | | | | | | | | | | | | | | |
|-------|-----|-----|-------|-----------|----|-------|-----|-----|-----|----|----|----|-----|----|----|
| Af | Nf | A. | Af. | V. | G. | I.Sg. | S. | Ni. | Ni. | P. | R. | U. | III | IV | V. |
| 大腹動脈部 | 股動脈 | 股靜脈 | 交感神經索 | 第一薦骨交感神經節 | 薦骨 | 坐骨神經 | 股神經 | 大腰筋 | 直腸 | 尿管 | 腰椎 | | | | |

外ニ持チ出シ温カキ食鹽水「ガーゼ」ヲ以テ充分防護シツ、後腹壁腹膜ヲ薦骨岬角ノ位置ニ於テ引キ上ゲ此部ヲ中心トシ上下ニ正中線切開約八糎ヲ施シ後腹壁腔ニ入ル、腹部大動脈ハ第四腰椎ノ前ニテ左右ニ岐レ下空靜脈ハ其ノ下部ニテ岐レ動脈ノ後側ヲ左右ニ岐ル輸尿管ハ大腰筋ノ前面ヲ下行シ總腸骨動脈ガ下腹動脈ト岐ル、部位ニ於テ其ノ前側ヲ通過ス、交感神經節狀索ハ此等總ベテノ後方ニアルコトヲ知ルガ故ニ先ヅ血管周圍組織ヲ鈍性ニ剝離シ、薦骨岬角ノ兩側ニ存スル最大ナル第一薦骨交感神經節ヲ見出ス可シ、コレハ剝離ニ先立テ手指ヲ以テ豫ジメ上記ノ位置ニ於テ紡錘形大豆大ニ觸知シ得ルヲ以テ至極容易ニ露出スルコトヲ得、動脈瘤針ヲ之レニ掛ケ上方ニ引キ上ゲ、甲狀腺消息子ヲ以テ下底及ビ周圍組織ト分チ、脊髓神經トノ強キ連接ハ銳性ニ之レヲ斷チ、此クシテ同様ニ第二薦骨神經節ヲモ處置シ、第三薦骨椎以下トノ間ヲ切斷ス、次ギニ後腹壁腹膜ヲ鈍鈎ニテ充分上方ニ引キ上ゲ第三腰椎以下ノ節狀索ヲ（神經節ノ數普通二個、時トシテ一個）左側ニ於テハ腹部大動脈ノ左傍ニテ、右側ニ於テハ下空靜脈ノ後側ニテ露出シタル後、上方トノ連絡ヲ切斷ス、次デ總腸骨動靜脈ヲ一部剝離舉上シ此ノ間隙ヲ通ジテ何レカ一方ノ斷端ヲ引キ抜ク時ハ全部除去セラル、時トシテ血管ノ剝離困難ナル場合ニハ腰椎部ト薦骨部ト別々ニ切り取ル可シ、薦骨部切除ニ際シテ必要ニ應ジテハ直腸ノ一部ハ移動法ヲ行フ可シ、此クテ後腹壁腹膜ヲ縫合シ腹腔ヲ閉ヅ。（附圖參照）

六、臨床實例

第一項 特發脫疽

仰モ特發脫疽ニ對シテ今日迄種々ナル治療法實施セラル、ト雖モ不幸ニシテ吾人ハ其ノ何ヅレノ治療法ニモ満足スルコト能ハズ、從來行ハレ來リシ治療法ヲ列舉スルニ

一、ウキーンゲン(Wieling)氏動靜脈吻合術 (一九〇八)

二、古賀氏リンゲル氏液注射法 (一九一三)

三、オツベル(Opiel)氏副腎剔出術 (一九二一)

四、オツベル氏靜脈結紮術 (一九二一)

五、シルベルト Silbert 氏神經內純「アルコホル」注射法 (一九二一)

六、ルリツシユ氏動脈管壁交感神經切除術 (一九一六)

キーチング手術ハ臨床上ニモ實驗的ニモ治療的價値ヲ認ムルコト能ハズ、余等ノ教室ニ於テモ江藤氏ハ實驗的ニ本手術ノ價値ヲ同様ニ論結セラレタリ、古賀氏、リンドル氏液又ハ生理的食鹽水注射法モ疾病輕度ナルモノニハ一時的ノ効果アル事ハ世人ノ認ムル所ナルモ是ヲ以テ根治的療法ト云フ事能ハズ、オツベル氏ノ副腎剔出術及靜脈結紮術モ氏自身ノ症例ニ於テモ又グレコフ Greyow 氏ヘルツベルク Herzberg 氏ノ報告ニ於テモ半數以下ノ効果率ヲ見ルニ過ギズ、シルベルト氏神經內「アルコホル」注射法ハ氏ノ報告後症例ヲ見ザルモ前伊藤外科教室ニ於テ余ノ試ミタル四例ノ經驗ニヨルニ二例ノ輕快ニ例ノ無効ナルニ鑑ミ本手術モ亦甚ダ期待ヲ大ニスルコト能ハザルコトヲ知レリ。

此クノ如ク總ベテ效果不確實ナル中ニテ僅カニルリツシユ氏手術ハ以上ノ各手術ニ比スル時ハ比較的治療的價値大ナルガ如シ、コハ先年來ノ余等ノ報告及ビシャームオフ氏ノ報告(一九二二)ニテ明白ナリ、シャームオフ氏ニヨレバ二十六例中十一例ノ効果、余等ニヨレバ二十六例中十四例ノ效果ヲ示シタリ、全ク效果ヲ見ザルモノハシャームオフ氏ニヨレバ六例余等ニヨレバ四例ニシテ此他ハ皆再發例ニ屬ス、斯クルリツシユ氏手術モ亦特發脫疽ノ治療法トシテハ其ノ價値大ナリト云フ可カラズ、特發脫疽ノ原因未ダ明ナラザルヲ以テ本病ノ原因的治療法ヲ望ムコト能ハズト雖本病ノ本態ハ既ニ研究セラレタルヲ以テ本病ノ本態的療法ハ臨床家ノ努力ニ依テ解決セラレザル可カラズ、ステムレル Schumler 氏ハ血管硬變症患者ノ交感神經節ニハ慢性炎症ニ似タル變化アリト云ヘリ、果シテ眞ナラバ特發脫疽ニ對スル交感神經節切除術ハ本態的療法ナルモ亦原因的方面ニ向ツテモ意味無キニシモ非ザルベシ。

左記八例ハ第三例ヲ除キ何ゾレモ入院時特發脫疽ノ診斷ヲ受ケタルモノナリ、入院時所見並ビニ手術後ノ經過ニ就テ述ベシ。

第一例。

患者、唐○某、二十八歳、男子、運動具商、大正十四年一月十六日入院、

遺傳的關係 一人ノ弟モ亦脫疽ヲ病ム。

〔既往性〕 生來虚弱ナルモ著患ヲ知ラズ、微毒ニ罹リシコトナシ、酒ハ飲マザルモ煙草ハ適度ニ飲ムト云フ。

〔主訴〕 今ヨリ凡ソ四年前ヨリ長途ノ歩行ニ際シ、左股關節及ビ左膝關節ニ鈍痛アリ、且ツ左足ニ冷感ヲ訴フ、然ルニ約一年前ヨリ左足ハ漸次暗紫色ニ變ジ浮腫狀ヲ呈スルニ至レリ、昨年二月誘因無ク左足背ニ生ゼル示指頭大ノ潰瘍ハ容易ニ治癒セズ、三ヶ月ヲ要シテ漸ク閉ヂタルニ昨年十二月初旬左趾趾外側ニ又々示指頭大ノ潰瘍ヲ生ジ、漸次趾尖並ビニ足背ニ向ツテ擴大シ、特ニ夜間疼痛ヲ伴ヒテ眠ムルコト能ハズ。

〔一般所見〕 體格中等、筋及皮下脂肪織ノ發育適度皮膚ニ異常ナク脈搏整調緊張眞頻數ナラズ、毎分七〇至、頭部、顔面ニ異常ヲ認メズ、心境界尋常心音正純ナリ。

肺臟打診上異常ナキモ、聽診上左側ハ一般ニ呼吸音粗ナリ、腹部尋常、上肢色尋常冷感ナラズ、各動脈搏動左右ニ變化ヲ認メズ、脊柱尋常ナリ。

〔局所所見〕 左下腿ハ右側ニ比シ稍々萎縮ス、表皮乾燥鱗片狀ニ剝脫ス、左足ハ足尖ニ至ルニ從ヒ暗紫色ニ變ジ、浮腫狀ニ腫脹ス、跗趾外側ニ不正橢圓形、創縁不規則、凡ソ示指頭大ノ潰瘍アリ、創面ハ軟弱ナル肉芽ヲ以テ覆ハレ、所々汚穢ナル苔アリ、少量ノ分泌物ヲ認ム、觸診上左下腿以下稍々冷感動脈搏動ヲ檢スルニ次ノ如シ。

〔註〕 搏動ノ強弱ヲ表スニ(+)ノ附號ハ尋常ノ強サ(++)強ク觸ル、コト(+)弱ク觸ル、コト(-)ハ全ク觸レザルコトヲ意味スルモノナリ。

股動脈 (左(患側) 右(健側))
膝動脈 (十) (十)

後脛骨動脈 (十)
足背動脈 (一)

膝關節 足關節 趾
左 患側 瞬時 十八秒 三〇秒
右 健側 瞬時 十秒 二〇秒

髓反射ハ左右尋常ナリ。
「アドレナリン」試験陰性、「ピロカルピン」試験陽性ニシテ患者ハ「ワゴトケル」ナルコトヲ示ス、血液「ワツセルマン」氏反應陰性、尿ハ黃色透明、酸性、比重一〇二〇、蛋白、糖、其他異常成分ヲ證明セズ。

〔手術〕(一月二十一日)

全身麻醉ノ下ニ下腹部正中線切開凡ソ十五糎ヲ以テ腹腔ニ入り、腸管ヲ全部腹腔外ニ出シ、温カキ食鹽水「ガーゼ」ヲ以テ防護シツ、腹壁ヲ鈍鉤ニテ廣ク開キ、後腹壁腹膜ヲ薦骨岬角部ヨリ上下ニ脊柱ノ左側ニ於テ之レニ平行シ約八糎ノ長サニ切開シ、鈍性ニ進ミ第三腰椎ノ高サヨリ第三薦骨椎ノ高サニ至ル間ノ交感神經節狀索凡ソ一二糎ヲ四個ノ交感神經節ト共ニ連トナシテ切除シタリ、茲ニ於テ後腹壁腹膜ヲ閉ヂ、腸管ヲ納メ腹壁ヲ閉ヂテ手術ヲ終ル、手術時間約二時間。麻醉量「クロロフォルム」ニ〇五、手術前日「リチネ」油二十坵ヲ與ヘ、術前三十分導尿、術前一時間及三十分二回ニ「パントボンスコボラミン」〇五坵宛ノ皮下注射ヲ行ヒタリ此ノ處置ハ以後ノ各例ニ於テモ同様ニ行ヘリ。

〔經過〕 一月二十一日(手術後)、一般狀態良好、局所ハ足尖ニ至ル迄一般ニ赤色ヲ帯ビ、觸ルニ著明ノ熱感アリ、足背動脈ハ依然觸レザルモ他ノ動脈ハ強ク觸ル、夜間腹痛ヲ訴フ、潰瘍ノ疼痛全ク去ル、尿ニ異常成分殊ニ糖ヲ證明セズ。

一月二十二日、患部ノ疼痛一回モ起ラズ、昨夜安眠スルコトヲ得タリ、左下

足、充血著明、自覺的他覺的熱感アリ、足背浮腫稍々減少シ、暗紫色ハ去リ
足背動脈ハ弱ク觸レ得ルニ至レリ、潰瘍ハ乾燥シ分泌物減少シ、肉芽ハ著シ
ク赤色ヲ呈セリ、午後腹痛強烈、腹部膨滿、嘔吐數回アリ、放屁ナシ、然レ
ドモ脈搏ノ性質良好、呼吸安靜、其他一般状態佳良、唯食慾不振、蹠反射左
側稍々低マル。

一月二十三日、術側充血、溫感著明、疼痛全ク稍失ス、潰瘍ハ乾燥シ、分泌
物消失シ、面ハ痂皮ヲ以テ覆ハレタリ、足背動脈搏動強ク觸ル、腹部膨滿、
腹痛惡心尙ホ存スルモ昨日ヨリ輕シ。

一月二十四日、術側所見前日ト變化ナシ、潰瘍痂皮ヲ剝グニ周圍ヨリ浸入セ
ル「エビテル」ニヨリテ著シク縮小シ大サ殆ンド二分ノ一トナリ、肉芽ノ發育
佳良ナリ、腹痛ハ輕快シ腹部膨滿去ル。

一月二十五日、腹部ノ症状全ク去リ、食慾良、局所症狀益々佳良。
一月二十七日、腹部手術創拔糸第一期癒合、足背浮腫ハ著シク減少シ、足
背動脈搏動強ク左右差ヲ見ザルニ至レリ、左足ハ溫感ノタメニ夜間寢具ノ外
ニ露出シテ眠ムルト云フ。

一月三十日、潰瘍ハ表皮ヲ以テ覆ハレ全治ス、(附圖參照)。
二月三日、歩行可能。

二月五日、局所充血、溫感著明、腓腸筋部及ビ膝關節部ニ異様ノ疼痛感ヲ訴
フ、歩行後ニ非ズ、睡眠良、動脈搏動次ノ如シ。

股動脈	術側	健側
膝關節動脈	(++)	(+)
後脛骨動脈	(+)	(+)
足背動脈	(+)	(+)

二月十二日、腓腸筋部異様疼痛感消失ス、歩行時並ビニ歩行後何等ノ苦痛ヲ
訴ヘズ、モシコーウイツ氏現象ハ趾端迄瞬時、足浮腫ヲ證明セズ。

二月十四日、長ク外氣中ニ露出セシ後腓腸筋中央部皮下一・五種深部ヲ中川
氏熱電流溫度測定器ニヨリ精密ニ測定ス(室溫一二度測定時體溫三八度)
左側 二九・八度 右側 二八・八度
此日咳嗽ヲ訴フ、左肺前上部ニ濕性囉音ヲ聞キ打診上同所ニ抵抗アリ、八日
間發熱。

二月二十二日、體溫最高三十七度、一般症狀良、局所充血、溫感著明ナリ、
足浮腫全ク消失セリ。

三月九日、一般症狀佳良、局所症狀佳良、動脈搏動ハ
股動脈 術側 健側
膝關節動脈 (+) (+)
後脛骨動脈 (+) (+)
足背動脈 (+) (+)

血壓ハ兩側差異ヲ認メズ。
三月三十日、日本外科學會總會ニ於テ供覽ノ爲メ福岡市ニ向ツテ旅行。

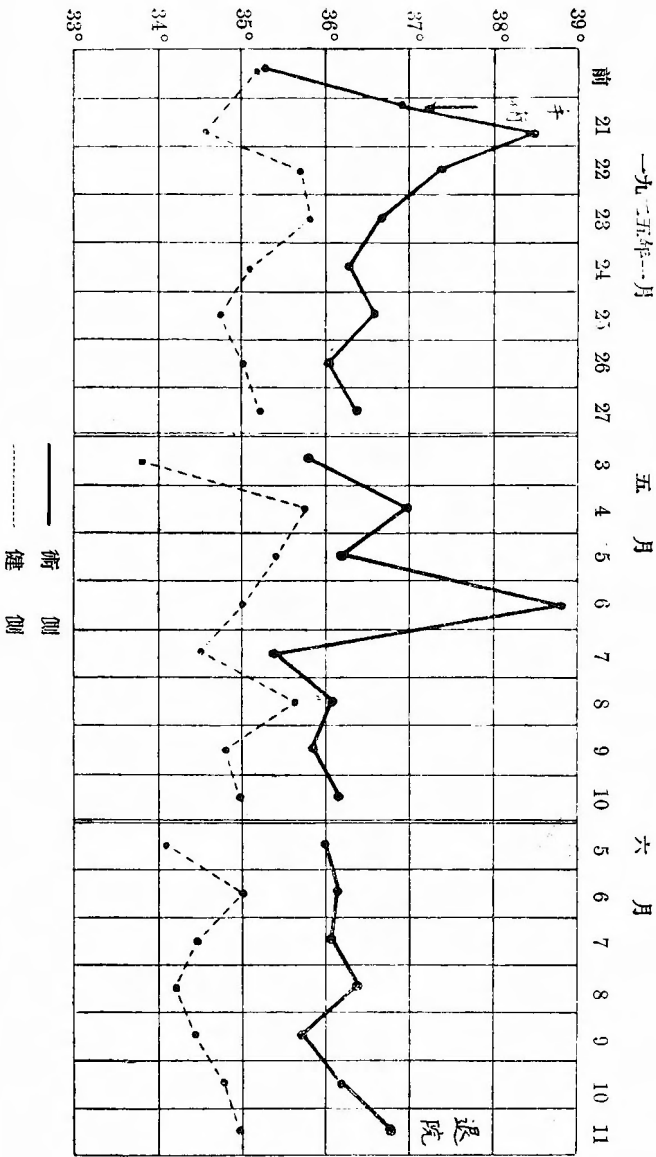
四月五日、九州ヨリ歸ル、途中ヨリ大量ノ咯血アリ、咯痰檢鏡ノ結果結核菌
ヲ證明ス、左肺全體ニ多數ノ濕性囉音ヲ聞ク、發熱最高三十八度、綫對安靜
ヲ命ジニ「鹽化」カルシウム「液靜脈内注射、一〇名「ゲラチン」靜脈内注射、
吐痰劑等ヲ續ケ一週間後咯血止ム。

四月十七日、足背動脈搏動著明ニ觸レ、術側溫感又明カナリ、左肺ノ囉音同
様。

五月一日、一般症狀佳良、左肺所見從前ノ如シ局所所見依然トシテ佳良趾ノ
溫度ハ左側ハ常ニ一度乃至二度高シ、爾來術側下肢ニ於ケル溫感充血ハ全ク
術直後ノ状態ヲ持續シ、營養佳良トナリ足及趾ハ赤色ニシテ爪ハ新生シ、表
皮ノ鱗片狀剝脫ノ狀ヲ見ルコトナシ。

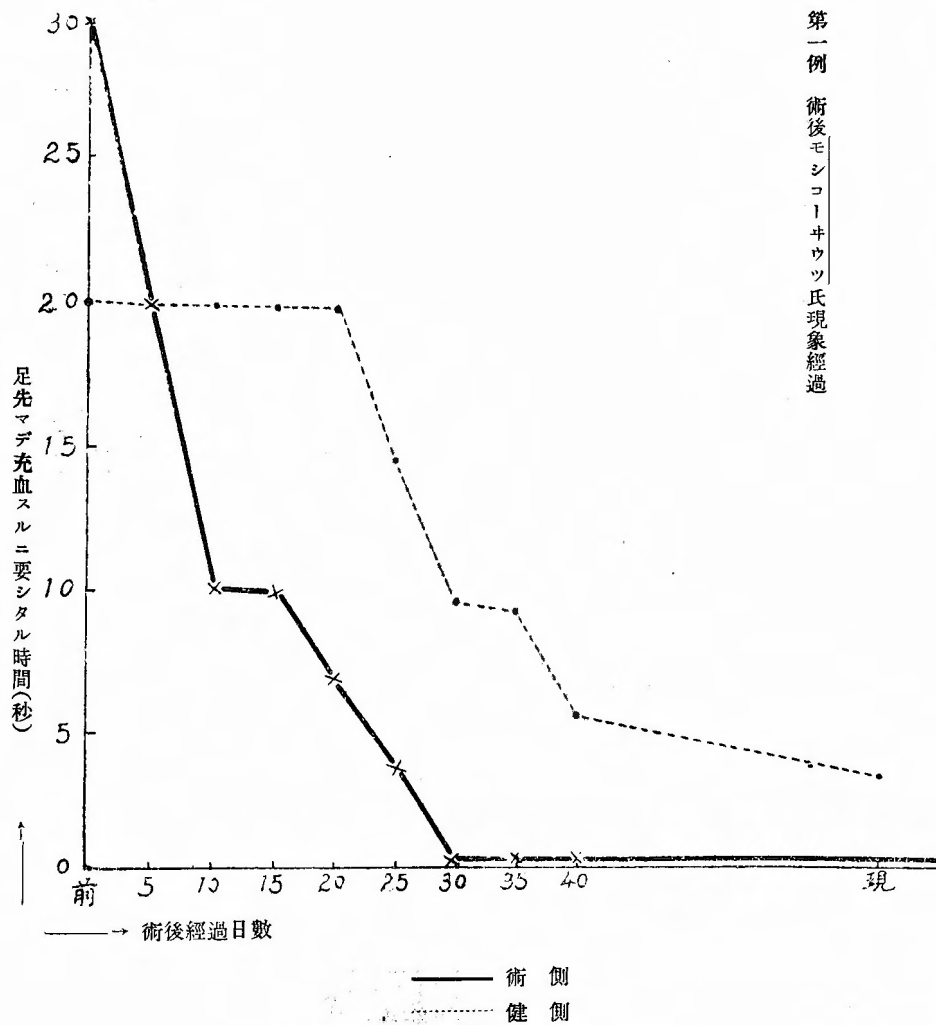
六月八日、九日ノ兩日攝取飲食量ヲ同條件トナシ左、右大腿ニ「インデゴカ

ルミン青「ヲ筋肉内ニ注射シ、ネラトシ」氏「カテーテル」ニヨリ排尿ヲ持續的ニ検査シ「インヂゴカルミン」ノ排出時間ヲ測定セシニ術側九秒・健側九秒ナリキ、モシコウキツ氏現象趾端マデ瞬時、血壓兩下肢ニ差異ヲ認メズ、左側足背動脈ハ弱ク觸ル、溫感充血ハ左側ニ著明ナリ。
六月十二日、術後百四十四日間ノ觀察ノ後全治退院。



第一例 術後下股温度表 (肛温部ニ於テ測定)

第一例 術後モシコウキウツ氏現象經過



第一例 術後血壓表

下肢血壓表		血壓計	
日	術側	健側	
術前	110	110	
術後	70	90	
22/I	90	125	
24/I	112	145	
25/I	120	145	
26/I	112	140	
27/I	112	140	
28/I	110	130	
29/I	105	125	
30/I	105	122	
1/II	110	130	
8/II	140	165	
12/II	100	120	
15/II	140	160	
...	
11/III	110	110	
15/III	110	110	
...	
22/V	110	115	
...	
12/VI	115	120	

第二例

患者、長〇某、四十歳、男、農、大正十四年一月十三日入院。

〔遺傳的關係〕 特記ス可キ事項ナシ。

〔既往症〕 患者ハ二十五歳ノ時痛性横痃、廿二歳ノ時淋疾ヲ病メリ、酒及煙草ハ中等度ニ飲ムト云フ。

〔主訴〕 一年以前ヨリ左足ヨリ腓腸筋部ニ掛ケ歩行ニ際シ不快感ト牽引性疼痛ノタメニ數町ニシテ跛行ス、今ヨリ數月前ヨリ左踵趾ニ鈍痛ヲ訴ヘ爲メニ睡眠障碍セラシ。

〔一般所見〕 體格中、骨格強、筋及皮下脂肪織ノ發育良、皮膚ニ異常ヲ認メズ、脈搏整調、緊張良、頻數ナラズ、左橈骨動脈ハ右側ニ比シ稍々小ナルモ左手ニ障碍ナシ、頭部、顔面ニ異常ヲ認メズ、心境界尋常、心音正純、肺ニ異常ナシ、腹部諸臟器ニ異常ヲ認メズ、上肢腋窩動脈上膊動脈搏動左右同大、脊柱尋常。

〔局所所見〕 左下腿及左足ハ右側ニ比シ著シク萎縮シ、且ツ蒼白色ヲ呈ス左趾ハ細小、爪ハ萎縮著明ナリ。左趾ハ「チアノーゼ」ヲ呈シ、觸ル、ニ冷感ナリ、且ツ足背ニ輕度ノ感覺麻痺アリ、動脈搏動次ノ如シ。

股動脈	左患側	右側
後脛骨動脈	(一)	(十)
モシコーウキツ氏現象。	(一)	(十)
膝關動脈	左患側	右側
足背動脈	(一)	(十)

左 患 側 膝關節 一五 足關節 一五〇 趾 二五
右 患 側 膝關節 一五 足關節 一五〇 趾 二五

髓反射左右尋常ニ存ス。
「アドレナリン」試驗陰性、「ピロカルピン」試驗陰性、「アトロピン」試驗陰性血液ワツセルマン氏反應陰性、尿黃褐色透明、酸性、比重一〇二〇、蛋白、糖其他ノ異常成分ヲ證明セズ。

〔手術〕(二月二日)、骨盤高位、全身麻酔ノ下ニ下腹部正中線切開約十五糎ヲ施シテ腹腔ニ入り、後腹壁腹膜ニ薦骨脚ノ高サヲ基點トシテ上下ニ縱ノ切開十糎ヲ行ヒ第三腰椎ヨリ第三薦骨椎ニ至ル迄ノ間ニ於テ左側四個ノ交感神經節ヲ一連トナシテ切除セリ、次イテ腹腔ヲ閉テ術ヲ終ル、手術時間約一時間、麻酔量「クロ、フォルム」一五克。

〔經過〕 二月二日(手術當日)、一般狀態佳良、手術直後ヨリ自覺的溫感アリ足著シク充血ヲ呈ス、術後ノ尿ニ糖ヲ證明セズ。

二月三日、疼痛全ク消失ス、左側下腿ヨリ趾尖ニ至ル迄「チアノーゼ」消失シ赤味ヲ帶ビ、充血ノ徵著明ナリ、自覺的溫感著明。膝關動脈ヲ弱ク觸ル、腹部稍々膨滿シ腹痛惡心ヲ伴フ、髓反射ハ術前ニ比シ又左右ヲ比較シ差異ヲ認メズ。

二月四日、膝關動脈ヲ明カニ強ク觸ル、然レドモ他ノ末梢動脈ヲ觸レズ、腹痛輕快セルモ尙存ス。

二月五日、腹部症狀全ク去ル、食慾旺盛。

二月八日、腹部手術創拔糸第一期癒合。

左下腿、足、趾、爪、充血著明、溫感自覺的他覺的著明ナリ。

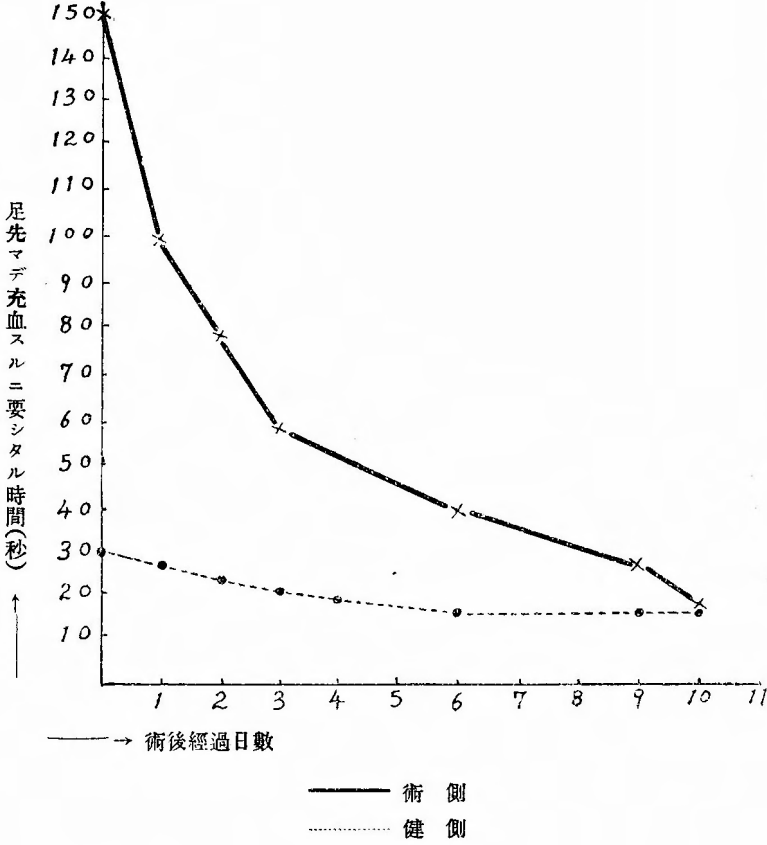
二月九日、歩行自由、モシコーウキツ氏現象術後急速ニ速カトナレリ。

二月十二日、歩行一里、何等ノ苦痛ナシ。

二月十三日、全治退院。

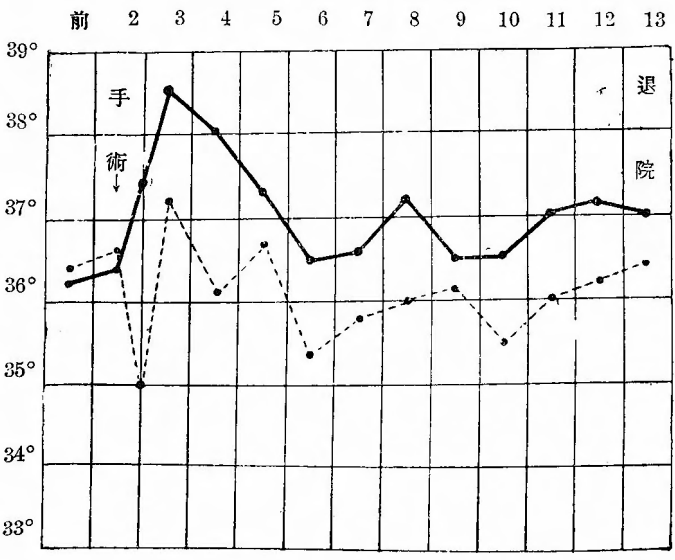
三月廿日、通信二月末一度左臀部ニ晝夜ノ別ナク皮勞感ヲ訴ヘシコトアルモ間モナク去リ、左下肢ハ依然溫感著明ニシテ絕對ニ疼痛ヲ訴フルコトナク、睡眠良好ナリ、足趾赤味ヲ帶ビ歩行及仕事ノ後何等ノ苦痛ナシ。

第二例 術後モシコトウイツ氏現象經過



一九二五年二月

第二例 術後下肢溫度(膝關節ニ於テ測定)



第三例

患者 吉〇某、四十二歳、男、官吏

大正十四年四月十三日入院。

〔遺傳的關係〕 特ニ記ス可キコトナシ。

〔既往症〕 生來健康ナリシガ、十九歳ノ時右前膊ニ骨折ヲ來タシ、廿六歳ノ時右下腿ニ蜂窠織炎ヲ病ミ、廿八歳ノ時急性盲腸炎ニ罹リタルコトアリ、梅毒性疾患ヲ否定ス、酒ハ一日三合、煙草ハ一日二箱飲ムト云フ。

〔主訴〕 大正十一年四月二日汽車ニ乗ラントシ突然振り返リタルニ腰部ニ激痛ヲ來シ、其ノ後十日間下腿ハ運動ニ際シ同様ノ疼痛アリ、其レヨリ今日迄二十分位歩行後先ヅ麻痺感アリ、其レハ後ニ疼痛ニ變ズ、即チ最初ハ右股關節部ニ次第ニ下方ニ進ミ右大腿ヨリ右下腿右足ニ進ム、遂ニ續ケテ歩行スルコト不能トナル、此ノ障碍ハ十分間ノ立仕事ノ後ニモ來ルト云フ、坐スル時ハ苦痛ナシト云フ。

〔一般所見〕 體格大、骨格強、筋及皮下脂肪織ノ發育良、皮膚ニ異常ヲ認メズ、脈搏整調、緊張良、頻數ナラズ、一分時八〇至、頭部顔面尋常、肺尋常心境界尋常心音正純、腹部膨滿陷沒セズ、肝、脾、腎觸レズ、上肢運動感覺障碍無ク、各動脈搏動左右變化ヲ認メズ、脊柱ニ異常ヲ認メズ。

〔局所所見〕 視診ニテハ左右下肢萎縮ノ狀明ナラズ、異常ノ着色、靜脈努張、皮膚別離等ヲ認ムルコトナシ、又觸診上冷感ナル所ヲ認メズ、動脈搏動ハ次ノ如シ。

	左側	右忠側
股動脈	(+)	(+)
膝關節脈	(+)	(+)
後脛骨動脈	(+)	(+)
足背動脈	(+)	(+)

下肢周圍測定ヲナスニ右大腿稍々細シ即チ次ノ結果ヲ得タリ。

大腿 下腿

左側 四七・〇糎 三七・五糎

右忠側 四五・〇糎 三七・五糎

膝關節 足關節 瞬時 趾

毛細管顯微鏡検査ヲナスニ、左右脚趾ニテ形長サハ變化ナキモ毛細管ノ徑ハ右ハ比較的狹小、數一視野右六左一二ヲ算ス。

血液検査ノ結果ハ赤血球四五八〇〇〇、白血球六七〇〇ニシテ淋巴球増加(四五・六%)ヲ示ス他ニ所見ナシ。

下肢血壓、右忠側一三〇、左健側一四〇。

〔アドレナリン〕検査、陰性、〔ピロカルピン〕検査陰性、〔アトロピン〕検査又陰性ナリ。

血清ワツセルマン氏反應陰性、尿、黃褐色、透明、酸性、比重一〇二〇、蛋白質其他ノ異常成分ヲ證明セズ。

〔手術〕 (五月一日)、骨盤高位、全身麻酔ノ下ニ下腹部正中線切開ヲ以テ腹腔ニ入り、腸管ヲ腹腔外ニ出シ、防護シツ、後腹膜腔ニ達シ、右側ノ交感神經節狀索ヲ神經節四個ト、モニ一連トナシテ切除セリ、即チ腰部第三腰椎以下二個薦骨部第三薦骨椎マデ二個ナリ、腹腔ヲ閉ヂ手術ヲ終ル手術時間二時間五分麻酔量「クロロフォルム」二五瓦「エーテル」一一〇瓦。

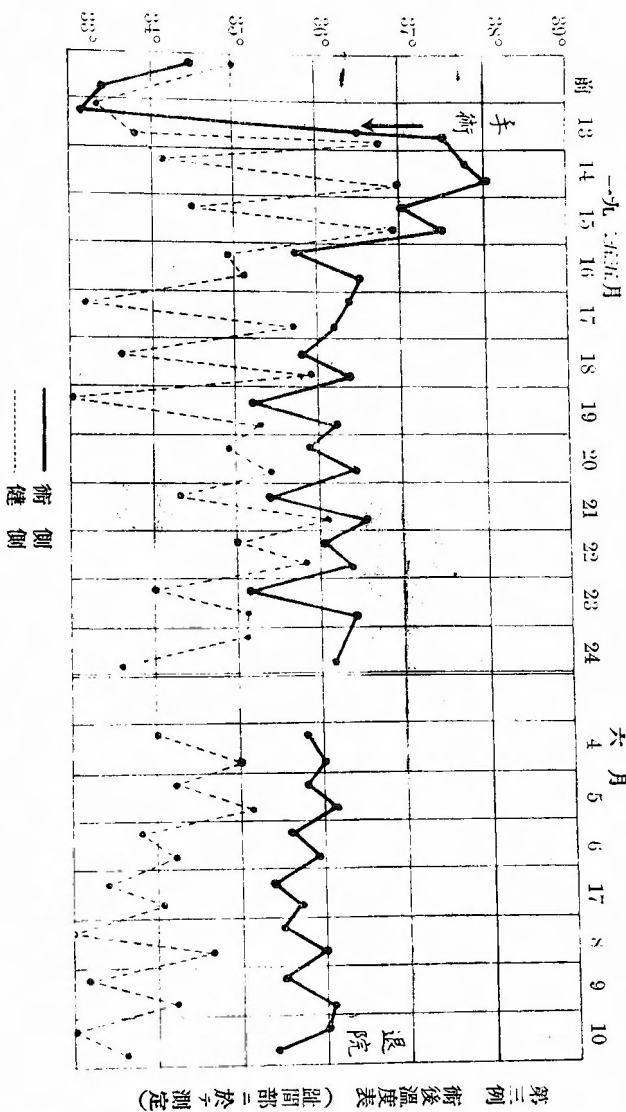
〔經過〕 (五月一日)、一般症狀佳良、腹痛ヲ訴ヘズ、術側下肢充血著明、自覺的他覺の溫感強シ、術後ノ尿ニ糖ヲ證明セズ、足背動脈搏動強大ニ觸ル。五月二日、一般症狀佳良、腹部蠕動不穩アリ、術側下肢溫感強シ、殊ニ足趾ニ著明ナリ、足趾ハ赤色ヲ呈シ充血ヲ示ス、足背動脈搏動強大ニ觸ル。

五月三日、腹部蠕動不穩消夫ス、術側下肢充血並ビニ溫感依然著明ナリ。
五月七日、腹部手術創拔絲第一期癒合

五月十一日、初メテ歩行ヲ命ズ、數分歩行ノ後右大腿右下腿ニ輕度ノ疼痛感

ヲ訴ヘタリ、此疼痛ハ術前ト性質ヲ殊ニシ下腿ヨリ始マリ且ツ場所モ異リタルコトヲ自覺スト云フ。

五月十二日、局所症狀全ク同様ニシテ充血溫感ヲ持續ス、毎日漸次歩行ヲ増



加スルコトヲ命ズ。

五月十六日、歩行後ノ疼痛術前大腿ヨリ漸次上部ニ訴ヘシモノハ下腿膝關節ノ一部ニ限局サル、ニ至レリ、又足背ニ於テ多少異様ナル索引様感アルノ

五月廿一日、短時間(一時間迄)ノ歩行ニテハ全ク疼痛ヲ訴ヘザルニ至レリ。
五月廿三日、約二時間ヲ歩行シタルモ全ク疼痛起ラズ、且ツ疲勞セズ、動脈

搏動ハ依然右下肢術側強シ即チ下ノ如シ。

	左側	右(術)側
股動脈	(+)	(++)
膝關動脈	(+)	(+)
後脛骨動脈	(+)	(++)
足背動脈	(+)	(+)

五月廿六日、午前中散歩ノ後疼痛又ハ牽引様感ヲ訴ヘズ。

六月一日、臥床時腰部ニ疲勞感アリ。

六月四日、前記症狀消失ス。

六月十日、術後四十一日全治退院。

局所症狀ハ術後充血、溫感、脈搏強大ヲ退院時迄全ク同様ニ持續シ、歩行時ノ苦痛ハ術後三週間目ヨリ消失シタリ、其後一度腰部ニ疲勞感ヲ訴ヘシコトアルモ暫時ニシテ此症狀ヲ訴ヘザルニ至リ。

六月廿五日、通信ニヨレバ依然溫感著明ニシテ、歩行後ニモ勞働後ニモ、術前ノ苦痛ヲ訴ヘシコト無ク、目下朝鮮ニ於テ從前ノ仕事ニ從フト云フ。

術後十日毛細管顯微鏡検査ノ結果竝列スル毛細管數ハ右側ハ術前ニ比シ増加シ、平均一〇ヲ算スルニ至レリ、且ツ稍々擴大セリ、又六月四日大腿下腿周圍ヲ測定スルニ兩側ノ差異ヲ認メザルニ至レリ。

	大腿	下腿
左側	四〇・四癩	三六癩
右側	四〇・五癩	三六癩

モシコーウキツ氏現象ハ兩側共ニ趾ニ至ルニ瞬時ナリ。

術後血壓

日	下肢血壓表壓計 、タイコス血壓計	
	術側	健側
15/IV	130	140
1/V	140	140
2/V	140	140
3/V	170	160
4/V	170	160
5/V	170	160
9/V	170	160
13/V	160	160
15/V	140	130
...		
10/VI	130	130

第四例

患者、階〇某、二十歳、女子、商大正十四年四月二十一日入院。

〔遺傳的關係〕 特記ス可キコトナシ。

〔既往症〕 生來健全ニシテ著患ヲ知ラズ、黴毒ニ罹リシコトナシ、酒及煙草ヲ飲マズ。

〔主訴〕 昨年九月頃ヨリ遠ク歩行シ、又ハ暫ラク仕事シタル後、兩側下腿殊ニ腓腸筋部ニ疲勞感ヲ訴フ、此ノ疲勞感ハ少シク休メバ恢復スルヲ常トセリ然ルニ十一月一日以來兩側趾ヨリ足ニ掛ケ激痛ヲ來タシ、爲メニ睡眠不可能トナレリ、此ノ疼痛ハ局所ヲ溫メテヨリ幾分輕快セルモ尙ホ時々烈シキ疼痛ヲ訴フ、本年三月下旬ヨリ左足趾ハ悉ク黒色ニ着色シ、漸次上方ニ進行ス、又同時ニ右足背外緣ニ水泡ヲ生ジ、破レテ潰瘍トナリ今日ニ至ル。

〔一般所見〕 體格中、骨格中等、筋及皮下脂肪織ノ發育不良、皮膚ニ異常ヲ認メズ、脈搏整調、緊張稍々弱、稍々頻數ニシテ一分時百至、頭部、顔面、頸部尋常、胸部左右相對、呼吸安靜ニシテ肺ニ異常ヲ認メズ、心境界尋常、心音正純、腹部一般ニ陷沒スルモ諸臟器ニ異常ヲ認メズ、上肢ハ指端ハ稍々冷感、輕度ノ感覺障礙アリ、撓骨動脈ハ兩側トモニ弱シ、脊柱ニ異常ナシ。

〔屬所見〕 兩側大腿モ下腿モ著シク萎縮ス、殊ニ下腿ノ筋發育減退ス、右足ハ一般ニ潮紅浮腫ヲ呈シ、三箇所ニ潰瘍ヲ作ル、即チ第二趾背全面ニ巨ル潰瘍ハ軟弱貧血ナル肉芽ヲ以テ覆ハレ、所々ニ汚穢ナル苔ト惡臭アル分泌物ヲ附着ス、前方爪ハ缺如シ、其跡モ亦陷没セル潰瘍トナレリ、足ノ外緣中央ニ二個ノ潰瘍アリ、前方ノモノハ拇指頭大、後方ノモノハ稍々大ニシテ五十錢銀貨大ナリ、何ツレモ軟弱ナル肉芽ヲ以テ覆ハレ多量ノ分泌物ヲ排出ス。左足ハ一般ニ暗紫色ニ變ジ浮腫狀ニ腫脹ス、足尖凡ソ足ノ三分ノ一ノ部分ハ總テノ趾ト、モノ黒色ニ變ジ、乾燥シ乾性壞疽ノ狀ヲ呈ス、此部全ク無感覺ナリ、此コヨリ後方健康部ニ移行スル境界ハ足ノ内緣ト外緣ノ一部ヲ除キテ比較的良ク分界線ヲ以テ境セラレ、此間所々ニ趾骨ノ白色ニ露出スルヲ認ム足趾ヨリ見ルニ、同ジク足尖約三分ノ一ノ部分ハ乾性壞疽ニ陥ルモ、健康部下ノ分界線ハ足背ノ如ク明カナラズ、足趾後方跟骨部ニ躡趾頭大、圓形ニシテ表面汚穢ナル苔ヲ以テ被ハレ面ハ著シク陷没シタル潰瘍アリ、觸診上兩側トモニ足ニ至ルマデ比較的溫感ナリ、動脈搏動ヲ檢スルニ次ノ如シ。

股動脈	左側 (+)	右側 (+)
膝動脈	(+)	(+)
後脛骨動脈	(+)	(+)
足背動脈	(+)	(+)

モシコウツ氏現象

膝關節	足關節
左側 瞬時 一〇秒	左側 瞬時 一〇秒
右側 瞬時 一〇秒	右側 瞬時 一〇秒

大腿並ビニ下腿周圍ヲ測定スルニ次ノ如シ、但シ大腿ハ膝蓋骨上緣ヨリ二十糎上、下腿ハ膝蓋骨下緣ヨリ二十糎下ニテ測定セリ。

左側 大腿 三三糎 下腿 二三糎
右側 三三糎 二四糎
「アドレナリン試験陽性」「ピロカルピン」試験陰性ニシテ患者ハ「ジムパチコトニケル」ナルコトヲ示ス。
腿反射ハ尋常ヨリ低シ。

血液ワツセルマン氏反應陰性、尿、黃褐色、透明、酸性、比重一〇一二、蛋白、糖、其他ノ異常成分ヲ證明セズ。

〔手術〕(五月一日) 骨盤高位、全身麻醉ノ下ニ下腹部正中線切開約十五糎ヲ施シ腹腔ニ入り、腸管ヲ充分上方ニ壓シ上げ、後腹壁腹膜ヲ薦骨脚角部ヲ基點トシテ上、下ニ縱ノ切開八糎ヲ以テ、交感神經節狀索ニ達シ、左側ニ於テハ第三腰椎ヨリ第三薦骨椎ニ至ル間ノ交感神經節四個ヲ一連トシテ全切除シ、右側ニ於テハ第一薦骨交感神經節一個ノミノ部分的切除術ヲ行ヒ、後腹壁腹膜ヲ閉ヂ、次テ前腹壁ヲ閉ヂテ手術ヲ終ル、手術時間約一時間半、麻醉量「クロロフォルム」五坵「エーテル」一三〇坵、手術前處置ハ第一例ニ同ジ。

〔經過〕 五月一日(手術當日)、一般狀態良好、肢ハ兩側トモニ足ニ至ル迄一般ニ赤色ヲ帶ビ、充血ノ徵明カニシテ、觸ルニ著シキ溫感アリ、殊ニ左側ノ方強シ、動脈搏動一般ニ術前ニ比シ強ク、患部ニ自發痛ヲ訴ヘズ、術後數時間ヨリ激烈ナル腹痛アリ、嘔吐無ク、腹部膨滿セズ、術後ノ尿ニ糖ヲ證明セズ。

五月二日、兩側下肢足ニ至ル程充血著明、自覺的他覺的溫感アリ、患部ニ疼痛全ク起ラズ、浮腫減少ス、動脈搏動強シ、總ベテノ潰瘍面肉芽ノ發育旺盛ナリ。

以上ノ徵候左側ハ右側ヨリモ強シ、腸蠕動の疼痛激烈ナリ、嘔吐腹部膨滿セ

ズ、一般状態佳良ナリ。

五月三日、左足壊死部ト健康部トノ分界線益々著明トナリ。肉芽ノ發育極メテ旺盛トナレリ、腹痛輕快、腱反射術前ト變化ナシ。

五月四日、腹痛全ク去リ、食欲佳良一般状態全ク恢復ス、右足潰瘍乾燥、分泌物減少漸次縮小シ何ゾレモ殆ンド二分ノ一ノ大サトナレリ、左側肉芽ノ發育良。

五月五日、疼痛起ラズ、充血、溫感、明ナリ。潰瘍多クハ痂皮ヲ以テ覆ハル腱反射低ク殆ド證明セズ。

五月六日、右足潰瘍ハ悉ク閉ズ。

五月七日、腹部手術創技系第一期癒合、左足創ハ分界線ノ部ニテ漸次區劃セラレ、壊死部稍々移動スルニ至レリ、健康肉芽組織ニテ覆ハレタル部ハ周圍ヨリ「エビテル」増殖盛ナリ。

五月十日、肢溫感依然左側ノ方強キコトモ變ラズ、足ノ浮腫全ク消失ス、色美シキ赤味ヲ帶ブ、各動脈搏動強シ。

五月十四日、左足壊死部移動強ク殆ド脱落セントス、足趾跟骨部ノ潰瘍ハ今ヤ縮小シテ小豆大ノ肉芽面ヲ残スノミトナレリ。

五月十五日、壊死部脱落ス。

五月二十一日、壊死脱落部ハ全面ニ健康肉芽組織ヲ以テ覆ハレ、周圍ヨリ「エビテル」ハ漸次延長シ來リ大サ三分ノ一ニ縮小シタリ、足趾ノ潰瘍ハ全ク閉ジタリ。

五月廿五日、腰部ヨリ膝關節近傍ニ掛ケ一種ノ疲勞感ニ似タル症狀ヲ表ハス晝夜ニ關セズ、臥床ト起居ニ關セズ。

五月廿八日、歩行ヲ命ズ、約半年餘初メテ立チテ歩行スルコトヲ得タリ。創面肉芽佳良、創著シク縮小シ分泌物少量ナリ、前記疲勞感尙存ス、殊ニ左下肢ニ夜間訴フルモ漸次輕減ノ模様ナリト云フ。

五月卅一日、左下肢屈側一帯ニ牽引性疼痛アリ。

六月八日、上記ノ疲勞感、牽引性疼痛漸ク消失ス、創面肉芽良、創漸次縮小ス、創面ハ毎日備酸軟膏ノ貼付ヲ行フ、動脈搏動ヲ檢スルニ次表ノ如シ。

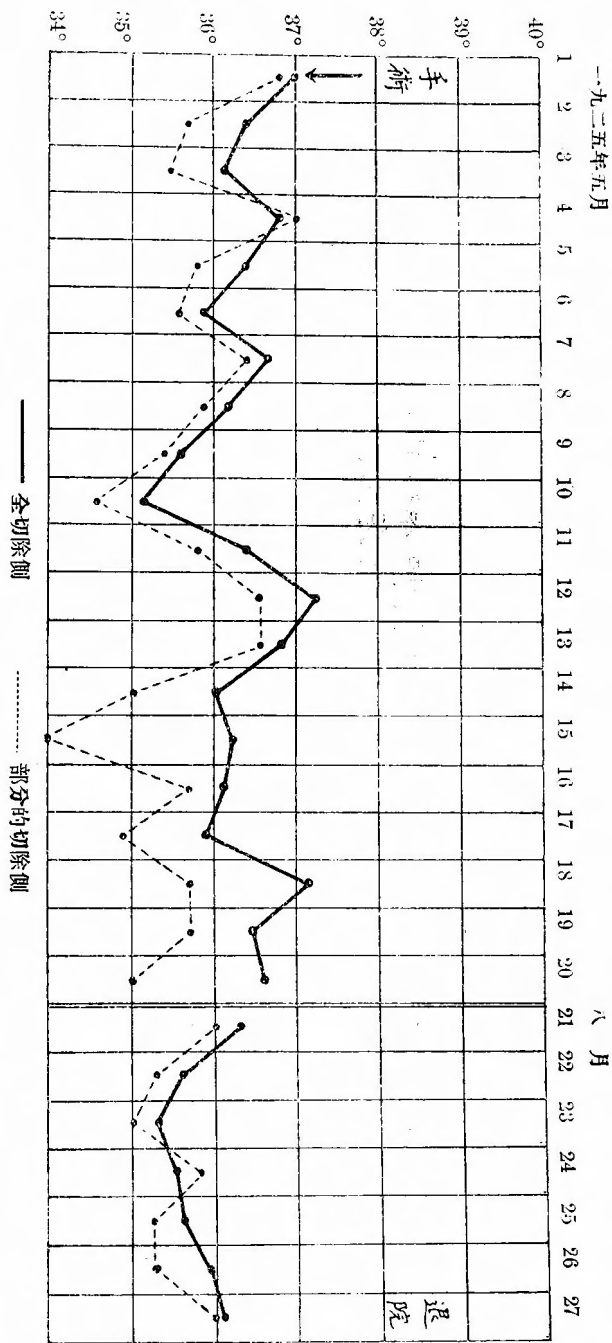
	左側	右側
股動脈	(++)	(++)
膝動脈	(+)	(+)
後脛骨動脈	(+)	(+)
足背動脈	(+)	(+)

爾來左足先端創ノ肉芽常ニ良、創ハ漸次縮小シ時々痂皮ヲ以テ覆ハル、術直後ト不變ノ溫感、充血ヲ續ケ、肢ハ漸次營養ヲ恢復セリ、術後二ヶ月ニ於テ測定セル大腿並ビニ下腿ノ周圍ハ術前測定時ト同位置ニテ次ノ如ク著シク増大セリ。

	大腿	下腿
左側	三六糎	二七糎
左側	三五糎	二五・五糎

モシコウウキツ氏現象ハ術後一週間既ニ兩側共ニ足關節、趾端迄瞬時ニシテ以後退院時迄不變ナリ、下肢動脈搏動ハ前記ト同様ノ状態ヲ以テ退院時迄續ク血壓ハ退院時ニ測定セルモノハ左側九五、右側一〇五ヲ示セリ。

八月廿七日、術後約四ヶ月ノ觀察ノ後全治退院。



第四例 術後下肢溫度表 (體溫部測定)

第五例

患者、木〇某、四十三歳、男、大工

大正十四年五月七日入院。

〔遺傳的關係〕 特記ス可キ事項ナシ。

〔既往症〕 生來健全ニシテ著患ヲ知ラズ、梅毒性疾患ヲ否定ス、煙草及酒ハ適度ニ飲ム。

〔主訴〕 昨年六月初旬ヨリ何等ノ誘因ナク、左下肢ニ疲勞感アリ、續イテ同

側足及第四趾第五趾ニ疼痛ヲ來シ、同時ニ冷感ヲ訴フ、然ルニ間モナク第五趾先端ニ潰瘍ヲ生ジ、漸次壞疽トナリシ故醫ニヨリ切斷サレシガ、傷ハ閉ヂズ疼痛ヲ伴ヒテ今日ニ至レリ、疼痛ノタメニ睡眠障碍セララル。

昨年十二月頃ヨリ左第四、第五指ニモ冷感アリ。

〔一般所見〕 體格大、骨格強、筋及皮下脂肪織ノ發育良、皮膚ニ異常ヲ認メズ、脈搏整調、緊張良、大サ尋常、頻數ナラズ、一分時八〇至、左撓骨動脈搏動ハ右側ニ比シ弱且ツ小ナリ、硬固ニ觸レズ、頭部、顔面ニ變化ヲ認メズ

肺ニ異常ナシ、心境界尋常、心音正純、腹部諸臟器ニ異常ナシ、脊柱ニ異常ヲ認メズ。

〔局所所見〕 大腿下腿ニハ何等萎縮ノ狀ヲ認メズ、左足稍暗紫色ニ變ジ、浮腫狀ニ腫脹シ、爪ハ悉ク萎縮ス、第五趾ハ缺如シ、其ノ根部ニ龜裂狀ヲナセル潰瘍アリ、瘻孔ヲ形成セザルモ惡臭アル分泌ヲ出ス左第二、三趾ノ間ニモ潰瘍アリ軟弱ナル肉芽ニテ覆ハレ分泌物多量ナリ、觸診上左下腿ヨリ左足ハ著シク冷感動脈搏動ヲ檢スルニ次ノ如シ。

左患側 右側

股動脈 (十) (十)

膝動脈 (一) (十)

後脛骨動脈 (一) (十)

足背動脈 (一) (十)

モシコウキツ氏現象

膝關節 足關節 趾

左側(患) 二〇秒 三〇秒 九〇秒

右側 一〇秒 二〇秒 三〇秒

腱反射ハ左右尋常ナリ。

毛細管顕微鏡検査、左側踰趾ニテ右側ニ比シ毛細管ノ尖端一般ニ擴大ス其他ハ左右差ヲ認メズ。

「アドレナリン」試験ハ弱陽性「ピロカルピン」試験ハ陰性ナリ、血液検査ノ結果ニ認ム可キ所見ナク、血清ワツセルマン氏反應ハ陰性、尿ハ酸性透明ニシテ比重一〇二六、蛋白、糖其他ノ異常成分ヲ證明セズ。

〔手術〕(五月十三日)、骨盤高位、全身麻酔ノ下ニ下腹部正中線切開約十五糎ヲ以テ腹腔ニ入り、腸管ヲ腹腔外ニ排除シ防護シツ、後腹壁腹膜ヲ縫ニハ

繩切り後腹腔ニ入り、鈍性ニ進ミテ右側腰椎部ニテ一個、薦骨椎部ニテ第一、第二ノ二個、合計三個ノ神經節ヲ一連トナシテ切除セリ、後腹壁腹膜ヲ閉テタル後蟲様突起切除術ヲ行ヒ、前腹壁切開創ヲ閉ジテ術ヲ終ル、手術時間約一時間半、麻酔量「クロロフォルム」一五錠、「エーテル」一三〇錠。

手術前處置第一例ニ同ジ。

〔経過〕 五月十三日(手術當日)、術後充血ノ程度、前記諸例ノ如ク著シカラザレドモ術前ニ比シ明カニ差アリ、腹痛ヲ訴ヘズ、術後ノ尿ニ糖ヲ證明セズ膝關節脈搏動ヲ觸ル。

五月十四日、一般狀態佳良、腹痛起ラズ、食欲良、左下肢ハ下腿ノ半バ迄ハ健側ニ比シ溫感著明、左足モ術前ニ比スレバ明カニ溫感ナリ。二ヶ所ノ潰瘍ハ何ツレモ急ニ乾燥シ、疼痛全ク消失セリ、睡眠良。

五月十五日、潰瘍ハ痂皮ヲ以テ覆ハル、左足ノ色漸次赤味ヲ帶ブモ尙趾ハ暗紫色ナリ、左足ノ浮腫狀腫脹ハ漸次減少セリ、腱反射術前ニ比シ差異ヲ認メズ。

五月十七日、潰瘍ハ全治ス。

五月十九日、腹部手術創拔絲第一期癒合、足ノ浮腫全ク去リ、溫感漸ク足部迄認メ、趾ノ暗紫色去ル。

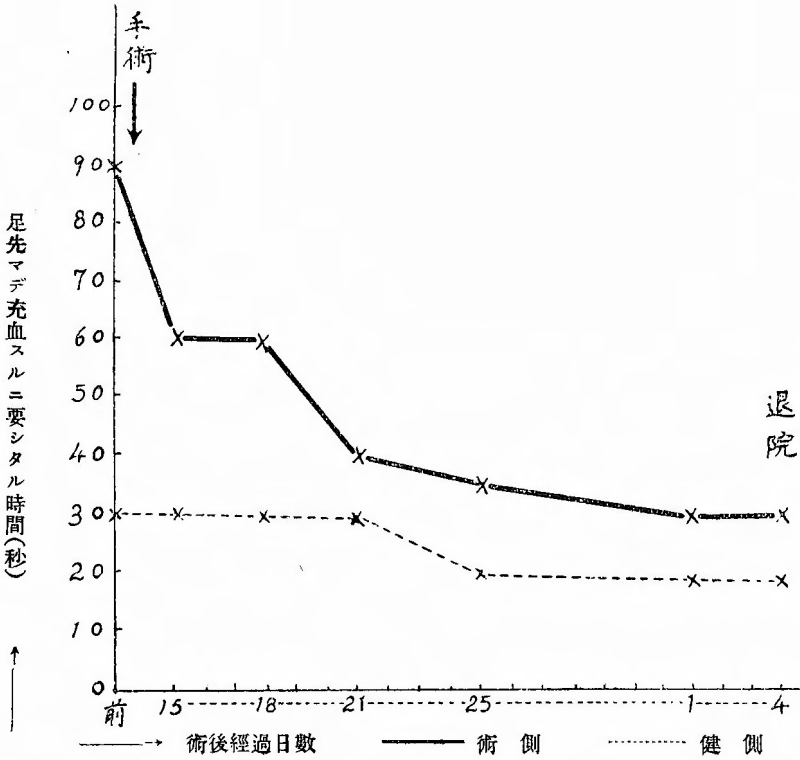
五月廿一日、歩行ヲ許ス、趾ノ色ハ左、右全ク同色トナレリ、歩行後ニ疲勞感ヲ訴ヘズ。

五月廿六日、仰臥時臀部ヨリ左下肢一般ニ一種ノ疲勞感アリ。

五月三十日、疲勞感漸次輕快ス。

六月二日、歩行長時間後跛行症狀全ク起ラズ。

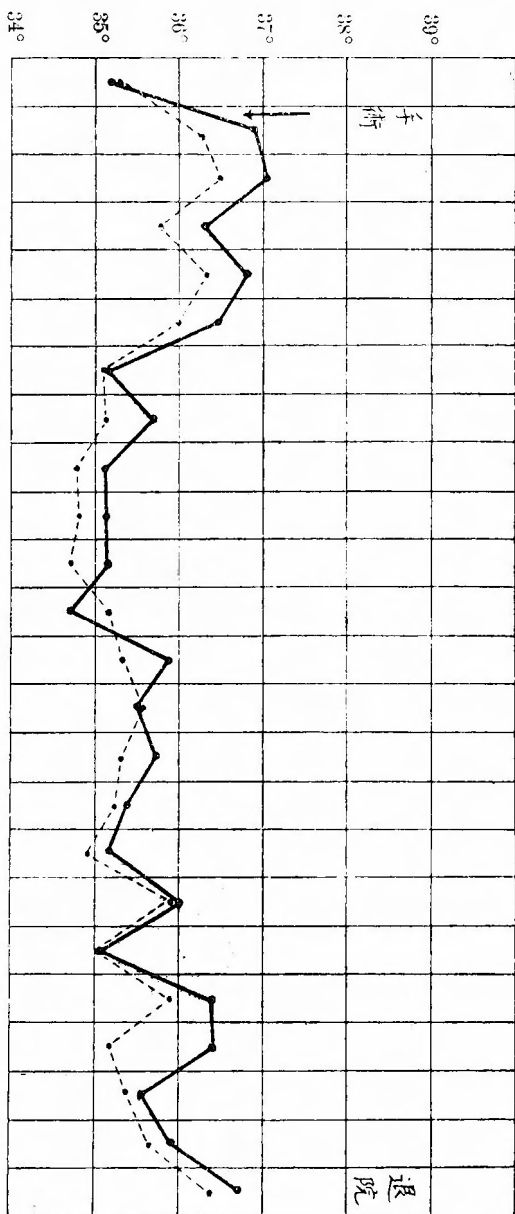
六月五日、全治退院、當時動脈搏動ヲ檢スルニ次ノ如シ。



毛細管顯微鏡検査ヲ術後ノ一週間ニ行ヘル結果ヲ綜合スルニ左側踰趾ニ於テ術前毛細管尖端ノミガ擴大セシ像ハ術後ニ於テ尖端ノミニ限ラズ、全體トシテ擴張セル像ヲ認ム、形狀數ハ長サ等ニ於テハ術前及健側ニ比シ大差ヲ認メズ。モシコーウキツ氏現象術後漸次速カトナリ退院時ニハ次ノ數字ヲ示シタリ。

	左側(術)	右側
股動脈	(+)	(+)
膝關節	(+)	(+)
後脛骨動脈	(-)	(+)
足背動脈	(-)	(+)
膝關節	一〇秒	一〇秒
足關節	一〇秒	三〇秒
趾	一〇秒	二〇秒

一九二五年五月
前 13 14 15 16 17 18 19 20 21 22 23 24 25 26 27 28 29 30 31
六月 1 2 3 4



第五例國術後下肢溫度表 (膝關節ニ於テ測定)

第六例

患者、池○某、三十一歳、男、料理業、大正十四年六月二日入院。

〔遺傳的關係〕 特記ス可キ事項ナシ。

〔既往症〕 生來健康ニシテ著患ヲ知ラズ、梅毒性疾患ヲ否定ス、大酒家ニシテ喫煙家ナリ。

〔主訴〕 約二年前ヨリ半里乃至一里ノ步行ニ際シ左足趾ヨリ腓腸筋部ニ掛ケ不快ナル疼痛ヲ來タシ、跛行症狀ヲ訴ヘシガ漸次其ノ程度増シ、約半年前ヨリ一町位ノ步行ニ際シ左足趾及第一及第五趾ニ激痛、並ビニ左足背ヨリ腓腸筋ニ掛ケテ不快ナル疼痛感アリ、此障礙ハ二、三分ノ安靜ニテ輕快スルヲ常

トス、左ノ足ハ右足ニ比シ冷感アリ、左第五趾背尖端ニ潰瘍ヲ生ジテヨリ月餘ナリト。

〔一般所見〕 體格中、骨格適度ニ強、筋及皮下脂肪織ノ發育適度ニ長、皮膚稍々蒼白ナルモ乾燥セズ、脈搏整調緊張長、數一分時七〇至、頭部顔面ニ異常ヲ認メズ、肺ニ變化ナク、心境界尋常、心音正純、腹部諸臟器ニ變化ヲ認メズ、上肢左右萎縮ノ狀ヲ認メズ、各動脈搏動差ヲ認メズ、脊柱ニ異常ヲ認メズ。〔局所所見〕 左下肢ハ大腿、下腿共ニ著明ノ萎縮ヲ示ス、左足ハ蒼白左趾ハ何ツレモ暗紫色ナリ、左小趾尖端ニ大豆大ノ創縁不正ナル潰瘍アリ、創面ハ周圍ヨリ陥没シ肉芽ハ貧血軟弱ナリ、觸診上左下腿以下ハ右側ニ比シ冷感ナ

リ、動脈搏動ヲ檢スルニ下ノ如シ。

股動脈	左(患)側	右側
膝關節脈	(+)	(+)
後脛骨動脈	(-)	(+)
足背動脈	(-)	(+)

大腿周圍(膝蓋骨上緣ヨリ十糎上)下脛周圍(膝蓋骨下緣ヨリ十糎下)測定ノ結果ハ次ノ如キ差異ヲ示セリ。

左 患側	大腿	下脛
側	三七糎	二七・五糎
右 側	三九糎	三〇・〇糎

モシコーウキツ氏現象

左 側	膝蓋關節	足關節	趾
右 側	一五秒	六〇秒	四分以上
	五秒	一五秒	三〇秒

「アドレナリン」試験陰性、血清ワツセルマン氏反應陰性、尿、黃褐色、透明酸性、比重一〇三〇、蛋白、糖陰性其他ノ異常成分ヲ證明セズ。

〔手術〕(六月五日)、骨盤高位全身麻酔ノ下ニ下腹部正中線切開二十糎ヲ施シ腹腔ニ入り、薦骨脚角ノ高サヲ基準トシテ後腹壁腹膜ヲ縱ニ十糎切り、鈍性ニ進ミ第三腰椎ノ高サヨリ第三薦骨椎ノ高サニ至ル迄交感神經節狀索ヲ腰部ニ於テハ二個、薦骨部ニ於テ二個ノ神經節ヲ一連トナシテ切除セリ、次イデ後腹膜ヲ閉ジ、蟲様突起切除術ヲ行ヒ、腹腔ヲ閉ジテ術ヲ終ル、手術時間約一時間麻酔量、「クロロフォルム」一五錠、「エーテル」一〇〇錠。

〔経過〕六月五日(手術當日)、左下脛ノ中央部迄溫感アルモコレヨリ以下ニハ尙ホ溫感ヲ感ゼズ、腹痛ヲ訴ヘザルモ腹鳴ヲ盛ニ聞ク、術後ノ尿ニ糖ヲ證明セズ。

一一〇 (第壹號 一一〇)

六月六日、一般狀態佳良、溫感ハ足尖ニ至ル迄著明ナリ、後脛骨動脈足背動脈ハ弱ク觸レ得ルニ至レリ。

六月七日、一般狀態佳良、潰瘍乾燥ス、溫感ハ尙健側ニ比シ弱シ。

六月九日、後脛骨動脈搏動漸次強シ。

股動脈	左患側	右側
膝關節脈	(+)	(+)
後脛骨動脈	(+)	(+)
足背動脈	(+)	(+)

六月十一日、潰瘍全ク治癒ス、腹部手術創拔絲第一期癒合。

六月十六日、溫感著明、殊ニ下脛中央部迄ハ明カニ健側ニ比シ溫感アリ、趾ノ色恢復ス。

六月十八日、歩行可能。

六月二十二日、院内五町以内ノ歩行ニテハ苦痛ヲ訴ヘズ。

六月二十五日、左足ノ皮膚ハ全部ニ自然ニ剝離シ、光澤ニ富ム、新生セル皮膚ニテ覆ハレ、爪モ亦全部新生セリ。

六月三十日、全治退院、當時ノ所見ニヨレバ、溫感左足ニ至ル迄著明、長途ノ歩行後ニモ何等ノ障礙ヲ訴ヘズ、動脈搏動次ノ如シ。

左患側	右側
-----	----

股動脈	(+)	(+)
膝關節脈	(+)	(+)
後脛骨動脈	(+)	(+)
足背動脈	(+)	(+)

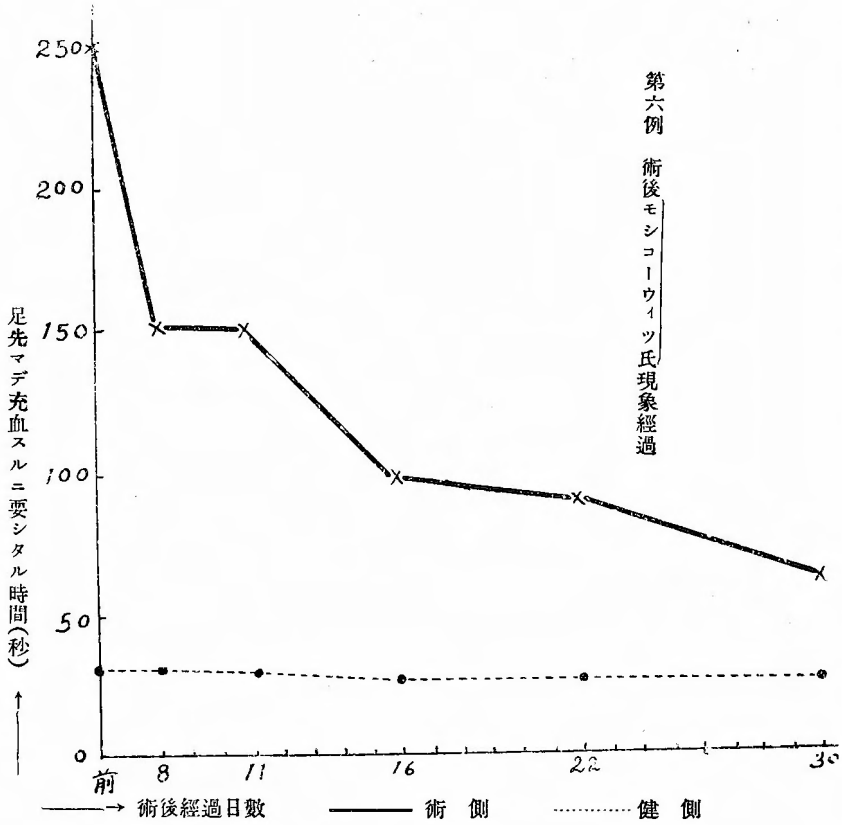
大腿下脛周圍測定ノ結果ハ左右ノ差異ニ僅小トナレリ。

左側	右側
大腿	三八・〇糎
下脛	三八・五糎

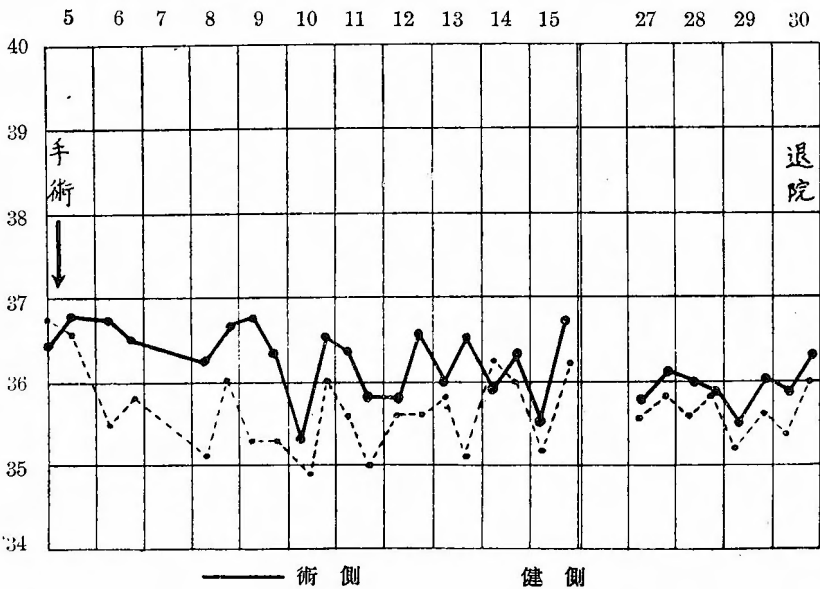
モシコーウキツ氏現象ノ術後ノ數回ニ測定セル結果ヲ比較對照スルニヨク其

ノ恢復程度ヲ推測スルコトヲ得ベシ。

第六例 術後下肢溫度表(膝關節ニ於テ測定)



一九二五年六月



第七例

患者、前〇某、二十九歳、男、時計商、大正十四年七月十日入院。

〔遺傳的關係〕 母方ノ伯母ノ一人ハ肺結核ニテ死亡シ父方ノ祖父ハ腦溢血ニテ倒レタリ。

〔既往症〕 生來健康ナリ、青年時淋疾ヲ病ミシモ、梅毒ニハ罹リタルコトナシ、二十二歳ノ時「バラチフス」ト云ハレシコトアリ、適度ノ喫煙家ナルモ飲酒セズ。

〔主訴〕 五、六年前、最初右下肢次イデ左下肢ニ約五町位ノ歩行後、跛行症狀ヲ訴ヘ、歩行ヲ續行スルコト不可能トナレリ、漸次程度ヲ増シ、三年前ヨリハ左下肢ニ殊ニ強キ障礙アリ、左足第二趾ニ潰瘍ヲ生ジ、昨年ヨリハ左足第三趾及ビ第五趾ニモ同様潰瘍ヲ生ジ、醫療ヲ受ケタルモ之等ハ少シモ治癒ノ傾向ナシ、右足ノ蹠趾ニハ三年前潰瘍ヲ生ジ之レモ今日尙治癒セズ、昨年ヨリハ約一町ノ距離ニテ間歇性跛行症狀ヲ訴フ、今日潰瘍ノ疼痛ノタメニ睡眠障礙セラル。

〔一般所見〕 體格中、骨格中等筋、及皮下脂肪織ノ發育不良、皮膚稍々蒼白、脈搏整調、緊張良頻數、ナラズ一分時八〇ヲ算ス、頸部、顔部ニ異常ヲ認メズ肺尋常、心境界尋常心音正純腹部諸臟器ニ異常ヲ認メズ、上肢撓骨動脈搏動ハ尋常ニ觸ル脊柱ニ異常ヲ認メズ。

〔局所所見〕 兩側共ニ強ク萎縮シ細小ナリ、皮膚ハ乾燥蒼白、殊ニ足、趾ハ「チアノーゼ」ヲ呈スルモ浮腫ヲ認メズ、兩側爪ハ皆萎縮ニ陥ル、左足第二趾潰瘍ハ殆ド乾燥シ、痂皮ニテ覆ハル、第三趾尖端ハ鳩卵面大ノ潰瘍面ヲ呈シ中央ニ壞死ニ陥レル骨突出シ、肉芽ハ貧血軟弱ニシテ面ハ黃色汚穢ナル苔ヲ以テ覆ハレ所々ニ分泌物ヲ附着ス、第五趾背面ニハ「レンズ」豆大ノ潰瘍アリ貧血軟弱ナル肉芽ニテ覆ハレ所々ニ黃色膿汁樣分泌物ヲ附着ス、惡臭アリ、右足蹠趾尖端内緣ニハ大豆大ニシテ固キ痂皮ニ覆ハレタル潰瘍アリ、中央ヨリ

濃汁樣分泌物ヲ少許排出シ居レリ、觸診上兩側下腿以下冷感、潰瘍ニ觸ルレバ疼痛甚ダシ。

動脈搏動

股動脈	左側 (十)	右側 (十)
膝關節動脈	(一)	(一)
後脛骨動脈	(一)	(一)
足背脈	(一)	(一)

兩側大腿下腿周圍

大 腿	左側 三五・五糎	右側 三七・五糎
下 腿	三〇・五糎	三三・〇糎

モシコウウキツ氏現象

膝關節部	左側 五秒	右側 五秒
足關節部	三〇秒	三〇秒
趾	二〇〇秒	二〇〇秒

髓反射尋常ニ存ス。

血液ワツセルマン氏反應陰性、尿、黃褐色、透明、酸性、比重一〇二二、蛋白、糖其他ノ異常成分ヲ證明セズ、「アドレナリン」試驗陰性、「ピロカルピン」試驗弱陽性。

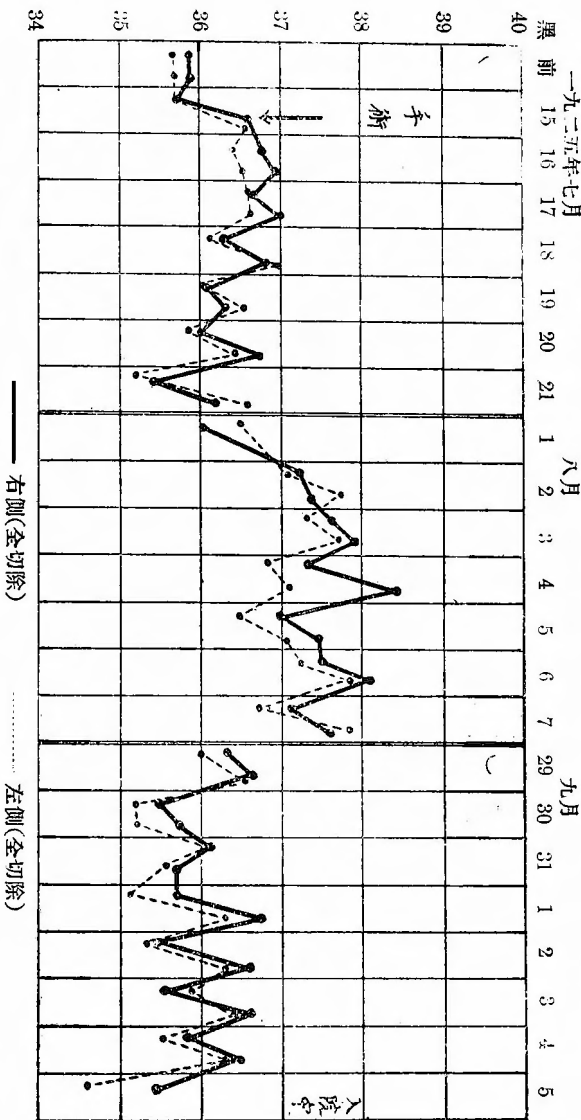
〔手術〕(七月十五日)、骨盤高位全身麻醉ノ下ニ下腹部正中線切開約二十糎ヲ以テ腹腔ニ入り、内臓ヲ膜腔外ニテ防護シ。薦骨胛角ヲ基點トシテ上、下ニ縱ノ切開十糎ヲ後腹膜ニ施コシ、後腹膜腔ニ入り、兩側ニ於テ第三腰椎ヨリ第三薦骨椎迄ノ範圍ノ交感神經ヲ四個宛ノ神經節ト共ニ連續切除セリ、次デ後腹膜ヲ閉ヂ蟲樣突起切除術ヲ行ヒ腹腔ヲ閉鎖シテ術ヲ終ル、手術時間一時間五十分麻醉量、「クロロフォルム」一六錠、「エーテル」七五錠。

〔經過〕 七月十五日(術後)、術前ニ比シ著明ノ溫感ヲ感ズ、下腹部ニ激烈ナル疼痛アリ、惡心嘔吐ヲ伴フ、術後ノ尿ニ糖微量ヲ證明セリ、此日右踰趾潰痛ノ痂皮及ビ爪一部ヲ除去シ潰瘍面ヲ開放的トナシ、以後毎日礮酸軟膏ノ貼付ヲ行フコト、セリ。

七月十六日、兩側下腿、足充血ノ徵著明溫感アリ、潰瘍左第三趾ヲ除キ他ハ皆乾燥肉芽良好トナレリ、疼痛術後全ク消失セリ、腹痛尙激シ、腹部膨滿セズ。

七月十七日、腹痛尙激シ、一般狀態佳良、右踰趾潰瘍ハ全ク治癒セリ、動脈

第七例術後下肢溫度表(膝關節ニ於テ測定)



搏動ハ股動脈ハ大トナレルモ他ハ不變ナリ。

七月十八日、腹痛輕快、食慾良、局所溫感著明、潰瘍ハ左第三趾ノモノハ肉芽著シク出血シ易クナレリ、第二趾ノモノハ全ク治癒シ第五趾ノモノモ著シク形小トナレリ、潰瘍ニ自發痛起ラズ。睡眠良好ナリ。

七月十九日、動脈搏動ヲ觸ル、一ハ至ラザルモ股動脈ハ大トナリ、モシコウウキツ氏現象ハ時間ヲ短縮ス。

七月廿一日、腹部手術創拔絲第一期癒合、左第五趾潰瘍殆ド閉ヅ、此頃膝關節脈搏動ヲフレザルモ末梢動脈搏動弱ク觸ル。

七月廿五日、左小趾潰瘍全治、動脈搏動不變。

七月廿七日、左第三趾潰瘍中央突出壞死骨片ヲ除去ス、七月廿七日ヨリ八日迄十五日間毎日發熱最高三十九度ニ及ブ、腹部手術部、趾潰瘍部ニ著シキ變化ヲ認メズ、胸部ニ所見無ク檢尿檢血ニ何等ノ所見ヲ認メズ、八月九日ウィダー

ル反應ヲ檢スルニ「チフス」二百倍陽性ヲ示ス肝、脾觸レズ患者ハ手術後頑固ナル便秘ニ傾ク、八月中旬第三趾潰瘍ハ縮小シ痂皮ヲ以テ覆ハレタリ。八月十三日頃ヨリ腹水ヲ證明スルニ至ルモ尿量一八〇〇cc以上ニシテ尿ニ異常成分ヲ證明セズ、腹水ハ八月廿日ヨリ四日間ノ利尿劑投與ニヨリ全ク消失セリ、八月廿七日左第三趾内側ニ小潰瘍ヲ生ジコノ底部ニ瘻孔アリテ粗ナル骨ニ觸ル、コトヲ知レリ、潰瘍ニ疼痛ヲ訴ヘズ、九月二日局所麻酔ノ下ニ此瘻孔ヲ切開シ腐骨切除ヲ行ヘリ、術後一日間疼痛アリシモ睡眠障礙セラレズ其後疼痛消失漸次肉芽發育シツ、アリ。八月三十日モシコーウキツ氏現象ヲ檢スルニ左ノ如シ。

左側	膝關節	足關節	趾
右側	五秒	二〇秒	四十秒
	五秒	二〇秒	四十秒

附記(校正ノ際)其後退院外來患者トナリシガ本年十二月上旬殆治癒シタリ。

第八例

患者、中〇某、四十二歳、男、製絲、大正十四年八月十日入院。

〔遺傳的關係〕 父方祖父及父ハ腦溢血ニテ倒レタリ。

〔既往症〕 幼少ノ時ヨリ健康ニシテ著患ヲ知ラズ、今ヨリ凡ソ二十四年前及ビ五年前淋疾ヲ病ミシコトアリ、二十年前一月腦充血頭痛ヲ來タセルコトアリト、梅毒ヲ否定ス、酒及煙草ハ適度ニ之レヲ用フ。

〔主訴〕 (一)、昨年八月頃ヨリ左第二及第三指ガ冷感トナリシコトニ氣付キシガ漸次程度ヲ増シ、暗紫色ニ變ジ來タリ、長ク握リ續ケル時ハ該指ニ疼痛

ヲ來タスト云フ。本年七月初旬第三指ヲ鷄ノ爪ニテ傷ケタルニ其後治癒セズシテ潰瘍トナリ烈シキ疼痛ヲ訴フ令ヤ指ガ冷エタルノミニテ疼痛ハ烈シク起ルト云フ、右上肢ニハ何等ノ苦痛ナシ。(二)、約二十年前ヨリ兩下肢冷感ニシテ時々關節ニ疼痛ヲ來タスコトアリ。

〔一般所見〕 體格中、骨格適度ニ強、筋及皮下脂肪識ノ發育良、皮膚ニ異常ヲ認メズ、脈搏整調、緊張良頻數ナラズ、一分時八五至、頭部、顔面ニ異常ヲ認メズ、肺尋常、心境界尋常、心音正純、腹部諸臟器ニ變化ヲ認メズ。

〔局所所見〕 兩側上肢ヲ見ルニ、前膊手ニ至ル迄ハ色尋常ナルモ、左第二、第三指ハ掌骨指骨關節部以下末梢ニ至ルニ從ヒ暗紫色ニ變ズ、左第三指第二指關節外側ニ直徑一糎大ノ圓形ナル潰瘍アリ、中央ハ陥没シ中ニ壞死物質ヲ充タシ、健康組織トノ境界明ナラズ、觸診上上膊及前膊、共ニ兩側差異ヲ證メズ、唯手及第二、第三指ハ著シク冷感アリ動搏搏動所見ハ左ノ如シ。

左側	腋窩動脈	(+)	右側	(+)
	上膊動脈	(+)		(+)
	腕動脈	(+)		(+)
	橈骨動脈	(+)		(+)
左側	股動脈	(+)	右側	(+)
	膝動脈	(+)		(+)
	足背動脈	(+)		(+)

下肢ハ視診上觸診上左右差異ヲ認メズ、動脈搏動ハ下ノ所見ヲ示セリ。

上肢血壓(最大) 左一一〇 右一一〇
モシコーウキツ現象

上肢	(左)	(右)
腕關節	三秒	三秒
指	七秒	三秒

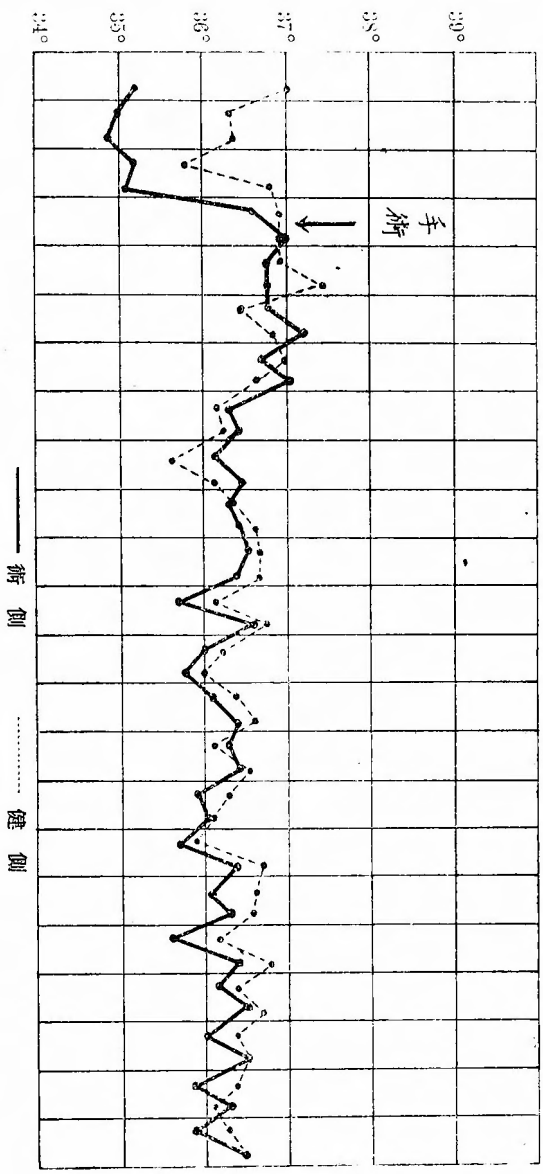
下肢
 膝關節 三秒
 趾 七秒
 三秒

血清ワツセルマン氏反應陰性、尿、黃褐色、透明酸性、比重一〇二二蛋白質
 其他ノ異常成分ヲ證明セズ。

〔手術〕 八月十二日、局所麻酔ノ下ニ左側頸部胸鎖乳嘴筋ノ外縁ニ於テ、該筋ノ離ル、約一糶外側ニテ切口ノ下端ハ鎖骨ニ至ル迄約八糶ノ皮切ヲ施シ、鈍性ニ同筋ノ後方ヨリ進ミ頸動脈ノ直下ニ達ス、此後側ニ迷走神經ヲ認メ其

第八例 術後上肢溫度(手ヲ握ラシメテ測定)

一九二五年八月



後外側ニ當リ交感神經ノ走行ヲ見出シ、下甲狀腺動脈ノ交叉部ニ於テ中頸部交感神經節ヲ求メ之レヲ下方ニ追求シテ下頸部交感神經節ニ達シ、動脈瘤針ヲ以テ之レヲ内方ニ引キ上ゲ四方ノ分枝及ビ後側ヲ剝離シ、更ニ下方ニ連鎖ニ連ル神經節ヲ同様ニ處理シ、之等三個ノ神經節ヲ一連トナシテ切除セリ
 麻酔量〇・二五「ネーオカイン」二〇錠、手術時間約三十分。



切除標本

〔經過〕 八月十二日、一般症狀佳良、左手、左指ハ明カニ手術前ニ比シ温感アリ、左瞳孔ハ右側ニ比シ縮小シ、左側結膜血管擴大、左側眼瞼下垂ヲ認ム。八月十三日、一般症狀佳良、眼症狀昨日ニ同ジ左指ノ暗紫色ハ第二指關節迄恢復セルモ尙未端恢復セズ但左手ハ自覺的ニモ他覺的ニモ温感著明ナリ。八月十四日、潰瘍ノ疼痛ハ全ク消失トハ云ヒ雖キモ、著シク輕快セリ、潰瘍ノ分泌物減少シ乾燥ス。八月十八日、頸部手術創拔絲第一期癒合。

概 括

八月廿五日、潰瘍中心ノ壞死物質ハ明カニ健康組織ヨリ區劃セラレ分界線ハ著明ニ認メラル、疼痛ヲ訴フルコトナシ。八月卅一日、潰瘍中央壞死物質ヲ除去ス、容易ニ健康組織ヨリ離レタリ。九月三日、潰瘍面ニ健康肉芽組織ハ強ク發育シ殆ド米粒大ニ縮小シ、最早ヤ何等ノ苦痛ナシト云フ、汗腺分泌ハ術側ハ「ピロカルピン」注射後七分健側ハ九分ニシテ觸診ニテ認メ得。九月十一日、潰瘍治癒退院。

第一例、左下肢特發脫疽患者ニシテ踰趾潰瘍疼痛並ビニ歩行時ノ苦痛ヲ訴ヘタルガ、本年一月廿一日手術後疼痛直チニ消失、潰瘍ハ十日日ニ全治シ、術側下肢ハ末梢ニ至ルニ從ヒ充血並ビニ温度上昇著明ニシテ足背動脈ハ手術翌日ヨリ再現シ歩行時ノ苦痛及足浮腫ハ三週間後消失セリ、術後ノ不快症狀トシテハ術後五日間ノ腹痛及ビ術後二週後ヨリ第三週ニ至ル約一週間ノ術側腓腸筋部並ビニ膝關節部ニ於ケル異様(疲勞様)疼痛感ナルガ何ゾレモ一時的ニシテ間モナク全然消失タリ、患者ハ四月上旬日本外科學會總會ニ於テ供覽ノ爲メ九州ニ旅行後左肺ヲ病ミ數回大量ノ咯血アリ爲メ頻回「ゲラチン」注射食鹽内服等ヲナシタルニモ拘ラズ局所ニハ何等ノ影響ヲ受ケズ、依然トシテ充血、温度上昇再現脈搏ヲ持續ス。術後約五ヶ月ニ於テ趾間温度ノ差ハ術側ハ健側ニ比シ一度乃至二度高シ、今日ニ於テモ以上所見ニ變化ヲ認メズト云フ、モシコーウキツ氏現象ハ術後三十日以後瞬時、血壓ハ術後約一ヶ月術側二〇乃至三五低キモ一ヶ月半以後健側ト殆ド差異ヲ認メズ、術後觀察期間中膀胱又ハ直腸機能障礙ヲ認メズ、筋緊張及膝蓋腱反射ハ術直後ヨリ常ニ注意シタルモ、吾人ノ測定可能程度ニ於テ差異ヲ斷定スルコトヲ得ザルモ、術側ハ健側ニ比シ又術前ニ比シ腓腸筋ニ於テ緊張セズ又膝蓋腱反射ハ決シテ亢進セズト斷言シ得ベシ、汗腺分泌ハ下腹部ヨリ大腿ニ掛ケテ熱氣浴ヲ命ジテ検査スルニ毎回所見一定セザリシモ術側ノ方時間速カナルコト多シ、色素ノ吸收時間ハ兩側ニ差異ヲ認ムルコト能ハザリキ。尙ホ本例ニ於テハ術後二十四日中川氏熱電流温度測定器ヲ用ヒテ腓腸筋部皮下・五糎ノ深部温度測定ヲナシ術側ハ健側

ヨリ一度高キコトヲ證明シ得タリ。

第二例、左下肢間歇性跛行症患者ニシテ二、三町歩行後ノ跛行症狀ト左踵趾自發性疼痛ヲ訴ヘタルガ本年二月二日手術後疼痛全ク消失、術後下腿以下ノ著明ナル充血、溫度上昇ヲ示シ翌日ヨリ膝關節脈ヲ觸レ得ルニ至レリ、趾ノ「チアノーゼ」全ク消失セリ、術後八日目既ニ歩行ハ自由ニシテ術後十二日目ニハ約一里ノ歩行後跛行症狀ヲ訴ヘズ、術後三日間腹痛アリ又術後約三週間臀部（術側）疲勞感アリシモ間モナク消失セリト通信シ來レリ。膝關節ニ於ケル溫度ノ差ハ退院時ニ於テ術側ハ健側ヨリ〇・六度ノ高度ヲ示シ退院後ニ於テモ自覺的他覺的溫度ノ差ヲ持續シ居レリト云フ、モシコーウキツ氏現象ハ術後十一日目ニ健側ト同速度トナレリ。

術後膀胱及直腸機能障礙ヲ認メズ、筋緊張及膝蓋腱反射ハ第一例ト同様ノ所見ニシテ汗腺分泌ハ唯ダ一回ノ検査ナレドモ（退院時）術側僅カニ速カナリ。

第三例、本例ノ主訴ハ定型的ノ間歇性跛行症狀ニ非ズ、苦痛ハ右股關節部ヨリ次第ニ進ミ恰モ坐骨神經痛ニ似タル症狀ヲ呈ス、曾テハ坐骨神經ノ走行ニ一致セル自發痛並ビニ壓痛アリタリト云フ、現今此クノ如キコトナク主トシテ歩行時ノ障礙ノミヲ訴ヘ患側大腿ハ健側ニ比シ細ク又足背動脈弱小ナリ、手術後足背動脈搏動強大トナリ、術側下肢ハ末梢ニ至ル程著明ノ充血、溫感ヲ示シ歩行時ノ苦痛ハ術後其ノ性質ヲ異ニスルニ至リ患者ノ訴フル所モ甚ダ不定ナリシガ術後第三週頃ヨリ全ク何等ノ障礙無キニ至リ爾來此症狀消失シ退院後モ全ク不快症狀ヲ起サズト云フ。患者ハ術後數日間下腹部蠕動不穩アリタル以外多少便秘アリシノミニテ膀胱直腸機能ノ障礙ヲ認メズ、術後一ケ月前後數日間ノ腰部疲勞感アリシモ暫時ニシテ全ク消失シタリ。

本例ニ對シテハ術前及術後十日毛細管顯微鏡検査ヲ行ヒシガ多少數ノ増加ト管徑ノ擴大セルヲ認メタリ、溫度ノ差ハ三度以上トナルコト稀ナラズ、退院後現今ニ於テモ自覺的他覺的溫感ハ入院當時ト全ク不變ナリト云フ、モシコーウキツ氏現象ハ兩側共ニ術後三日目ヨリ瞬時トナレリ、血壓術側一〇低カリシモノ術後一〇高ク十日後ニハ差異ナクシテ退院時ニ及

べリ、下肢營養ハ恢復シ大腿周圍ハ術後約一ヶ月差ヲ認メザルニ至レリ、筋緊張及膝蓋腱反射ハ殆ド差異ヲ認メ難シ、汗腺分泌ハ術側ノ方僅カニ速カナリ腱反射ノ亢進セルガ如キコトナシ。

第四例、兩側下肢特發脫疽患者ニシテ左足尖ニ足ノ前部約三分ノ一ニ亘ル乾性壞疽、左足蹠ノ潰瘍、右足外緣ノ二個ノ潰瘍右第二趾潰瘍ヲ有シ、是等ノ劇痛ノ爲メニ約半年間臥床セル儘苦悶ヲ續ケタリシガ本年五月一日左側ニハ全切除術右側ニハ第一薦骨交感神經節ノミノ部分的切除術ヲ施セルニ術後充血温感潰瘍治癒等ノ良好ナル症狀ハ兩側ニ起リタルモ全切除ヲナセル左側ニ於テ強く起リタリ。

術後三日間激烈ナル蠕動不穩腹痛アリ術後翌日ヨリ動脈搏動強ク、充血、温感、著明ニシテ浮腫減少疼痛全ク消失潰瘍ハ急ニ健康肉芽組織ノ發育ヲ見、四日目ニ於テハ右側潰瘍ハ何ゾレモ凡ソ二分ノ一大ニ縮小シ六日目ニハ悉ク治癒セリ、左側脱疽ハ術後急速ニ分界線ヲ生ジ遂ニ二週間目ニ脱落シ三週間目ニハ脱落部一面ニ肉芽ヲ以テ覆ヒ且ツ肉芽面ハ約三分ノ一大ニ縮小シタリ、左足蹠ノ深キ潰瘍ハ三週間目ニ全治ス、此ク左足尖肉芽面ハ術後一ヶ月半ニハ縮小乾燥シ時々痂皮ヲ以テ覆ハレシガ全癒シタルハ術後二ヶ月目ナリ。

術後廿五日頃左側腰部ヨリ膝關節部ニ至ル疲勞感ヲ絶エズ訴フルモ約十日間ニシテ消失セリ、モシコーウキツ氏現象ハ兩側共ニ術後一週趾端迄瞬時ナリ、肢ノ營養ハ著シク佳良トナリ殊ニ歩行後ハ益々佳良ニシテ術後二ヶ月一見二倍大トナレリ、筋緊張ニハ差異ヲ認メザルモ腱反射ハ術後兩側殊ニ左側ハ減退セリ、汗腺分泌ニハ差異ヲ認ムルコト能ハズ、血壓ハ退院時(術後約四ヶ月)ニ於テ左側ハ右側ヨリ低キコト一〇ナリ。

第五例、左下肢特發脫疽患者ニシテ左第五趾切斷跡及第二、三趾間ニ潰瘍ヲ有シ疼痛ヲ訴ヘシガ本年五月十三日手術後疼痛全ク消失、潰瘍ハ急ニ乾燥ス、充血、温感ハ翌日下腿ノ中央部迄認メタルモ足ニ認メタルハ術後七日目ニシテ其ノ程度ハ尙健側ニ及バズ、然レドモ浮腫及趾ノ「チアノーゼ」ヲ認メザルニ至レリ、潰瘍ハ術後五日目全癒ス、膝關節脈搏動ハ翌日ヨリ弱ク現ハレタリ、術後腹痛無キモ第二週ヨリ仰臥ニ於テモ左下肢一般ニ疲勞様疼痛アリシガ一週間ヲ經ズシテ消失

セリ、術後三週間長時間歩行後跛行症狀ヲ訴ヘズ、モシコーウキツ氏現象ハ九〇秒ヨリ三〇秒トナレリ。

毛細管顯微鏡検査ノ結果ハ擴張ヲ示ス、筋緊張及膝蓋腱反射、汗腺分泌等術前ニ比シ差異ヲ認メズ、術後二十四日全治退院、膝關節測定温度ハ僅小ナルモ常ニ高度ヲ示ス膀胱直腸機能障礙無シ。

第六例、左下肢特發脫疽患者ニシテ左第五趾ニ潰瘍ヲ有シ之レガ疼痛ト歩行時ノ苦痛ヲ訴ヘシガ、本年六月五日手術後疼痛ハ去リ左下腿ノ中央部迄ハ温感ヲ認メタルモ足ニ認ムルニ至リシハ術後三週ナリ、然ルニ翌日ヨリ末梢動脈搏動ハ弱小ナガラ觸レ得ルニ至リ退院時マデ持續ス、潰瘍ハ術後七日目全治シ、跛行症狀モ術後三週ニハ消失セリ、術側肢營養ハ恢復シ、モシコーウキツ氏現象ハ二五〇秒ヨリ、六〇秒トナレリ膝關節温度ハ術側ハ僅小ナガラ上昇ヲ持續ス、筋緊張、腱

反射ハ差異ヲ認メズ、汗腺分泌速度モ術前ト差ナク術側ハ遲延ス、患者ハ術後腹痛ヲ訴ヘズ、腹鳴アリ、且ツ術後三週前後ニ起ル疲勞感ノ如キモノヲ訴ヘズ、膀胱直腸機能障礙ヲ認メズ。

第七例、進行セル兩側下肢特發脫疽患者ニシテ左足第二、第三、第五趾及ビ右躡趾ニ潰瘍ヲ有シ此中第三趾潰瘍ハ骨露出シタリ、強キ跛行症狀ト疼痛ヲ訴フ、本年七月十五日日本例ニ對シテハ兩側全切除術ヲ施セルニ術後下腹部ニ激烈ナル疼痛アリ五日間持續セリ。

潰瘍疼痛ハ全ク消失シ右躡趾ノモノハ第三日左第二趾ノモノハ第四日左第五趾ノモノハ第七日全治セリ、術後七日目ニ末梢動脈搏動弱小ナルモノヲ觸レタルガ足ニハ他覺的ニ温感ヲ觸レ難シ、然レドモ自覺的ニハ温感アリト云フ、下腿中央部迄ハ明カニ温感ナリ、患者ハ七月下旬ヨリ約二十日間發熱引續キ一週間腹水アリ爲メニ營養障礙ニ陥ル、第三趾潰瘍ハ術後二週突出セル骨片ヲ除去シテヨリ八月中旬一時殆ド閉ヂタルガ八月下旬瘻孔ヲ形成シ九月上旬再ビ腐骨切除ヲ行ヒテヨリ以來觀察中ナリ、術後第一回ノ尿ニ糖微量ヲ證明セリ、膀胱機能障礙ヲ認メザルモ便秘頑固ナリ、目下末梢動脈搏動明カナラズ、モシコーウキツ氏現象ハ二五〇秒ヨリ四〇秒トナレリ、筋緊張、腱反射、汗腺分泌等術前ト大差ナシ、腱反射ハ多少減弱セリ。

第八例、左上肢特發脫疽患者左第二、第三指ハ「チアノーゼ」ヲ呈シ第三指ニ陥没セル潰瘍アリ中央壞疽ニ陥リ激痛ヲ訴ヘタルガ本年八月十二日左側中頸部並ニ星芒狀交感神經節ヲ切除シタルニ術後術側眼瞼下垂、瞳孔縮小、結膜充血ト、モニ左手ニ溫感アリ指ノ末端ヲ殘シテ「チアノーゼ」恢復シ、潰瘍疼痛ハ術後輕減シ術後二週壞疽ノ周圍ニ分界線ヲ生ジ術後三週壞死物質ヲ除去シテヨリ輕キ疼痛モ全ク消失シ、潰瘍ハ急ニ縮小シ術後一ヶ月全治、術後溫度ハ數日間ノミ明カニ上昇ヲ示ス、筋緊張、腱反射ハ差異ヲ認メズ、汗腺分泌ハ術側速カナリ。
以上ノ手術例ヲ要點ノミ表示スレバ左ノ如シ。

患者	年齡、性	既往症	手術日	手術方法	經過日數	術後症狀	轉歸
一、唐	〇二八、男	四年前發病 左趾趾潰瘍 疼痛	大正十四年 一月廿一日	左側 全切除	二百三十二日 (治癒日數二十一日)	1、疼痛直チニ消失 2、潰瘍十日ニテ治癒 3、術側充血溫度上昇浮腫消失 4、脈搏再現 5、跛行症狀去ル	全治
二、長	〇四〇、男	一年前發病 左足チアノーゼ 疼痛	二月二日	左側 全切除	二百二十一日 (治癒日數十二日)	1、疼痛消失 2、「チアノーゼ」消失 3、術側充血溫度上昇 4、脈搏再現 5、跛行症狀去ル	全治
三、吉	〇四二、男	右三年前發病 右下肢間歇性跛行ニ坐骨神經痛症ヲ伴フ	五月一日	右側 全切除	百三十三日 (治癒日數二十三日)	1、疼痛輕減目下全ク消失 2、術側充血溫度上昇 3、脈搏增大 4、跛行症狀去ル	全治
四、階	〇二〇、女	昨年九月發病 兩足脫疽潰瘍疼痛	五月一日	左側 全切除 右側 第一薦骨交感神經節切除	百三十三日 (治癒日數約二ヶ月)	1、疼痛消失 2、右足潰瘍術後一週左足壞疽術後二週脫落 3、術側充血溫度上昇、浮腫消失 4、脈搏強大 5、跛行症狀去ル	全治

五、木	〇四三、男	昨年六月發病左足潰瘍疼痛	五月十三日	左側 全切除	百二十一日 (治癒日數二十日)	1、疼痛消失 2、潰瘍術後五日治癒 3、術側輕度ノ充血溫度上昇浮腫消失 4、脈搏強大 5、跛行症狀去ル	全治
六、池	〇三一、男	二年前發病左趾潰瘍疼痛	六月五日	左側 全切除	九十八日 (治癒日數二十五日)	1、疼痛消失 2、潰瘍一週間ニテ治癒 3、術側輕度ノ充血溫度上昇 4、脈搏再現 5、跛行症狀去ル	全治
七、前	〇二九、男	六年前發病兩側趾脫疽潰瘍疼痛	七月十五日	兩側 全切除	五十八日	1、疼痛消失 2、潰瘍ハ左側第三趾ヲ除キ他ノ潰瘍ハ術後十日迄ニ全治 3、脈搏一時再現 4、術側充血溫度輕度 5、跛行症狀去ル	効果 觀察中
八、中	〇四二、男	昨年八月發病指脫疽疼痛	八月十二日	右側上肢全切除 (中頸部並ニ星芒狀交感神經節)	三十日 (治癒日數三十日)	1、疼痛消失 2、壞疽ハ術三週除去術後一ヶ月閉閉ズ 3、術後充血溫度輕度 4、脈搏稍強大	全治

表ニ見ルガ如ク總計八例ノ中男七例女一例ナリ、第三例ガ多少不定型的ノ間歇性跛行症患者ナルノミニテ他ノ七例ハ皆特發脫疽患者ナリ、一例ハ上肢ヲ病ミ他ノ七例ハ下肢ヲ病メルガ中二例ハ兩側ニ來レリ。

是等ノ患者ニ對シテ行ヘル手術ハ(一)、五例ノ一側下肢分布交感神經全切除術。(二)、一例ノ一側上肢分布交感神經全切除術。(三)、一例ノ兩側下肢分布交感神經全切除術。(四)、他ノ一例ニ對シテハ一側下肢分布交感神經全切除術、一側

第一薦骨部交感神經節切除術ヲ施シタリ。

術後治癒ニ要シタル日數即チ術前ニ訴タル總ベテノ苦痛恢復ニ要スル日數ハ第三例又ハ第七例ノ如ク病勢ノ著シク進行セルモノヲ除ケバ皆一ヶ月以内ナリ甚シキハ十二日間ニシテ一切ノ苦痛消失シタルモノアリ(第二例)。

術後經過日數ハ最長二百三十二日即チ凡八ヶ月、最短一ヶ月ナリ、治癒退院セル七例ノ患者ハ其後何ツレモ經過佳良ニシテ未ダ一例モ再發セルモノ無シ、第一例ハ約五ヶ月間第四例ハ約四ヶ月間入院觀察シタルガ其ノ症狀ハ術直後ト殆ド差

異ヲ認メズ、毫モ再發ノ懸念ヲ抱カシメタルコトナシ。

特發脫疽ノ諸手術後例へバウイーチング氏手術ニアリテハ一ヶ月前後、ルリツシユ氏手術ニアリテハ、余等ノ統計の觀察ニヨレバ三週間前後ニ於テ再發ヲ見ル、故ニ術後ノ日數ヨリ見ルモ將タ又症狀ヨリ見ルモ再發ニ對スル懸念ハ甚ダ杞憂ナリト信ズ、特發脫疽ニ對スル本手術ノ成績ハ實ニ八例中七例ノ全治、一例ノ効果觀察中テフ優秀ナル結果ニ到達セリ。

第二項 骨 髓 炎

骨髓炎殊ニ慢性化膿性骨髓炎ハ外科的領域ニ於ケル難症ノ一ツニ數ヘラレ本症ニ對スル絶對根治療法ニ就テハ大イニ研究ノ餘地ヲ存スルモノナリ、原則トシテ腐骨切除術行ハル、ト雖モ第一腐骨形成ノ時期、第二腐骨切除術後手術創ノ治療機轉第三、此クシテ幸ニ治療セシ後モ再發ノ機會多キコトニ思ヲ致ス時ハ誠ニ寒心ニ堪ヘザルモノナリ、實ニ一旦本病ニ犯サレ殆ンド其ノ全生ヲ治療ノ爲メニ懊惱セザル可カラザル者サヘアル有様ナリ。

然ルニ交感神經節手術後四肢ノ營養ニ與フル良好ナル影響ニ就テハ前項ニ於テ確メタル種々ナル事實アリ、是等ノ事實ハ悉ク本病ノ治療ニ向ツテモ有効ニ作用シ得ルモノニシテ又總ベテ營養不良ニ基ヅク疾患ハ本手術ニヨツテ必ズ効果アルモノト信ズ。

第一例

患者、高〇某、二五歳、男、官吏

大正十四年四月十七日入院。

〔遺傳的關係〕 特記ス可キコトナシ。

〔既往症〕 生來健全ニシテ著患ヲ知ラズ梅毒ヲ否定ス。

〔主訴〕 大正六年一月下旬、何等誘因ノ認ム可キモノ無ク、左側大腿ノ内側膝關節ヨリ上部ニ激烈ナル疼痛ト共ニ腫脹ヲ來タシ、且ツ高熱ヲ伴フ、其年三月入院、手術ヲ受ケ爾來二年間入院シ其間ニ十回ノ手術ヲ受ケ、漸ク一時治癒シテ退院シタルニ、昨年十二月末ニ至リ再ビ上記ノ場所ニ腫脹疼痛ヲ來シタルガ間モナク破レ膿汁ヲ出シ、爾來瘻孔ヲ作りテ今日ニ及ブ。

〔一般所見〕 體格中等、營養不良、筋及皮下脂肪織ノ發育不良、皮膚蒼白乾燥、脈搏整調、緊張良、頻數ニシテ一分時九〇乃至百ヲ算ス、頸部顔面ニ異常ヲ認メズ、肺臟心臟ニ異常ナク、腹部諸臟器尋常、上肢及脊柱尋常。

〔局所所見〕 左大腿ハ右側ニ比シ萎縮シ筋發育不良ナリ、左大腿内側中央部ニ大腿骨ノ走行ニ一致シ、約十四糎ノ長サヲ有スル瘻痕アリ、其ノ下端ハ膝蓋骨ノ上縁ノ高サニ達ス、瘻痕及周圍皮膚ハ一般ニ黑褐色ニ着色ス、瘻痕下端ヨリ約五糎ノ所ニ凡ツ拇指頭大ノ隆起部アリ、其ノ中央ニ瘻孔ヲ有スル肉芽面アリテ膿汁ヲ漏出ス、肉芽ハ汚穢軟弱ナリ、觸診上瘻孔部附近一帶ニ多少溫暖アリ、瘻痕ハ固ク下底ニ癒着シ骨ニ沿ヒ壓痛アリ、消息子ヲ以テ瘻孔ヲ檢スルニ、約三糎ノ深部ニ表面粗ナル骨面ニ觸レ容易ニ出血ヲ見ルモ腐

骨ニ觸ル、ガ如キ感ナシ、膝關節部ハ少シク腫張シ、多少溫感アルモ膝蓋骨跳動ヲ證明セズ、尿比重一〇二〇異常成分ヲ證明セズ、血液ワツセルマン氏反應陰性。

〔手術〕 四月二十二日、腰椎麻酔ノ下ニ瘻孔部ヲ中心トシテ約十種ノ皮切ヲ施シ骨膜剝離、骨嚢開ヲ以テ進ムニ瘻孔底部ニ約鳩卵大ノ壞死物質ニテ充サレタル部分アリ、周圍ニハ軟弱ナル肉芽ヲ認ム依テ此等ヲ可及的廣ク剝離除去シ、長サ五種ニ亘ル骨溝ヲ作り、「タンポン」挿入ヲ行ヒテ手術ヲ終ル外側一モ長サ七種ノ皮切ヲ以テ骨ニ達シ對口ヲ作り置ケリ。

〔経過〕 爾來毎日繃帶交換ヲ行フニ肉芽ノ發育遲延シ、一週間ニシテ多少周圍ヨリ肉芽ノ發育ヲ見ルモ、軟弱貧血性ニシテ骨面ハ未ダ肉芽ヲ以テ覆ハレザル部アリ、一般ニ創面ハ汚穢ナル苦ヲ以テ覆ハレタリ。

〔手術〕 腰薦部交感神經切除術、(五月一日)、全身麻酔ノ下ニ下腹部正中線切開ヲ以テ腹腔ニ入り薦骨胛角ヲ中心トシ後腹壁腹膜ヲ切開シ後腹膜腔ニ入り鈍性ニ進ミ、第一薦骨部交感神經ヲ求メ次テ第二薦骨部交感神經ニ達シ此等ヲ剝離シ次ギニ腰部ニ於テ二神經節ヲ剝離シ此クテ第三腰椎ヨリ第三薦骨部迄ノ左側交感神經全部ヲ除去シタリ、麻酔量「クロ、フォルム」二〇匹手術時間約一時間。

〔経過〕 五月一日、術後左下肢ハ趾端ニ至ルニ從ヒ著明ニ溫感ナリ、腹痛起ラズ、術後ノ尿ニ糖ヲ證明セリ、但シ之レハ術後直後ノ尿ニ於テノミナリ。

五月二日、左下肢ハ趾ニ至ル迄燃ルガ如キ熱感アリ趾赤色ヲ呈ス、肉芽急速ニ發育シ赤色出血性、創底全面ニ一樣ニ發育セリ、脈搏整調ナルモ弱小頻數呼吸困難ヲ訴フ、左肺後下部ニ打診上抵抗アリ聽診上呼吸音弱、一般ニ乾性囉音ヲ聞ク、發熱最高三十九度五分強心劑投與生理的食鹽水千疋皮下注射胸部ニ溫濕布ヲ施シ、肺炎者沸免疫元一〇ノ靜脈注射ヲ行フ。

五月三日、一般狀態不良、食慾不振、脈搏整調、弱小、頻數呼吸困難、咳嗽ヲ訴フ左肺後下部濁シ少許ノ濕後囉音ヲ聞ク、發熱最高三十九度、前日ト同

様ノ處置ヲ行フ。局所ハ左下肢趾ニ至ル迄充血著明、創ハ健康肉芽組織ノ發育急速ニシテ大サ漸次縮小ス。

五月四日、一般症狀急ニ佳良食慾佳良、脈搏整調緊張長頻數ナラズ、呼吸安靜左肺ノ所見ハ大差無シ、局所ノ充血昨日ニ同ジ、術側下肢動脈搏動著シク大ナリ。

五月五日、一般症狀良、咳嗽ヲ訴ヘズ、創面益々縮小ス。

五月七日、腹部手術創拔絲第一期癒合ヲ營ム。

五月十四日、一般症狀佳良、左肺所見殆ド去ル、左下肢充血ハ著明、創ハ漸次縮小シ來レリ。

五月廿五日、外側ノ創ヘ全ク扁平トナリ、周圍ヨリ「エビテル」ノ浸入盛ナリ内側ノ創ハ裂創狀トナリ痂皮ヲ以テ覆ハル。

五月二十八日、内側ノ創ハ殆ド閉ヅ、外側ノ創ハ線狀ヲナシ之亦殆ンド閉ヅ爾後經過觀察六月廿四日退院。創ノ經過測定次ノ如シ。

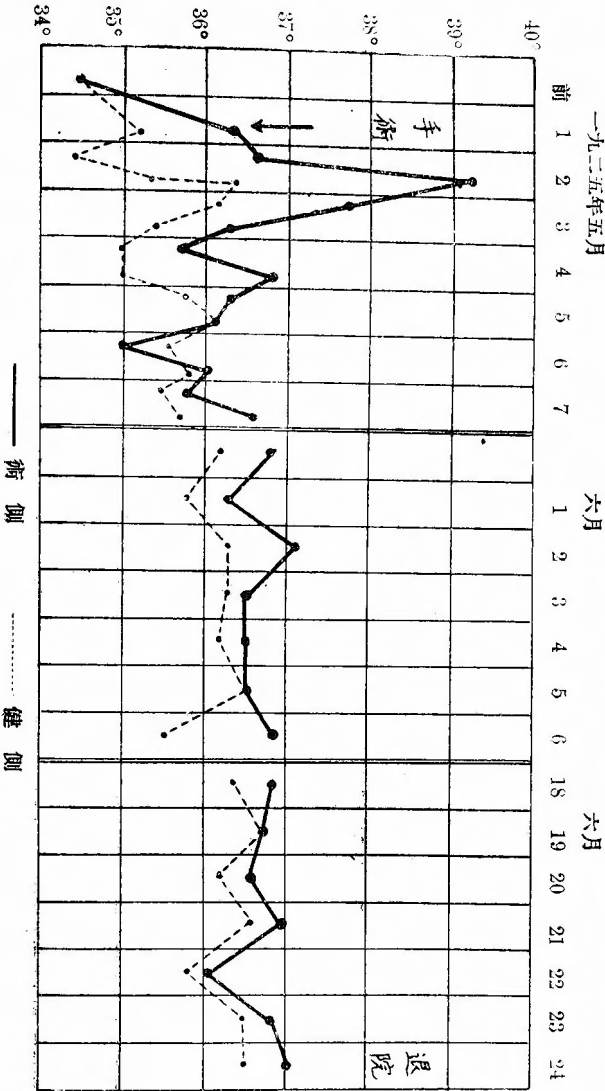
部位	術前		術後一週		術後二週		術後三週		術後四週	
	長さ	幅	長さ	幅	長さ	幅	長さ	幅	長さ	幅
左側ノ創	4"	1.0"	7"	3"	5"	1.5"	3"	3"	全治	
右側ノ創	4"	骨迄 3.5"	2"	1"	1.5"	0.5"	線狀	全治		
外側ノ創	4"	7"	7"	5"	5"	3"	全治			
内側ノ創	4"	骨迄 3種	1.5"	0.5"	線狀	全治				

術前ニ於テハ内側ノ創モ外側ノ創モ方三十種ノ「ガーゼ」一枚宛ヲ挿入セラレタリシモノガ三日目ニハ既ニ三分ノ一枚ヲ挿入シ得ルノミトナレリ、肉芽ハ翌日ヨリ著シク出血シ、易ク旺盛ナル發育ヲ示セリ。

血壓ハ手術翌日術側ハ一時高マリシガ三日目ヨリ底下シ、九日目ニ於テハ兩側差異ナク退院時ニ於テ、術側稍々底シ。

	健側	術側
30/IV	140	170
術1/V	125	160
3/V	118	110
4/V	140	120
9/V	150	150
10/V	130	130
27/V	145	160
24/VI	138	124

術後下肢溫度(膝關節測定)



術後一ヶ月、インヂゴカルミン「青吸收試験術側五分健側十分、即チ腓腸筋内ニ同液注射後尿中出现ノ速度ナリ。
又生理的食鹽水ヲ同筋部皮下ニ同時ニ二十珎宛注射シ吸收速度ヲ測定スルニ術側約二十分健側ハ約二十五分ナリ。

第二例

患者、渡邊某、四十二歳、男、官吏、

大正十四年五月廿五日入院。

〔遺傳的關係〕 特記スベキコトナシ。

〔既往症〕 生來健康ニシテ著患ヲ知ラズ、八歳ノ時肺炎ヲ病ミシコトアリ、

廿九歳ノ時及ビ四十歳ノ時ニ淋疾ニ罹リシコトアリ、梅毒ヲ否定ス。

〔主訴〕 三年前右ノ膝關節部ニ強シ打撲ヲ受ケタルコトアルガ、一昨年十二

月上旬頃ニ至リ、右膝關節部ニ不快感アリ、五月ニ至リ同部ニ疼痛ヲ來シ、

局所ノ溫度上昇アリシモ發熱無カリキ、醫治ヲ受ケ居リシモ約一ヶ月ノ後膝

關節ヨリ下腿上部ニ掛ケ腫脹シ來リ、遂ニ下腿上部ニ於テ破レ、爾來同所ニ

潰瘍ヲ作り少許ノ分泌物アリ、二週間前ヨリ局所ノ疼痛ヲ増セリト云フ。

〔一般所見〕 體格大、骨格強、筋及皮下脂肪織ノ發育良、皮膚ニ異常ヲ認メ

ズ、脈搏整調、緊張良頻數ナラズ、頭部、顔面異常無ク、胸部左右相對、心

境界尋常、心音正純、肺ニ異常ヲ認メズ、腹部諸臟器ニ異常ヲ認メズ、上肢

及脊柱尋常。

〔局所所見〕 右膝關節部ハ著明ニ腫脹シ、表面皮膚ハ緊張シ滑澤ナルモ異常

ノ着色ヲ見ズ、膝蓋骨直下ニ直徑約二種大不正圓形ノ小潰瘍アリ、中央陥沒

シ瘻孔ヲ見ル、此ノ五種下部ニモ亦不規則ナル周ヲ有スル凡ソ五十錢銀貨大

ノ潰瘍アリ、何レノ潰瘍モ貧血軟弱ナル肉芽ヲ以テ覆ハル、後者ニハ瘻孔ヲ

有セズ此等ノ潰瘍ノ周圍ハ一般ニ暗紫色ニ着色ス、觸診上膝關節部ニ溫度上

昇ヲ認メ、膝蓋骨ハ跳動ス、關節ノ運動ハ自動的他動的ニ九十度以上ノ屈曲

ハ不可能ナリ、關節腔試験の穿刺ニヨリ黄色透明ナル液少許ヲ出セリ、瘻孔

ヲ消息子ニテ檢スルニ直接粗ナル骨質ニ觸ル、コトナシ。

尿黄褐色、透明、酸性、比重一〇一〇、蛋白、糖其他ノ異常成分ヲ證明セズ

血液ワツセルマン氏反應陰性、

〔手術〕 腰薦交感神經節索切除術、(六月一日)、骨盤高位、全身麻醉ノ下ニ

下腹部正中線切開約十五種ヲ以テ、腹腔ニ入り腸管ヲ腹腔外ニテ防護シ、薦

骨岬角ノ高サニ於テ、後腹壁腹膜ニ約十種ノ切開ヲ施シ後腹膜腔ニ入り、鈍

性ニ交感神經節ニ達シ、右側ニ於テハ薦骨部或個腰椎部一個ノ神經節ヲ連續

的ニ、左側ニ於テハ第一薦骨神經節一個ノミノ切除ヲナシタリ、次デ後腹壁

腹膜ヲ閉チ次テ腹腔ヲ閉ヂ手術ヲ終ル、麻醉量「クロロフォルム」二〇㏍、

手術時間約一時間。

〔經過〕 六月一日、兩側下肢共ニ充血ヲ早スルモ右側ノ方程度強シ、腹痛起

ラズ。

六月二日、右側ハ下肢著明ノ溫感アリ、右側足趾赤色ヲ呈シ皮下靜脈怒脹ス

脈搏ハ右側各動脈搏動左側ヨリモ著シク大ナリ、潰瘍ハ急ニ乾燥シ肉芽良好

トナレリ、膝關節ノ腫脹ハ急ニ減少シ壓痛又著シク減少ス。

六月三日、下部潰瘍ハ殆ド閉ヅ、腫脹著シク減少ス。

六月四日、溫感同様ニ持續ス、腫脹ハ減ジ左側ト殆ド同様トナル壓痛殆ド去

リ、上部潰瘍肉芽良、瘻孔ヨリノ分泌物減少セリ。

六月七日、腹部ノ手術創第一期癒合、右側下肢ハ溫感ヲ續ケ腫脹壓痛全ク去

リ、局所ノ疼痛等モ訴ヘズ、左下肢ハ殆ド術前ト差異ヲ見ズ。

六月十二日、脛骨骨頭部ニ壓痛無ク、步行輕ク行ハル術前ニ比シ容易ナリ。

六月十三日、瘻孔ヲ開キ表層ノ軟弱肉芽ヲ除ク。

六月二十七日、瘻孔閉ヂズ、肉芽尙軟弱ナリ、肢溫感ハ術後ト全ク同様ニ持

續ス、膝關節運動ハ六十度マデ容易ニ屈曲可能トナレリ。

七月十七日、脛骨骨頭部X線寫眞ノ所見ニヨレバ、脛骨骨頭ニハ明ナル異常

ヲ認メズ。

〔手術〕 七月二十二日、腰椎麻醉ノ下ニ瘻孔部ヲ開キ骨關節ヲ行ヒ疑ハシキ

骨組織ヲ全部削除去セリ。

七月二十九日、創ニ健康肉芽組織ノ發育良好トナル、他ノ充血症狀尙同様ニ

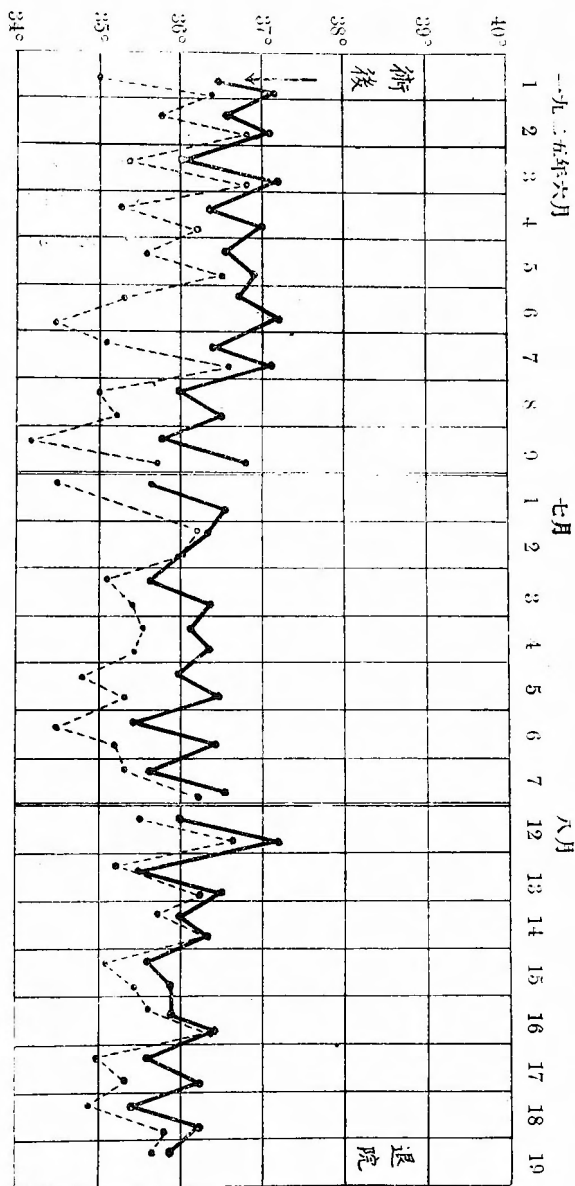
持續セラル。

八月四日、肉芽ハ骨面ヲ覆フ。

八月十六日、肉芽良好、創面ハ健康肉芽ヲ示スニ至リシヲ以テ外來患者トシテ繃帶交換ヲ行フコト、ス當時モシコーウィツ氏現象右側瞬時、左側八秒、

血脈(下肢)左一二五、右一一〇蹠反射兩側尋常ニ存ス。
九月四日、患者故郷ヨリノ書信ニヨレ創全治シ、他ノ充血症狀尙存スル旨ノ通知ニ接ス。

術後下肢溫度(趾間測定)



第三例

患者、脇〇某、二十三歳、男、大學生、

大正十四年六月十日入院。

〔遺傳的關係〕 母方ノ伯母一人胃癌ニテ死亡シ、四人ノ兄弟中一人ノ兄頭部

腫瘍ニテ死亡シタル外特ニ記載スベキコトナシ。

〔既往症〕 生來虛弱ナリ八年前著膿症ヲ病ミシコトアリ梅毒ヲ否定ス。

〔主訴〕 大正七年秋跳躍ノ際右下肢ノ下部ヲ打チタルニ、同所ニ腫脹疼痛ヲ來シ、遂ニ二ヶ月後手術ヲ受ケ創ハ約二年半ヲ經テ漸ク治癒セリ。然ルニ

大正十三年夏前ノ手術部ニ腫脹疼痛ハ發熱ト共ニ來タリテ遂ニ自然ニ破レ其後絶ヘズ少量宛ノ分泌物ヲ出シタルモ、苦痛少ナキヲ以テ保存療法ヲ繼續中今年五月上旬右膝關節ニ疼痛性ノ腫脹ヲ來タシ、漸次膝關節全體ニ及ビタリ食慾不振、睡眠不良、膝關節ノ運動全ク障碍セラル。

〔一般所見〕 體格大、骨格強、筋及皮下脂肪織ノ發育中等、皮膚乾燥、緊張ヲ缺ク、脈搏整調、緊張良、頻數ナラズ、頸部尋常、顔貌苦悶狀ヲ呈スルモ異狀ヲ認メズ、心肺ニ異常ヲ證明セズ、腹部諸臟器ニ異狀無ク、上肢及脊柱モ亦尋常ナリ。

〔局所所見〕 左下腿ハ左膝關節部以下殆ンド全長ニ亘リ健康側ニ比シ約二倍大ニ腫脹ス、殊ニ膝關節部ニ於テハ著シク爲メニ骨ノ形狀不明トナル、表面皮膚ハ黒褐色ニ着色セラル、脛骨内緣ニ沿ヒ殆ド全長ニ亘リ瘰癧ヲ認メ之レハ固ク骨ト癒着ス、此瘰癧ノ下部内髁ノ上部三横指ノ所ニ約留針頭大ノ瘰孔アリ、少量ノ膿汁ヲ漏ラス、觸診上患側ハ多少温度ノ上昇ヲ認ムルモ著シキ差異無ク、脛骨全長ニ亘リ壓痛アリ、膝關節部脛骨骨頭ニ於テハ特ニ壓痛著明ナリ、膝蓋骨ハ跳動ス、瘰孔ヲ消息子ヲ以テ檢スルニ凡ソ二糲ノ下底ニ表面粗ナル骨面ヲ觸ルモ移動性不明ナリ、此際瘰孔ヨリ容易ニ出血ス。

患肢ハ膝關節ニ於テ屈曲位ヲ取り關節ノ屈曲並ビニ伸展運動ハ自動的ニモ他動的ニモ障碍セラル。六月十一日X線寫眞ノ所見ニヨレバ、右脛骨ハ全長ニ亘リ骨質肥厚ノ状態ニアリ、骨挺ノ象明ナラズ膝關節部ニ異常ヲ認メズ、脛骨下部瘰孔ノ部ニ中心性腐骨ノ甚ダ不明ナル像アリ。

尿、黃褐色透明、酸性比重一〇二五、異常成分ヲ證明セズ、血液ワ氏反應陰性。

〔手術〕 六月十二日、骨盤高位、全身麻醉ノ下ニ、下腹部正中線切開ヲ以テ腹腔ニ入り、腸管ヲ腹腔外ニテ防護シ、薦骨岬角部ノ中心トシテ腹膜ニ縱ニ約八糲ノ切開ヲ施コシ、後腹膜腔ニ入り薦骨部第一、第二交感神經節及腰部ニ於テ一個ノ神經節ヲ連續切除シタリ、麻醉量「クロ、フォルム」一、〇坵、手術約一時間。

〔經過〕 六月十二日、術後右下肢一帯並ビニ趾ニ至ル迄高度ノ濕感アリ、右下肢各動脈搏動強大ナリ。

六月十三日、一般症狀佳良、多少腸蠕動尤進ヲ訴フルモ腹痛無シ、術後第一回ノ尿ニ糖ヲ證明セズ、術側下肢充血著明、膝關節部以下ノ腫脹ハ稍々減退セリ、膝關節部並ビニ脛骨ニ沿フ壓痛モ減退セリ。

六月十四日、瘰孔ヨリノ分泌物ハ著シク減退セリ、患部各部ノ壓痛著シク減退ス。

六月十五日、各部ノ壓痛ハ全ク消失セリ、瘰孔ヨリノ分泌物殆ド無シ、消息子ヲ以テ檢スルニ觸ル、骨ノ移動性著明トナリ出血モ亦多シ、術側下肢ハ健側ニ比シ汗ノ分泌多シ、熱氣直後術側汗ノ分泌盛、又熱湯ヲ飲マシメテモ同様ナリ。

六月十七日、腫脹ノ減退著明。

六月十八日、腹部手術創拔絲、一部約二糲化膿、膝關節部腫脹著シク減退最早健側ニ比シ差ヲ認メザルニ至ル、今術前測定セルモノト比較スルニ次ノ如シ、膝蓋骨ノ上緣ト下緣トニテ周圍ヲ測定セルモノナリ、運動自由トナレリ。

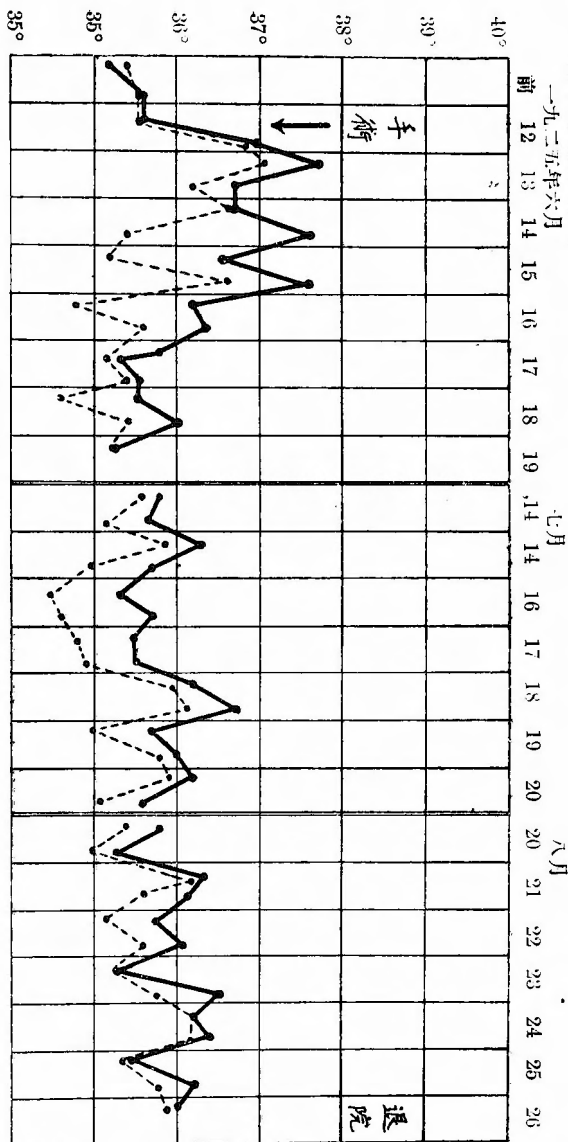
	術側	健側
術前	上 36.5糲	83.5糲
	下 35.0,,	31.0,,
術後六日	上 34.0,,	33.0,,
	下 30.5,,	29.5,,
術後九日	上 33.0,,	32.5,,
	下 29.0,,	28.0,,

六月廿八日、脛痛腫脹消失セルモ瘰孔ニ變化ナシ。第二回手術、七月八日、腰椎麻醉ノ下ニ瘰孔部ヲ中心トシテ約十糲ノ皮切ヲ以テ骨膜剝離次テ骨鑿開ヲナシ長サ約五糲巾二糲ノ腐骨ヲ切除シタリ、周圍

ヲ廣ク削刮シ長サ七糧ニ亘ル骨溝ヲ作り「タンボン」挿入ヲ施シテ術ヲ終ル。
 七月十五日、創面健康肉芽組織ヲ以テ覆ハル。
 七月十九日、創底骨面一様ニ健康肉芽組織ノ發育良好ナルヲ認ム。
 八月十五日、創ノ上方ヨリ長サ約半糧ノ腐骨片ヲ出セリ爾後急速ニ創ノ縮少

ヲ見、殆ンド一週間後ニハ全ク扁平線狀ノ肉芽面トナレリ。
 八月廿五日、全治退院。
 九月十日、此日飲酒セルニ術側ニ限り所々ニ異常ノ疼痛アリタリト云フ。

術後溫度(趾間測定)



第一例、左側大腿骨慢性化膿性骨髓炎患者ニシテ九年前ヨリ發病今日迄手術ヲ受クルコト十回ニ及ベリ、第一回手術ニテ生ジタル開放創ハ未ダ健康肉芽組織ノ發育ヲ見ズ、然ルニ第二回手術ニテ左側下肢交感神經全切除術ヲ施シタルニ、術側

著明ノ温感充血ヲ呈シ健康肉芽組織ノ急激ナル發育ニ依テ術後第四週完全ニ治癒セリ、術直後ノ尿ニ糖ヲ證明セシガ其後ノ尿ニ之レヲ證明セズ、筋緊張、膝蓋腱反射ニハ測定範圍ニ於テ變化ヲ見出シ得ズ、汗腺分泌ハ術側ニ於テ速カニ且ツ多量ナルヲ見ル、動脈搏動ハ術側ニ強ク血壓ハ術後時ヲ經ルニ從ヒ術側底シ、術側温感充血ハ今日ニ至ル迄持續シ手術跡ニ何等ノ障碍ヲ殘サズ再發ノ模様無シト通信シ來ル。

本例ハ手術後腹痛ヲ訴ヘズ、膀胱直腸機能障碍ヲ訴ヘズ、術後一ヶ月前後ニ於テ術側腰部ヨリ諸關節部等ニ一種疲勞様疼痛感ヲ訴ヘシモコレヲ訴ヘシハ前後十日間ニテ全ク消失セリ。

第二例、右側脛骨慢性化膿性骨髓炎患者ニシテ脛骨瘻孔、膝關節部強度ノ腫脹並ニ壓痛ヲ訴フ、發病ハ一年前ナリ、本年六月一日右側下肢ニハ交感神經全切除術左側下肢ニハ第一薦骨神經節ノミノ部分的切除術ヲ施セリ、術後右側ニ著シキ充血温感アリ、動脈搏動強ク膝關節部ノ腫脹ハ急ニ減少壓痛モ亦漸ク減少シ術後七日目ニハ腫脹壓痛全ク消失ス、瘻孔分泌物減少周圍潰瘍ハ急速ニ治癒セシモ瘻孔ノミハ閉ヂザルヲ以テ六月十三日一部開放、七月二十二日全部開放シ骨開鑿ヲ行ヒ疑ハシキ骨組織ノ全部ヲ削刮セシ以來創底部ヨリ肉芽ヲ以テ創ハ縮小シ八月十六日退院九月四日ノ書信ニテ全治ノ報ニ接ス、今ヤ膝關節運動並ニ手術部ニ何等ノ障碍ヲ見ズ。

術後腹痛ヲ訴ヘズ、又此例ニ於テハ術後三週間前後ニ起ル術側不快疼痛感ヲ訴ヘズ、筋緊張、膝蓋腱反射ニ變化ヲ見ズ、汗ノ分泌ハ兩側大差ヲ認メザルモ多少右側速カナリ、術後膀胱直腸機能障碍ヲ認メズ。

第三例、八年前發病右側脛骨慢性化膿性骨髓炎患者ニシテ膝關節部腫脹、自發疼痛、及ビ壓痛ヲ訴ヘ脛骨瘻孔ヲ有シタリシガ、本年六月十二日右側下肢分布交感神經全切除術ヲ施シタルニ術側著明ノ充血温感アリ、動脈搏動強シ、膝關節腫脹自發疼痛ハ急激ニ、壓痛ハ漸次ニ減少シ一週間以内ニ全ク消失セリ、瘻孔分泌物減少セルガ閉ヂズ然ルニ消息子觸診ニテ腐骨ハ分界線ヲ以テ區劃セラレテ腐骨ノ移動著明トナリシコトヲ知ルニ至レリ、七月八日腐骨切除術ニヨリ腐骨ヲ切除シテ以來創ハ急速ニ治癒シ八月廿五日全治シタリ。

術後腹痛ヲ訴ヘズ腸蠕動不穩アリタルノミ筋緊張ニ變化ヲ認メズ、膝蓋腱反射不明、汗ノ分泌ハ明カニ術側ニ於テ盛ンナルヲ認ム、膀胱直腸機能障礙無シ。
以上ノ手術例ヲ要點ノミ表示スレバ

患者	年齢、性	既往症	手術日及手術方法	経過日數	術後症狀	轉歸
一、高 ○	二五、男	九年前發病今日迄手術ヲ受クルコト十三回、大腿骨瘻孔	一、四月二十二日 一、大腿骨開鑿 二、五月一日 左側交感神經全切除	百三十三日 治癒日數 一、五週間 二、四週間	1、急速ナル創ノ治癒 2、術側充血、溫度上昇 3、脈搏強大 4、術直後ノ尿ニ糖ヲ證明ス	全治
二、波 ○	四二、男	一年前發病脛骨瘻孔膝關節腫脹並ビニ壓痛	一、六月一日 右側交感神經全切除 左側同部分切除 二、十月二十二日 脛骨開鑿	百二日 治癒日數 一、約四月 二、約二月	1、急速ナル關節腫脹及ビ壓痛ノ消失 2、術側充血溫度上昇 3、速カナル創ノ治癒 4、脈搏強大	全治
三、脇 ○	二三、男	八年前發病膝關節腫脹自發痛脛骨瘻孔	一、六月十二日 右側交感神經全切除 二、七月八日 腐骨切除術	九十一日 治癒日數 一、七十五日 二、四十九日	1、急速ナル關節腫脹、自發痛及壓痛ノ消失 2、術側充血溫度上昇 3、速カナル創ノ治癒 4、脈搏強大	全治

骨髓炎ニ對スル手術例ハ僅カニ以上ノ三例ナリ、第一例ハ大腿骨ヲ病メルガ今日迄十三回ノ手術ヲ受ケタル可ナリノ難症ナリ、第二例及第三例ハ何ヅレモ脛骨ニ來レルガ共ニ膝關節ニモ腫脹疼痛ヲ有スル進行セルモノナリ、此等ニ對スル手術ハ第一例ハ患部ノ手術ノ後患側交感神經全切除ヲナシ第二例、第三例ハ先ヅ交感神經手術ヲ施シテ患部ノ運命ヲ見タル後患部ノ處置ヲナセリ、第二例ニ於テハ對照的ニ健側ノ交感神經節一個ヲ切除シタリ、術後何ヅレモ三ヶ月以上ヲ経過シ三例共ニ全治ヲ見タリ、即チ第一例ハ術後四週間ニテ治癒セリ、第二例及ビ第三例ハ局所ニ對シテハ手ヲ觸レズシテ運命ヲ觀察シ居リシヲ以テ此等二例ニ對シテハ本手術後創面治癒ノ速度ニ言及スルコト能ハズ、然レドモ第三例ニ見タルガ如キハ腐骨形成ガ急ニ促進セラレタルモノナリ。

甚、少、數、例、ナリト、雖、モ、三、例、共ニ、比、較、的、短、時、日ニ、全、治、ヲ、示、シ、タル、所、以、ハ、本、手、術、ノ、預、カ、ツ、テ、力、ア、ル、コ、ト、ヲ、立、證、ス、ル、モ、ノ、ナリ、即、チ、本、手、術、ガ、肢、ノ、營、養、ニ、對、シ、テ、効、果、ア、ル、モ、ノ、ニ、シ、テ、既、ニ、骨、ノ、慢、性、炎、症、性、疾、患、ヲ、此、ク、ノ、如、ク、治、癒、セ、シ、メ、タル、以、上、他、ノ、總、テ、ノ、慢、性、炎、症、性、疾、患、例、ヘ、バ、結、核、ニ、對、シ、テ、モ、必、ズ、有、効、ナル、モ、ノ、ナル、コ、ト、ヲ、推、定、セ、シ、ム、ル、モ、ノ、ナリ。

七、術後ノ經過

前記各例ニ於テ觀察セル術後症狀ヲ綜合シ本手術後ノ症狀トシテ次ノ如キ事實ヲ確カメ得タリ。

(一)、術側肢ノ充血

病勢輕度ナルモノニアリテハ術後直チニ著明ノ充血ヲ示シ、肢ノ末端ニ至ルニ從テ強ク現ハレ明瞭ニ反對側ト區別セラル病勢高度ナルモノニアリテハ斯クノ如ク急速且ツ強度ノ變化ヲ見ザルモ、術前ニ比シテハ明カニ區別セラレ、逐次日ヲ經ルニ從ヒ著シ、特發脫疽ニ於テ術前末梢動脈搏動ヲ弱小ナリトモ觸レ得タルモノハ速カニ充血現象ヲ呈シ、膝關節部以下ノ搏動ヲ觸レザリシ如キ場合(第五、六、七、八例)ニ於テハ、漸次ニ充血ノ現ハレ「チアノーゼ」ノ消失ヲ見ル骨髓炎ノ如ク血管系ニ故障無キ疾患ニ於テハ、假令病勢進行シ居リテモ直チニ充血ハ現ハレ來ル、余ハ特發脫疽ニ對シテ術前及術後時日ノ經過ニ從ヒ、モシコーウキツ氏ノ自動的充血現象ヲ測定シ、血流恢復ノ程度ヲ推定シタリ、即チ病勢ノ輕重ニ從ヒ自動的充血モ亦時間短縮ノ速度ニ差アリ第一、二、三、四各例ノ如キハ術後短時日ニテ瞬時トナリ、第五、六、七、八各例ハ瞬時トハナラザルモ皆何ゾレモ著シキ速度ノ短縮ヲ見タリ。

毛細管顯微鏡検査ヲ行ヒテ所見ヲ確カムルコトヲ得シハ僅カニ二例(第三例、第五例)ナリ、蓋シ趾ニ於テハ検査指ノ如ク容易ナラズ、二例共ニ術後毛細管ノ擴大ヲ認メタリ、

患部浮腫(特發脫疽)又ハ骨髓炎ノ關節腫脹ハ術後速カニ消失スルヲ認メタリ、特發脫疽第一例、第四例、第五例骨髓炎第二例、第三例ニテ明カニ之レヲ認ム。

「インヂゴカルミン」筋肉内注射、生理的食鹽水皮下注射後ノ吸收速度ハ骨髓炎ノ場合ニハ術側ノ速カトナレルコトヲ見タ

リ、是等ノ各検査ニ依リテモ術側充血ト血流恢復トガ實證セラル。

(二)、温度上昇

肢ノ温度ヲ測定スル方法トシテハ、下肢ノ場合ニハ膝膕部又ハ趾間ニ於テス、普通ノ寒暖計ヲ此等ノ部位ニ挿マシムルモノナレドモ、趾間部ニ於テスル場合ニハ趾間ニ挿ミタル上ヲ綿ニテ輕ク覆ヒ、且ツ輕ク繃帶ニテ支フル時ハ、多少時ヲ要スルモ十分ニ檢温シ得ルコトヲ經驗セリ、上肢ノ場合ニハ肘關節内側ニ挿ムカ、又ハ手ニ握ラシム、最モ精密ニ測定スルニハ、深部ヲ熱電流應用ニテ測ル裝置アレドモ斯クノ如キ操作ヲ臨床上ニ每常繰リ返スコト能ハズ。

觸診ニヨルニ術側肢ハ術前ニ比シ常ニ温感アリ、檢温器ニテ大差無キ場合ニテモ之レヲ知ルコトヲ得、温度ハ充血ニ比例シ輕症ナルモノニ於テハ攝氏四度ノ差ヲ示スモノアリ、術後自覺的温感モ亦強ク從テ術側肢ノミヲ露出シテ睡眠スル患者アリ、此温感ハ術後一ヶ月間位ハ著明ノ差ヲ有ス、其後ト雖モ健側ニ比シ常ニ高度ヲ示シ温度上昇ノ永續性ナルコトヲ示セリ、第一例ハ趾間測定ニテ術後三度九分、壹週後一度二分ノ高度ヲ健側ニ比シ保チ六ヶ月後退院當時迄一度乃至二度ノ差ヲ持續セリ、第二例ハ膝膕部測定ニテ術後二度四分十三日目退院當時最高一度八分最低六分ノ差ヲ以テ術側ハ常ニ健側ニ比シ高シ、第三例ハ趾間測定ニテ術後二度六分、一週間後一度、術後四十一日間不變ノ差ヲ維持シ退院當時一度乃至三度ノ差ヲ示セリ、第四例左側全切除右側部分的切除ヲナセルガ膝膕部測定ノ温度ハ左側ノ方高ク術後二分其後二度至ノ差ヲ示セルコトアリ、術後約四ヶ月ノ退院當時ニ於テハ六分至ノ差アリ。第五例ハ膝膕部測定ニテ術後七分一週間後六分術後二十三日退院當時三分ノ差ヲ以テ術側高シ、第六例ハ膝膕部測定ニテ術後二分一週間後一度、術後二十五日退院當時ニ於テハ五分ノ差ヲ以テ術側高シ、第七例ハ兩側全切除ヲ施セルガ膝膕部測定ニテ右側ハ術前ト同ジク左側ヨリ多少宛高度ヲ保チツ、兩側共ニ術前ヨリ高ク(約一度)最近ニ於テモ毎日ノ最高温度ハ常ニ術前ヨリモ五分至ノ高度ヲ示セリ、第八例ハ手ヲ握ラシメテ測定シ術前右術側ハ健側ニ比シ一度以上ノ低度ヲ示セルモノナルガ、術直後ニハ兩側殆ンド同温度ニ達シ、時ニハ術側反ツテ高度ヲ示スニ至リタリ、術前ニ比シ最高一度二分最低八分ノ差ヲ持續ス。

骨髓炎第一例ハ膝關節測定ニテ術後一度二分一週間後最高九分一ヶ月後最高一度三分、退院時(術後五十五日)五分ノ術側高度ヲ示セリ、第二例ハ右側全切除部左側部分的切除ヲ施セルガ術後趾間ノ溫度ハ一度五分ノ差一週間後最高一度二分壹ヶ月後最高一度二分ノ差二ヶ月後最高五分ノ差三ヶ月後退院當時ニ於テ八分至ノ差ヲ以テ全切除側ノ高度ナルヲ示セリ、第三例ハ趾間測定ニテ術後兩側共ニ上昇セルガ術側二分ノ高度第二日ニハ七分ノ高度一ヶ月後最高五分二ヶ月後モ殆ド大差ナク退院時(術後七十四日)二分或ハ四分ノ高度ヲ示ス。

上昇程度ハ病症ノ輕重ニヨリテ異ルモ上昇ノ永續性ナルコトハ以上ノ各例ニヨリテ明カニ立證セラレタリ、又二例(特發脫疽第四例、骨髓炎第二例)ノ一側ニハ全切除一側ニハ部分的切除ヲ施シタルモノニ於テハ其ノ全切除ヲナセル側ニ於テ溫度上昇ノ強キコトヲ知レリ。

(三) 脈搏再現、強大。

特發脫疽ノ消失セル脈搏ガ再現セルモノ四例(第一例、第二例、第六例、第七例)此中第七例弱小且ツ一時的ナリ、他ノ三例ハ永續ス殊ニ第一例ハ六ヶ月間ノ觀察中不變ノ搏動ヲ續ケタリ、他ノ四例及ビ骨髓炎ノ三例皆存在セル脈搏ノ強大トナレルヲ認メタリ。

血壓(術側肢)ヲ測定スルニ特發脫疽(第一例)ニテハ健側ニ比シ術後一時的ニ低カリシモ約一ヶ月後ニハ術前ニ復シ且ツ健側トモ平均セリ、坐骨神經痛ノ症狀ヲ有スル第三例ニテハ術後一時的ニ健側ニ比シ高マリシモ約一ヶ月後ニハ殆ド平均シ骨髓炎第一例ニテハ術後暫時下降セシモ直チニ術前ニ復ス即チ血壓ハ術後暫時動搖アルモコレハ一ヶ月以内ナリ。

(四) 潰瘍、創ノ急速ナル治癒

壞疽ノ周圍ニハ急ニ分界線ヲ生ジ自然ニ脱落又ハ容易ニ除去シ得ルニ至ルコトハ、特發脫疽第四例ノ廣汎ナル壞疽ガ術後僅カニ二週間ニシテ脱落シタルコト、骨髓炎第三例ノ術前毫モ移動シ難カリシ腐骨片ガ術後數日ニシテ良ク移動シ始メタルコト、其他第七例、第八例ニ於テモ壞疽片ガ術後容易ニ除去セラレタルコトニヨリテ經驗セシ所ナリ。

小潰瘍ノ深部ニ無關係ナルモノニ於テハ翌日既ニ乾燥シテ急ニ健康肉芽組織現ハレ一週間前後ニテ治癒スルコトハ第一例潰瘍十日間、第四例右足潰瘍一週間、第五例潰瘍五日間、第六例潰瘍一週間、第七例潰瘍十日以内ニテ立證セラレタリ。脱疽後ノ肉芽面ハ多少之レニ比シテ治癒遅延シ第四例ノ廣汎ナルモノサヘ二ヶ月ニテ、第八例ノ小ナルモノ、一ヶ月ヲ以テシ第七例モ小潰瘍ニハ短時日ニ効果ヲ示シ治癒シタルモ、深部ニ關係アルモノ、ミガ未ダ治癒セザルノミ。

骨髓炎手術後ノ廣汎ナル手術創モ第一例ニ於テハ二週間ニテ大部分縮小シ、四週間目ニ全治シタリ、他ノ二例ニ於テハ先ヅ交感神經手術ヲ施シテ永ク瘻孔ヲ觀察シ然ル後骨手術ヲナシタルヲ以テ創ニ對スル交感神經手術ノ眞ノ効果ヲ判斷シ難キモ一ツハ四十九日一ツハ二ヶ月後ニ全治ヲ見タリ。

潰瘍ニ對シテモ又脱疽ニ對シテモ將タ又骨髓炎手術後ノ創面ニ對シテモ斯カル迅速ナル治癒ヲ惹起シ得ル療法他ニアリヤ余等ノ未ダ曾テ經驗セザリシ所ナリ。

(五)、疼痛ノ消失

「脱疽特有ノ激痛ハ術後拭ヘルガ如ク消失ス、ルリツシユ氏手術ヲ脱疽ニ施シタル後ニモ疼痛ハ消失スルモ術後僅カ二十日最モ多クハ二週前後ニ再發疼痛ノ現ハル、コトヲ余ハ報告シタリ。

然ルニ本手術後他ノ症狀モ良好ノ經過ヲ持續スルト同ジク疼痛ノ再發シ來リシガ如キハ未ダ一例モ經驗セザル所ナリ、ルリツシユ氏手術ヲ慢性化膿性骨髓炎ニ試ミシニ術前訴ヘシ疼痛ニ對シテハ効果無カリシガ故ニ炎症性疼痛ニ對シテハルリツシユ氏手術ニテハ治療作用無シト報告シ置キタリシガ、本手術ヲ同病ノ自發痛ト壓痛ヲ訴フル二例ニ試ミタル後疼痛ノ消失ヲ見タリ、是レルリツシユ氏手術ノ効力ガ本手術ノ効力ニ及バザルニ因ルモノニシテ本手術ノ方効力大ニシテ且ツ持續的ナルコトヲ示スモノナリ。

(六)、跛行症狀ノ消失。

術後十日以後ヨリ漸次歩行セシム、第二例ハ十二日目ニ於テ既ニ跛行症狀ヲ訴ヘズ、第一例、第二例、第五例、第六例皆

二十日前後ニテ消失セリ、第四例ハ步行ヲ初メタル際ニハ未ダ全ク消失セザリシモノ二ヶ月後ニハ消失セリ、第八例ハ最初ヨリコロノ訴ヘヲナサズ、第七例ハ未ダ長途ノ步行ヲナサズ。

(七)、術側肢ノ營養佳良。

術前萎縮セシ肢ハ漸次營養ヲ恢復シ乾燥セシ皮膚ニ濕性ヲ帶ビ爪ノ新生シ來ルモノアリ、足、趾ノ皮膚ガ全ク剝離サレテ新生セラル、モノアリ、肢ノ周圍測定ニヨリ各例ニ營養佳良ナルコトヲ證明シタリ。

本手術直後ノ不快症狀ト認ムベキモノハ、次ノ二項ナルガ何ツレモ一時的ニシテ間モナク消退スルモノナリ。

一、術後ノ復痛。腸管蠕動ニ對スル神經支配ノ關係ヨリ考フル時ハ蠕動ハ一時刺戟狀態トナルガ爲メニ腹痛ヲ起スモノト思惟セラル、特發脫疽患者第一例、第二例、第四例、第七例ニ腹痛起リタル五日間以上訴ヘタルモノナシ、腹痛ハ術後數日ニシテ全ク消失スルモノナリ。

二、本手術後三週間頃術側腰部、臀部、大腿、膝關節部或ハ腓腸筋部等ニ疲勞感ニ似タル一種異様ナル疼痛感ヲ訴フ、此ノ徵候ハ殆ド總ベテノ例ニ來ルガ如キモ程度強キモノニ非ズ、且ツ此ノ症狀ハ步行後若シクハ仕事ノ後ニ訴フルモノニ非ズ、間歇性跛行症狀トハ全ク異ルモノナリ、患者ハ安靜時殊ニ夜間等ニ之レヲ訴フルコト多シ、本症狀ノ持續期間ハ凡ソ一週間ニテ自然ニ消失ス、原因ニ就テハ明ナラザルモ或ハ筋緊張トノ關係ニ因ルモノカトモ思ハル。

以上ノ他ニ本手術ニ關係セル副作用トシテ余等ノ注意ヲ呼ビシ事項ヲ列記スレバ次ノ如シ。

一、術後第一回ノ尿ニ微量ノ糖ヲ證明シタルモノアリ、即チ骨髓炎第一例及特發脫疽第七例ナリ、之レ隣接セル部分ノ交感神經手術ニヨリテ内臟神經節ヲ刺戟スルガ爲メナリト理解ス可キカ、此點ハ未ダ研究ノ餘地アルモノト思惟ス。

二、膀胱及直腸機能障礙ヲ認メズ、唯第七例ガ多少便秘ニ傾ケルノミ。

三、筋ノ緊張ハ何ツレモ術前ニ比シ又健側ニ比シ差異ヲ認メタルモノナシ、腱反射ハ主トシテ膝蓋腱反射ヲ以テ検査シタルガ、術前モシクハ健側ニ比シ亢進セルモノハ一例モ認メズ、著シキ差無キモ多少低下セルモノヲ認ム、即チペール

The Boer 氏ノ實驗上ノ所見ニハ一致セザリキ。

四、汗腺分泌ノ検査ニハ主トシテ熱氣浴又ハ「ピロカルピン」注射後汗ノ分泌ノ速度及ビ量ヲ以テセリ、余ガ術後各例ニ就テ検査セル結果ヨリ見ル時ハ血流ノ良否ニ比例シ分泌速ク量多シ、骨髓炎ノ術後ニ於テハ何ゾレモ術側ハ分泌旺盛ナリ特發脫疽ノ術後ニ於テハ輕症ナル例ニ於テハ健側ニ比シ速カトナリシモノアルモ、重症ナル例ニ於テハ健側ニ比シ差ヲ示サバリキ。

八、總 括

オストル―モフ、ガスケル、ベイリス、小林諸氏ハ動物實驗的ニ下腹部交感神經節狀索ノ一部ヲ切斷スル時ハ下肢血流増加スルコトヲ確證シタリ、余等ノ手術ノ効果ハ此ノ事實ニ原因スベキモノニシテ幸ニシテ臨床上以上記述セシガ如ク各例ニ於テ相當満足ナル成績ヲ收ムルコトヲ得タリ。

余ハ手術ノ原則トシテ上肢ニ對シテハ中頸部交感神經節ト星芒狀交感神經節ヲ一連トナシテ切除シ、下肢ニ對シテハ第三腰椎部ヨリ第三薦骨部ニ至ル交感神經節狀索ヲ一連トナシテ切除ス、之レ現今解剖生理學的見地ニ從テ定メタルモノニシテ之レニヨリテ上肢又ハ下肢支配ノ交感神經節ノ殆んど大部分ガ遮斷セラレタリト考ヘ得ベシ。

此ノ手術ニヨリ肢血流ニ對スル效果ハ最大能力ニ達ス可ク、且ツ永續性效果ヲ期待シ得ベク、又再發ヲ防止シ得ルモノト信ズ、一部ヲ切斷シ又ハ一神經節ヲ除去スルノミニテハ未ダ充分ナル效果ヲ發揮スルコト能ハズ且ツ永續性ト再發防止ノ目的ヲ達スルヤ否ヤ疑ヒ無キ能ハズ、之レ余ガ二例ノ臨床例ニ於テ經驗セル所ニシテ部分的切除ノ効力ハ全切除ノ効力ニ及バザルコトヲ知レリ、(特發脫疽第四例、骨髓炎第二例)、故ニ治療ノ目的ニハ部分的切除ニテハ完全ナル目的ヲ達シ得ズ尙兩側全切除ヲナスモ何等危險ナク、且ツ兩側ニ對シテ同様ノ效果ヲ示スコトハ臨床上既ニ立證セラレタリ(特發脫疽第七例)。

本手術後血流増加ノ本態ニ就テハ今後ノ研究ニ待ツ可キモノナルガ、本手術ハ脊髓後根中ニ含マル血管擴張神經トノ間ニ

密接ナル關係アルコトハ推定シ得ラル、ルリツシユ氏手術後血流増加ノ本態ニ就テハ、余ガ既ニ本年四月日本外科學會總會ニテルリツシユ氏手術ノ臨床例ヲ發表セル際、之レガ實驗的研究ノ一端ヲ發表シ、作用ノ求心性ナルコトヲ述ベタルガ本手術ノ説明ニ對シテ後者ノ事實ハ甚ダ興味アルモノナリ、故ニルリツシユ氏手術ノ效果ハ血管外膜破壞ノ刺戟傳達ニ因スルヲ以テ此ノ血管外壁ガ恢復サル、ト共ニ刺戟ハ減弱セラレ從テ效果ノ一過性ナルコトハ余ガ特發脫疽ノミナラズ他ノ疾患ニ於テモ實驗シタル所ナリ、加之ルリツシユ氏手術ハ血流要路ヲ破壞スルガ故ニ之レガ續發的影響ニ就テモ考慮セザル可カラズ、是等ハ既ニ別項ニ說ケルガ如シ、之レニ反シテ本手術ハ血管ニ觸ル、コトナク實行シ得其ノ効力モ大且ツ永續性ナリ。

手術ノ危險ニ對シテハ余ハ本手術ニハ些ノ危險無シト答フベシ、余等ハ未ダ一例モ手術中又ハ手術後ニ危險ニ接シタルコトナシ、手術ハ下肢ニ對シテハ余ノ術式ニヨリテ腹腔ヨリ上肢ニ對シテ頸部ヨリ何等ノ困難無ク極メテ容易ニ短時間內ニ實行シ得可キコトヲ斷言スルモノナリ最初ノ一例ヲ經驗スレバ以後ノ手術ハ極メテ容易ナリ。

本手術後ニ惹起スル不快症狀ハ唯、術後數日ノ腹痛ト術後數週間ニテ起ル疲勞疼痛感ナルガ是等ハ皆極メテ短期間内ニ消失スルモノナリ、此他ニハ不快ナル症狀ト認ム可キモノハ長キ經過ノ間觀察シ居リテモ起リ來ラズ又全身ノ生理的機能ニ對シテモ何等ノ影響ヲ與ヘザルナリ。

本手術ノ適應症ニ就テハ上述ノ如キ本手術ノ特長ニヨリ治療上ノ價值ハ理論上ニモ實際上ニモルリツシユ氏手術ヲ遙カニ凌駕スルモノニシテ即チ現今其ノ適應症トシテ數ヘラル、血管運動神經、營養神經性神經症、神經脊髓損傷ニ因スル血管運動障礙、諸種脫疽、間歇性跛行症、所謂「カウザルギー」、慢性潰瘍、靜脈瘤性潰瘍、骨折後假骨形成不充分、慢性關節炎、關節結核、「レントゲン」性潰瘍、肢紅痛症、凍傷、筋攣縮、浮腫等ニ對シテハ勿論此他總ベテ慢性炎症性疾患ニ對シテ必ラズ一定ノ效果アルモノト信ズ例ヘバ特發脫疽及ビ慢性化膿性骨髓炎ノ可ナリ難症ト認ム可キモノニ對シテハ明瞭ニ效果ヲ認メタリ、即チ腐骨遊離ノ時期促進(第三例)及ビ術後創治愈ノ速度モ亦迅速ナルヲ見ル。

結 尾

一、余ハ上肢血管擴張ノ目的ヲ以テ中頸部交感神經節ト星芒狀神經節トヲ一連トナシテ一次的ニ切除セリ。
特發脫疽ノ治療ニ應用セラレタル本手術ノ一例ハ術後著明ノ効果ヲ示シ疾病ハ短時日ニ治癒シタリ、蓋シ本手術最初ノ一例ナリ。

二、余ハ下肢血管擴張ノ目的ヲ以テ第三腰椎ヨリ第三薦骨椎ニ至ル迄ノ交感神經節狀索切除ヲ行ヘリ、本手術ヲ臨床上ニ應用セシハ特發脫疽八例、慢性化膿性骨髓炎三例ナルガ内一例(特發脫疽)ノ觀察例ヲ除キ他ハ全部全治退院セシムルコトヲ得タリ。

三、本手術ハ現今同様ノ目的ニ行ハル、ルリツシユ氏動脈管壁交感神經切除術ニ比シ、効力ノ程度遙カニ強ク、且ツ効果永續性ナリ、蓋シ本手術ハルリツシユ氏手術ノ如ク血管ヲ傷害スルコトナク其ノ目的ヲ達スルコトヲ得ルモノナリ。

四、本手術後血流増加ヲ立證スル種々ナル徵候現ハル。一、充血。二、温度上昇。三、浮腫消失。四、脫疽性又ハ炎症性疼痛消失。五、壞疽、潰瘍、創ノ急速ナル治癒等ナリ。

以上ノ徵候ハ原則トシテ當該肢ニ對スル交感神經節全切除ノ場合ニ於テ最強ク部分的切除ノ場合ニ於テハ弱シ。

五、本手術ハ上肢ニ對シテハ頸部、下肢ニ對シテハ腹腔ヨリ容易ニ簡單ニ行フコトヲ得ベク、何等ノ危險症狀ヲ伴フコトナク、又何等恐ル可キ不快症狀ヲ伴フコトナシ、術後數日間時トシテ腹痛ヲ來スモ一時的ナリ、又術後數週後時トシテ術側肢ニ疲勞疼痛感ヲ來スモ數日ニシテ消失スルモノナリ。

六、本手術ハ交感神經刺戟狀態ニ因スル四肢疾患並ビニ一般四肢疾患ニ對スル營養亢進治療法トシテ應用セラル、モノナリ。

(大正十四年九月十一日)

本發表ニツキテハ舟岡教授ハ懇切ナル注意ヲ與ヘラレ、磯部教授ヨリハ其ノ臨床ノ患者ヲモ使用スルコトヲ許サレタリ、マタ伊藤(弘)教授ハ始終有益ナル助言ヲ垂レタリ、謹ンデニ教授ニ對シ敬謝ノ意ヲ捧グ。

著者

本稿校正ニ際シ、臨床實例中特發脫疽第七例ハ海軍軍醫學校小林幹教授ノ好意ニヨリ余等ノ「クリニック」ニ轉送セラレタルモノニシテ、手術後永ク好果觀察中ナリシガ此程治癒シ歸郷スルコトヲ得タリ、謹ンテ同教授ニ感謝ノ意ヲ表ス。尙ホ著者ハ其後今日マデニ特發脫疽一五例骨髓炎十例及ビ下肢靜脈勢張性潰瘍一例ニ本手術ヲ試ミ何ゾレモ効果ヲ示セルコトヲ附記ス。

附圖說明

- (一) 1. 特發脫疽第一例手術前
2. 切除セル薦交感神經節狀索標本
3. 手術後十日浮腫消失潰瘍治癒(矢)ヲ示ス(本文第九六頁參照)
- (二) 1. 特發脫疽第四例手術前左足脫疽、右足潰瘍
2. 同足背
3. 手術後三週間左足脫疽ハ脫落シ其跡肉芽ヲ以テ被ハル
3. 切除セル腰薦交感神經節狀索標本
5. 退院時ノ狀態(本文第一〇四頁參照)

Zusammenfassung.

1. Zum Herbeiführen verstärkter Blutversorgung bei kranken unteren Extremitäten resezierten wir transperitoneal den Grenzstrang des Sympathicus von der dritten Lenden- bis zur dritten Sacralwirbelgegend. Unter den von uns auf die oben erwähnte Weise operierten 11 klinischen Fällen waren:—

- 6 gegen Gangraena spontanea,
- 2 „ Claudicatio intermittens und
- 3 „ Osteomyelitis purulenta chronica,

von denen 10 Fälle auf die Dauer total geheilt wurden, während 1 Fall noch unter Beobachtung steht;

2. Zur Erhöhung der Blutzirkulation kranker oberer Extremitäten resezierten wir das Ganglion cervicale med. und inf. mit dem Ganglion thoracale 1. zusammen. Bei einem Falle dieser Operation, welche zur Behandlung von Spontangangrän herangezogen war, wurde die Krankheit in wenigen Tagen tadellos total geheilt.

3. Unsere Operation ist der Leriche'schen, heutzutage zur Erreichung des gleichen zweckes im weiteren Kreise überall ausgeführten peritärellen Sympathektomie mit Recht vorzuziehen, weil dabei die Schädigung der Arterienwand,

weiche bei der letzten Operation mehr oder weniger unvermeidlich ist, gar nicht in Betracht kommt und darum keine postoperative Unannehmlichkeiten, wie Ruptur der Arterienwand oder Eiterung derselben mehr beobachtet werden.

4. Als Zeichen der Wiederherstellung bzw. Erhöhung der Blutzirkulation bei den Extremitäten nach unserer Operation kommen in Betracht: 1) aktive Hyperämie der Haut, 2) Temperaturanstieg des betreffenden Gliedes, 3) das Verschwinden des Oedems, 4) das Verschwinden des unerträglichen gangranösen Schmerzens und 5) die raschere Demarkation und Reinigung der Gangrän bzw. schnellere Ueberhäutung der Wundfläche gegenüber den nicht operierten.

5. Unsere Operation lässt sich sowohl am Halse für die oberen Extremitäten als auch transperitoneal in der Höhe vom Promontorium für die unteren Extremitäten ohne jede Schwierigkeit ziemlich leicht ausführen. Sie wird von keinen unangenehmen Nebenerscheinungen begleitet, nur dass die Pupille der betreffenden Seite bei der cervicothorakalen sympathischen Ganglionektomie enger wird und auch eine leichtgradige Prosis derselben Seite auftritt. Bei der lumbosacralen sympathischen Ganglionektomie kann manchmal leichtgradiger Brustschmerz für einige Tage nach der Operation dauern. Selten kann einige Wochen nach der Operation ein Ermüdungs- bzw. Schmerzgefühl an den operierten Extremitäten zum Vorschein treten. Dies alles ist jedoch von vorübergehender Natur und verschwindet bald in einigen Tagen.

6. Unsere Operation scheint zur Therapie aller derjenigen Erkrankungen der Extremitäten indiziert zu sein, deren Ursache bzw. Wesen wie z. B. bei Spontangangrän in der Verhinderung der Blutzirkulation liegt und auch noch bei solchen Fällen, wo die Blutzirkulation eigentlich nicht besonders verhindert ist, jedoch eine grössere Blutzufuhr als in der Norm zur Heilung des Leidens besonders günstig einwirkt, wie es z. B. bei Tuberkulose, chronischer Eiterung etc. der Fall ist. (Autoreferat).

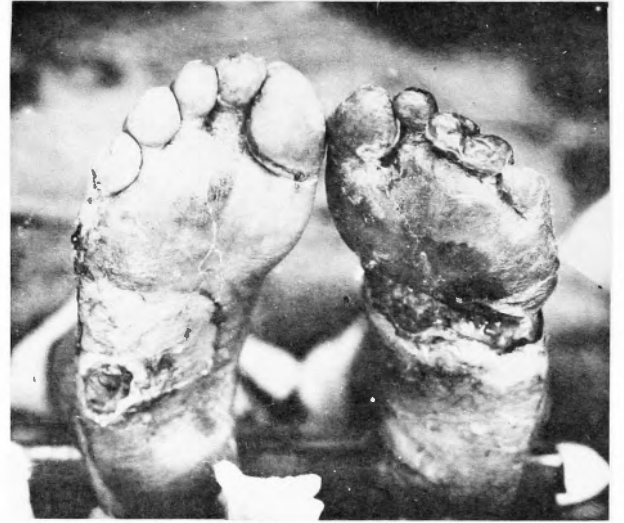Literatur

- 1) **Badulescu**, Spitalul. 1920 p. 144. Zit. nach Brüning-Stahl, Die Chirurgie des vegetativen Nervensystems 1925. S. 110.

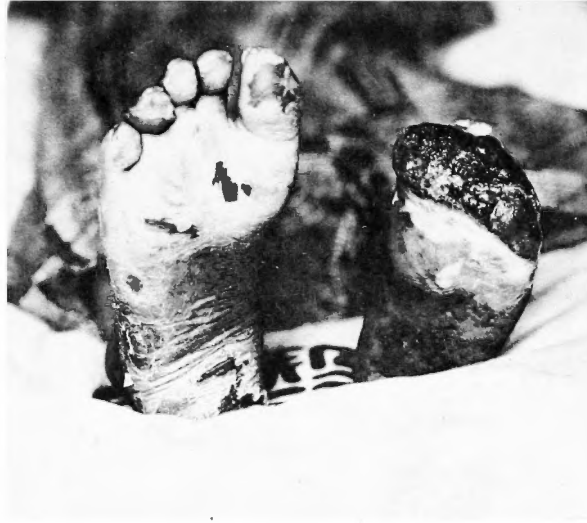- 2) **Bayliss and Bradford**, Journ. Physiol. 1894. Vol. 16. p. 10 u. Vol. 17. p. 120.
- 3) **Bayliss**, The Vasomotor-system. 1923.
- 4) **Derselbe**, Journ. Physiol. 1901. Vol. 26. p. 173. 1902. Vol. 28. p. 276.
- 5) **de Boer**, Zeitschr. f. Biologie. 1915. Bd. 65. S. 239.
- 6) **Broeck**, Morph. Jahrbuch. 1908. Bd. 37. S. 202.
- 7) **Bruning-stahl**, Die Chirurgie des vegetativen Nervensystems 1924.
- 8) **Egorow**, Zentralbl. f. Chir. 1924. Nr. 37. S. 2027.
- 9) **Fujita**, Archiv f. japanische Chir. Bd. 2. Heft. 2. S. 90.
- 10) **Gaertner**, Wiener klin. Wochenschr. 1889. Nr. 51. S. 980.
- 11) **Gaskell**, Journ. Physiol. 1878. 9. Vol. 1. p. 262.
- 12) **Gegenbaur**, Lehrbuch der Anatomie. 1899. Bd. 2. S. 522.
- 13) **Gomoin-Spiadal**. 1920 p. 73. Zit. nach Brüning-Stahl, Die Chirurgie des veget. Nervensystems. 1924. S. 110.
- 14) **Grekow**, Zentralbl. f. Chir. 1924. Nr. 37. S. 2026.
- 15) **Harterlick u. Biedle**, Wiener klin. Wochenschr. 1893. Nr. 3. S. 43.
- 16) **Herzberg**, Zentralbl. f. Chir. 1924. Nr. 37. S. 2026.
- 17) **Jonnescu**, Zit. nach Brüning-Stahl, Die Chir. des veget. Nervensystems 1924. S. 73 u. 110.
- 18) **Kramer and Todd**, Anatomical Record. 1914. Vol. 8. p. 243.
- 19) **Kranse**, Handbuch der menschl. Anatomie. 1879. Bd. 2. S. 922.
- 20) **Kreuter**, Zentralbl. f. Chir. 1923. Nr. 46. S. 1685.
- 21) **Kobayashi**, Archiv f. japanische Chir. 1925. Bd. 2. Heft. 2. S. 275.
- 22) **Koga**, Deut. Zeitschr. f. chir. 1913. Bd. 121. S. 371.
- 23) **Kimmel**, Klin. Wochenschr. 1923. S. 1825.
- 24) **Langley**, Journ. Physiol. 1891. Vol. 12. p. 375. 1894-5. Vol. 17. p. 296. 1896. Vol. 20. p. 75. u. p. 377. 1923-4. Vol. 57. p. 428. Vol. 58. p. 70.
- 25) **Latarjet**, Zit. nach Brüning-Stahl, Die Chir. d. veget. Nervensystems. 1924. S. 109.
- 26) **Lérèche**, Lyon Chir. 1913. Vol. 10. p. 378.
- 27) **Luschka**, Anatomie des Menschen. 1862. S. 414.
- 28) **Matons**, Ref. Zentralorg. f. d. ges. Chir. 1922. Bd. 20. S. 64.
- 29) **Milko**, Zentralbl. f. Chir. 1924. Nr. 11a. s. 613.
- 30) **Martynoff**, Russ. Chirurg.-Kongr. 1922. Ref. Zentralorg. f. d. ges. Chir. Bd. 24. S. 281.
- 31) **Michailow**, Pflüger's Archiv. 1909. Bd. 128. S. 283.
- 32) **Miller**, Die Lebensnerven. Berlin 1924.
- 33) **Miller u. Glaser**, Zeitschr. f. Nervenheilkunde. 1913. Bd. 46. S. 349.

- 34) **Oppel**, Ref. Zentralorg. f. d. ges. Chir. 1920, Bd. 16, S. 272.
- 35) **Derselbe**, Ref. Zentralorg. f. d. ges. Chir. 1922, Bd. 16, S. 273.
- 36) **Osawa**, Archiv f. japanische Chir. 1924, Bd. 1, S. 458.
- 37) **Derselde**, 日本外科學會雜誌臨時號, 大正十四年, 三月十五日, 發行. 第五四頁, 第五五頁.
- 38) **Ostromoff**, Thünger's Archiv. 1876, Vol. 12, S. 240.
- 39) **Pels-Leusden**, Zentralbl. f. Chir. 1924, S. 218.
- 40) **Potts**, Anatomische Anzeiger. 1914, Vol. 47, p. 138.
- 41) **Schamoff**, Ref. Zentralorg. f. d. ges. Chir. 1922, Bd. 22, S. 26.
- 42) **Stammler**, Klin. Wochenschr. 1922, Nr. 46, S. 2308.
- 43) **Wiedhopf**, Brna's. Beitr. z. Klin Chir. 1923, Bd. 130, S. 399.
- 44) **Wielsing**, Deut. med. Wochenschr. 1908, Nr. 28, S. 1217.

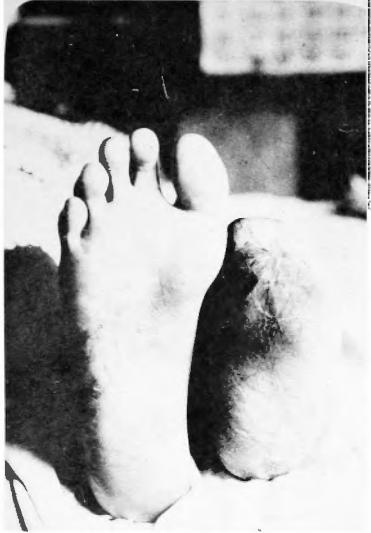(1)



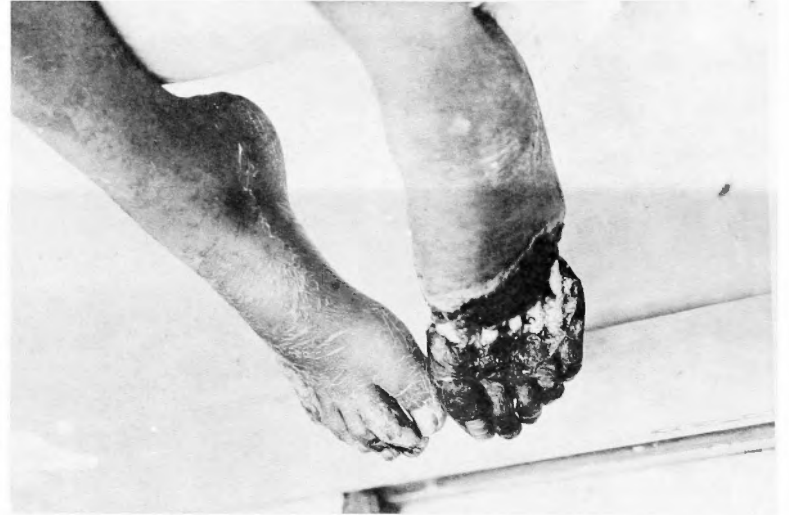(3)



(5)



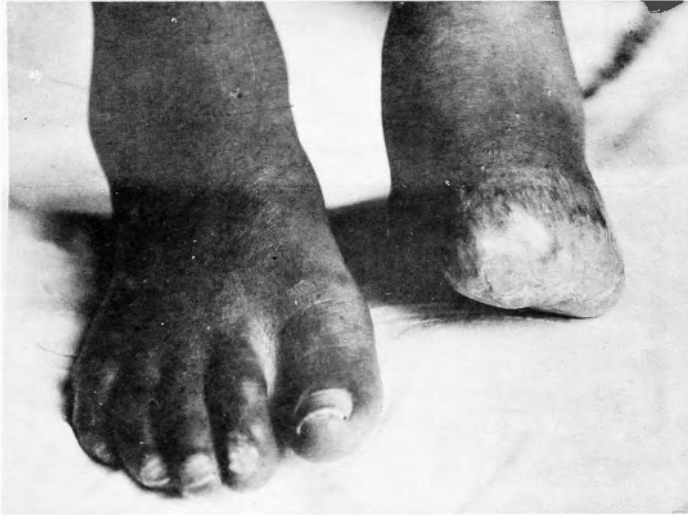(2)



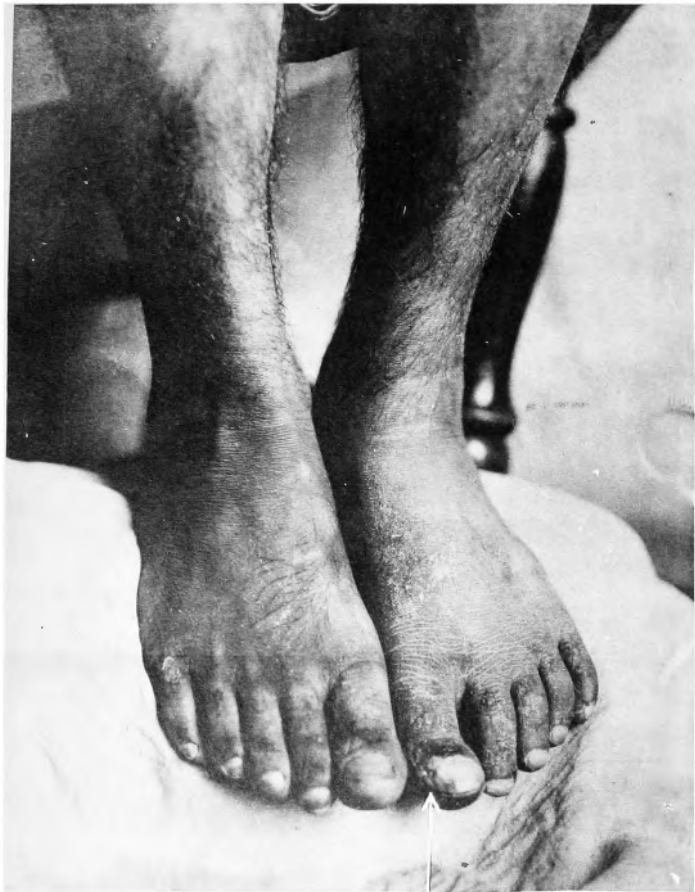(4)




(6)



(3)



(2)



(1)

