前立腺小細胞癌の1例
—本邦報告例を用いた予後解析—

守山　洋司[1]，藤広　　茂[1]，仲野　正博[2]
江原　英俊[3]，明石　高明[4]，出口　　隆[2]
[1]岐阜赤十字病院泌尿器科，[2]岐阜大学附属病院泌尿器科
[3]朝日大学歯学部附属村上記念病院泌尿器科，[4]岐阜赤十字病院病理部

SMALL CELL CARCINOMA OF THE PROSTATE: A CASE REPORT
—A PROGNOSTIC ANALYSIS OF CASE REPORTS AND LITERATURE IN JAPAN—

Yoji Moriyama[1], Shigeru Fujihiro[1], Masahiro Nakano[2],
Hidetoshi Ehara[3] and Takaaki Akashi[4] and Takashi Deguchi[2]
[1]*The Department of Urology, Gifu Red-Cross Hospital*
[2]*The Department of Urology, Gifu University Hospital*
[3]*The Department of Urology, Asahi University Hospital*
[4]*The Department of Pathology, Gifu Red-Cross Hospital*

A 62-year-old Japanese man had been suffering from dysuria since January 2011. Since symptoms persisted regardless of antibiotics therapy at a urological clinic, he consulted our clinic in February 2011. Digital rectal examination revealed a large irregular and stony hard prostatic mass, with the serum prostated specific antigen (PSA) of 2.76 ng/ml. T2-weighted magnetic reasonance imaging showed diffuse hypo-intensity and sharp margin in prostatic peripheral zone. Transperineal biopsy of the prostate was performed in March 2011. Considering histopathological findings of tumor cells in all specimens combined with positive immunoreactivity of neoplastic cells to chromogranin A but negative immunoreactivity to PSA, we diagnosed him with small cell carcinoma. The whole body computed tomography showed no metastatic lesion, he was diagnosed with small cell carcinoma of the prostate at clinical stage T2cN0M0. He received 4 cycles of chemotherapy (cisplatinum and etoposide) and underwent external beam radiotherapy to the pelvis and prostate, up to a total dose of 64 Gy. The urologic and radiologic outcomes including the serum levels of neuron-specific enolase and pro-gastrin releasing peptide have been satisfactory after more than 3 years of follow-up.

(Hinyokika Kiyo **60**: 645-650, 2014)

Key words: Prostate cancer, Small cell carcinoma, Chemotherapy, Radiotherapy

緒　　言

前立腺小細胞癌の発生は非常に稀であり，その予後も悪い．今回われわれは限局性前立腺小細胞癌に対して集学的治療を施行し，3年以上の生存を得られた症例を本邦報告例の解析を加えて報告する．

症　　例

患　者：62歳，男性
主　訴：排尿困難
家族歴：特記すべきことなし
喫煙歴：なし
既往歴：高血圧症・糖尿病

現病歴：2011年1月頃より排尿困難にて近医を受診し，α1ブロッカーを投与された．しかし，排尿症状は改善せず発熱を認めたため抗菌剤治療を受けた．解熱後も排尿困難が遷延するため同年2月当院紹介初診した．直腸指診上，前立腺は小鶏卵大で両葉とも石様硬，表面不整であった．しかしPSAは2.76 ng/mlと正常値であった．前立腺MRI検査にて前立腺被膜は明瞭に認識できたが，両葉にわたり辺縁域・移行域ともびまん性に低信号であった（Fig. 1a）．同年3月経会陰式前立腺生検を施行した．両葉6箇所すべてに小細胞癌を認めた．胸腹部骨盤部CT検査および骨シンチグラフィー検査では肺を含めた他臓器に異常を認めなかったことから，前立腺小細胞癌cT2cN0M0と診断した．肺小細胞癌の治療に準じた化学療法を行うため同年4月に入院した．

入院時現症：身長171 cm，体重73 kg，胸腹部理学所見に異常を認めず．

入院時検査所見：血液一般検査および血液生化学検査は正常．前立腺生検施行後であったが，血清Pro

a

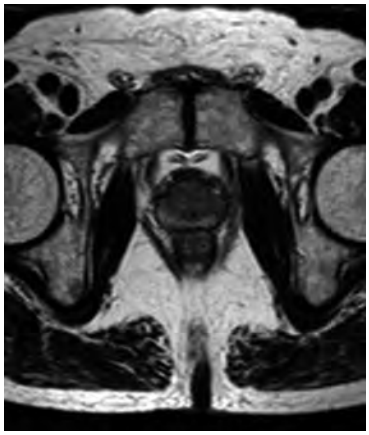

b

Fig. 1. a: T2-weighted MRI of prostate reveals diffuse hypointensity throughout peripheral zone of prostate at first presentation. b: After 2 cycles of chemotherapy.

GRP 42.1 pg/ml（正常値 80.0 pg/ml 以下），血清 NSE 6.3 ng/ml（正常値 10 ng/ml 以下）と正常範囲であった．

前立腺病理組織所見：異型細胞群が索状配列して増殖し，低分化型腺癌が疑われ，小細胞癌も否定できないことから免疫組織染色を施行した．腫瘍細胞における PSA 染色は陰性，クロモグラニン A 染色は陽性であったため前立腺小細胞癌と診断した（Fig. 2a，b）．

診断後経過：日本肺癌学会のガイドラインに沿って限局性小細胞癌の初回治療レジメンである etoposide 100 mg/m^2 day 1～3，cisplatin 80 mg/m^2 day 1（EP 療法）を使用して同年 3 月より28日を 1 コースとして治療を開始した．EP 療法 2 コース終了時点に行った MRI 検査所見では，前立腺サイズは 53×37→37×26 mm と縮小していた．T2 強調像で一部辺縁域に高信号域が出現し治療効果を認めたが，無構造な低信号域の残存も同時に認めた（Fig. 1b）．4 コース終了後の MRI 検査所見は 2 コース終了後の所見と比較して前立腺サイズ，内部構造における変化を認めなかった．EP 療法の副作用は，白血球減少，血小板減少を認めたが，有害事象共通用語基準 v 3.0 2007年 3 月改訂版（CTCAE v 3.0）におけるグレード 2 にとどまるものであった．EP 療法 4 コース終了後，同年 8 月より骨盤腔に 40 Gy の照射とその後前立腺と精嚢に対して 24 Gy を追加して総線量 64 Gy の放射線外照射療法を施行した．

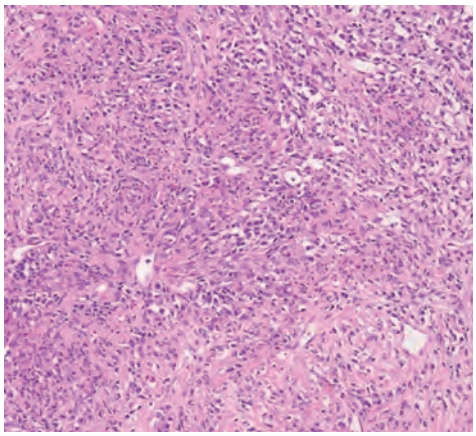

a

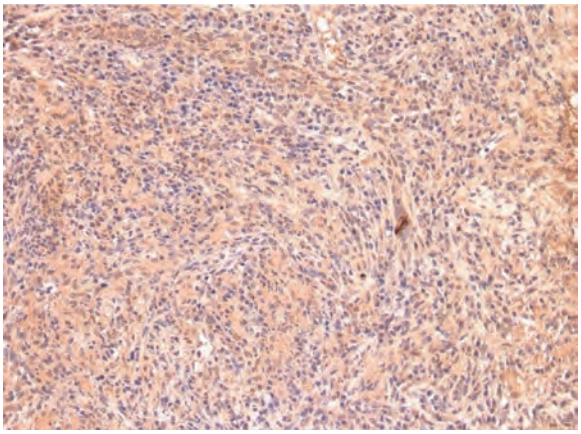

b

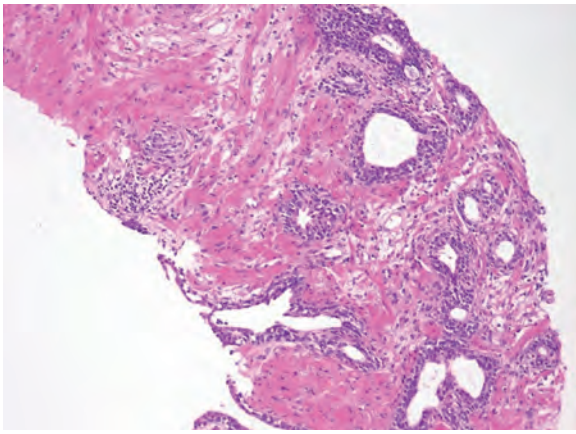

c

Fig. 2. a: Histopathological examinations showed proliferation of small cells which had a high nucleus-cytoplasm ratio (HE staining, 10X). b: Tumor is diffusely positive for chromogranin (chromogranin A staining, 10X). c: Histopathological examinations showed fibrosis in prostatic stroma (HE staining, 10X).

その後の画像による全身検索にて新規病変は認めなかったが，前立腺 MRI の T2 強調像では依然として辺縁域において高信号な部位と低信号な部位が存在していたため，局所の治療効果判定目的で2012年 2 月前立腺再生検を施行した．生検標本には viable cell は認めず病理学的癌治療効果 3b との結果であった（Fig. 2c）．現在 PSA，NSE，pro GRP すべて正常範囲内で治療開始より約 3 年が経過しているが，再発所見は認めず生存中である．

Table 1. Clinical and pathological characteristics of patients (n = 111)

Variable	No	%
Age at diagnosis of SCC		
21-50	4	3.6
51-60	11	9.9
61-70	22	19.8
71-80	46	41.4
81-	11	9.9
Unknown	17	15.3
PSA at dianosis of SCC		
Within normal range	59	53.2
4-20	17	15.3
＞20	6	5.4
Unknown	29	26.1
Clinical presentation		
Lower urinary tract symptoms	51	45.9
Lower abdominal or perineal pain	14	12.6
Macroscopic hematuria	17	15.3
Symptoms of metastatics sites	20	18.0
Unknown	9	8.1
Pathological examination		
Pure	75	67.6
Mix	22	19.8
Unknown	14	12.6
Prior history adenocarcinoma of the prostate		
Yes	51	45.9
No	45	40.5
Unknown	15	13.5
Duration of ADT (month)		
1-12	10	9.0
13-36	21	18.9
37-	15	13.5
Unknown	65	58.6
Site of SCC		
Local disease	10	9.0
Bladder neck	9	8.1
Retroperitoneal lymph nodes	13	11.7
Distant metastasis	58	52.3
Unknown	21	18.9
Treatment of SCC		
EP or IP	51	45.9
Radiotherapy	28	25.2
ADT	10	9.0
Surgery	6	5.4
Others or unknown	16	14.4

SCC：small cell carcinoma, ADT：androgen deprovation therapy.

考　　察

前立腺小細胞癌の発生は前立腺癌全体の0.2～1％

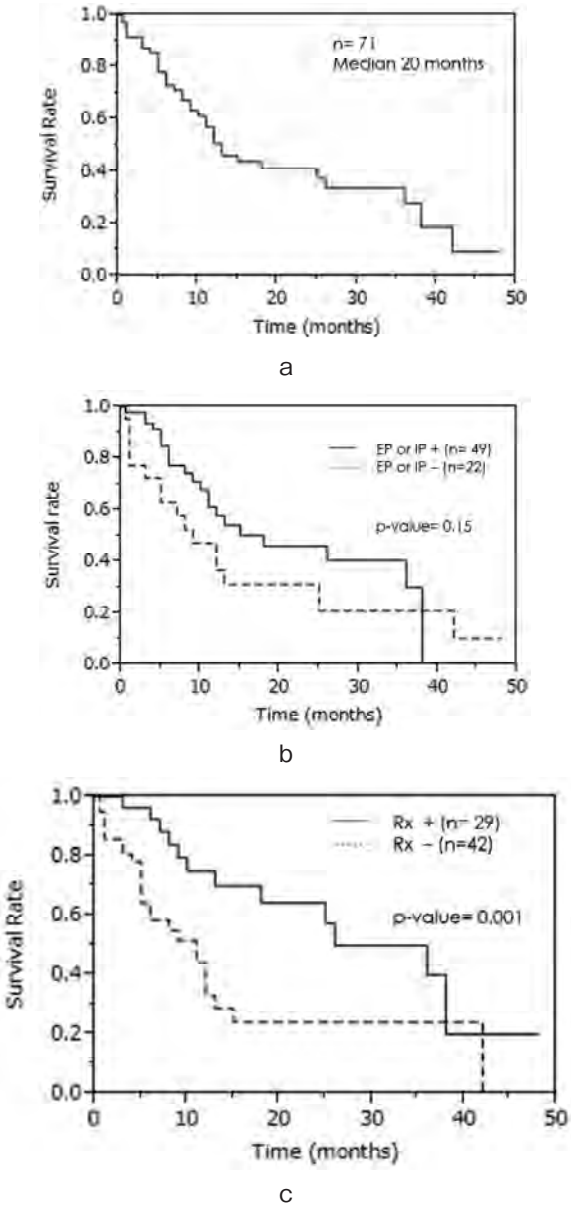

Fig. 3. a：Kaplan-Meier estimates of overall survival rate of patients with small cell carcinoma of the prostate in Japanese literature. b：Kaplan-Meier estimates of overall survival rate by chemotherapy. EP：VP-16 + CDDP or CBDCA, IP：irinotecan + CDDP or CBDCA. EP or IP (+) group：21.4 month (median), EP or IP (−) group：15.8 month (median). c：Kaplan-Meier estimate of overall survival rate by radiotherapy. Rx：Radiotherapy. Rx (+) 25.2 months (median), Rx (−) 14.8 months (median).

と非常に稀であり，多くは進行癌で平均生存期間は9.8～13.1カ月と予後は非常に悪い[1,2]．最近の報告によれば260例の前立腺小細胞癌における5年非再発率はわずかに1.5%であった[3]．本邦では，1988年村尾ら[4]がはじめて報告し，その後影山ら[5]が2005年の12月までの本邦報告例をまとめている．それ以降の2006年1月より“前立腺小細胞癌”をキーワードに医学中央雑誌で検索を行い泌尿器科関連学会抄録も含めて調べえた110症例に自験例を含めて retrospective に111症例の臨床的検討を行った．生存率の算定には治療・転帰などが不明な症例を除外した71例を対象として Kaplan-Meier 法を用い，有意差検定は Log-rank test にて行った．統計学的処理には JMP10 を使用し，検定は $p<0.05$ を有意差ありと判定した．

診断時年齢の中央値は71歳で，70歳代が全体の約半数を占める一方で40歳以下の発症を約4%認めた．若年者にも発症しうる特徴があるのは以前の報告[5]の通りであった．前立腺癌全体では平均診断時年齢は68歳[6]，診断時年齢が50歳以下は約2%であり[7]，前立腺小細胞癌における若年発生率はやや高いがその理由は不明である．

初発症状は下部尿路症状が最も高頻度であり，なかでも排尿困難や尿閉の頻度が高かった．次は転移症状が多く，これは海外の報告例[1]でも同様であった（Table 1）．

Kaplan-Meier 法を用いて検討を行うと，1年生存率45.8%，2年生存率は33.9%，生存期間の中央値は19カ月であった（Fig. 3a）．年齢，初発症状，病巣の局在，小細胞癌単独と腺癌合併，先行する前立腺癌の有無を層別化して群間比較を行った結果，遠隔転移症例において有意に予後の低下を認めるほかに予後に関連する因子を認めなかった．また，化学療法の施行・非施行による予後の影響は認めなかったが，放射線療法の施行症例は有意に生存率が良好であった（Table 2）．海外の単一施設の報告によれば前立腺小細胞癌と診断後の平均生存期間が10.5カ月と報告されている[2]．われわれの検討では生存期間においてわずかに良好であるが，報告例を集計したレトロスペクティブな検討である上，診断時年齢や治療選択などをはじめ背景因子における相違点もあり，一概に比較はできない．

肺小細胞癌における手術施行症例がほとんどないことから自験例では手術療法を選択しなかった．一方，癌の局所制御と潜在的な予後改善の可能性の観点から外科手術を含めた集学的治療を勧めた近年の報告もあり[2]，彼らの報告では手術群において予後が改善しており，限局性前立腺小細胞癌では前立腺摘除術を検討してもよいかもしれない．

現時点では前立腺小細胞癌に対する治療法は確立していないため，肺小細胞癌の治療を参考に行われている．自験例も日本肺癌学会が発行した限局性肺小細胞癌の標準治療に準じて治療を行った．化学療法と放射線療法を同時併用する場合の化学療法のレジメンは etoposide + cisplatin（EP 療法）が推奨されていたため[8]，これを採用した．しかし，EP 療法の前立腺小細胞癌に対する近接効果は認められているが，治療開始後1年以内に癌死している症例が多くみられており，化学療法の効果は不明である．今回の集計結果では cisplatin，etoposide，irinotecan を中心とした化学療法が多く施行されており，これらの薬剤を使用した化学療法の有無で全生存率を検討したが有意差は見られなかった（Fig. 3b）．有転移症例は有意な予後不良因子であったが，過去に遠隔転移症例に対して EP 療法で72カ月の長期生存[3]を得た症例もあることから，治療の反応性に個体差があることも念頭に置いておかなくてはならない．

他の薬剤として gemcitabine，docetaxel，carboplatin（GDC 療法）を用いた化学療法が報告されている[9]．同一施設における追跡調査では近接効果が認められ，生存期間の中央値が14カ月と報告されている．しかし，今回の検討における化学療法施行群と比較して GDC 療法も十分な治療効果とはいいがたい．

放射線療法においては Kaplan-Meier 法の結果で有意に改善していた（Fig. 3c）．また，山本ら[10]は前立腺小細胞癌に対する 66 Gy の放射線療法施行症例の剖検例において原発巣での前立腺小細胞癌が消失して

Table 2. Log-rank test estimate of overall survival rate (71 cases)

Variable	Univariate (log-rank test) p-value
Age at diagnosis of SCC	
21–50 vs 51–60 vs 61–70 vs 70–85	0.33
PSA at diagnosis of SCC	
With normal range vs 4–20 vs 20–	0.51
Clinical presentation	
Local symptoms vs distant metastasis symptoms	0.62
Pathological examination	
Pure vs mix	0.56
Prior history adenocarcinoma of the prostate	
Yes vs no	0.75
Site of SCC	
Local disease or bladder neck vs retroperitoneal lymphnodes or distant metastasis	0.01
Chemotherapy (EP or IP)	
Received vs not received	0.15
Radiotherapy	
Received vs not received	0.001

SCC : small cell carcinoma, EP : VP-16 + CDDP or CBDCA, IP : irinotecan + CDDP or CBDCA.

Table 3. Clinical outcomes of the patient

Variable	Rx (+)		Rx (−)		Chi-square test	EP or IP (+)		EP or IP (−)		Chi-square test
	No	(%)	No	(%)		No	(%)	No	(%)	
Age at diagnosis of SCC										
21–50	1	(3)	2	(4)		3	(6)	0	(0)	
51–60	3	(10)	6	(14)		6	(12)	3	(14)	
61–70	8	(31)	9	(21)		11	(22)	6	(27)	
71–85	17	(58)	25	(59)	0.81	29	(59)	13	(58)	0.62
PSA at diagnosis of SCC										
With normal range	16	(55)	28	(68)		31	(65)	13	(59)	
4–20	5	(17)	7	(17)		6	(13)	6	(27)	
＞20	3	(10)	3	(7)		4	(8)	2	(9)	
Unknown	5	(17)	3	(7)	0.55	7	(15)	1	(5)	0.32
Pathological examination										
Pure	22	(76)	33	(79)		39	(80)	16	(73)	
Mix	7	(24)	9	(21)	0.78	10	(20)	6	(27)	0.52
Site of SCC										
Local of disease	4	(14)	3	(7)		6	(12)	1	(5)	
Bladder neck	4	(14)	3	(7)		5	(10)	2	(9)	
Retroperitoneal lymph nodes	9	(31)	3	(7)		8	(16)	4	(18)	
Distant metastasis	12	(41)	33	(78)	0.01	30	(61)	15	(68)	0.74

Rx : radiotherapy, EP : VP-16 + CDDP or CBDCA, SCC : small cell carcinoma, IP : irinotecan + CDDP or CBDCA.

いたと報告している．この結果から限局性前立腺小細胞癌に対する放射線治療は一定の治療効果が期待できるのではないかと推察する．しかし今回の検討において放射線施行群の40％はすでに遠隔転移症例で化学療法を併用していた．実際には放射線治療が化学療法後に施行されることが多く，化学療法施行中に悪化した症例は放射線治療群に含まれにくい．つまり，化学療法を完遂して生存している症例が放射線療法を行っているため，この群の生存期間には数カ月以内で死亡する症例がきわめて少ない．これが放射線治療の良好な結果の背景にあるかもしれない．

そこで化学療法と放射線治療のそれぞれの施行群と非施行群の背景因子の検討を行った．化学療法の両群間の背景因子において群間差を認めなかったが，放射線治療群について有意に遠隔転移症例が少なく，これも放射線治療の良好な結果につながる要因の1つになっていると考える（Table 3）．

前立腺小細胞癌における MRI 画像は，T2 強調画像でびまん性に低信号を示すことが特徴的な所見である[11]．本症例では，化学療法，および放射線治療後1年目に行った MRI における T2 強調像の信号が高信号な部分と低信号な部分が存在していた．各種腫瘍マーカーがすべて正常範囲にあったが，治療効果判定と今後の治療方針決定のために前立腺生検を実施した．通常の前立腺癌に対する放射線治療後における前立腺の再生検・組織学的検索の時期については異論があり，6カ月後や PSA が nadir に到達した時期とする報告がある[12,13]．それとは別に，癌細胞に対する放射線治療効果を評価するには6カ月後とする報告や，PSA nadir では短いため，放射線治療後30～36カ月後とする報告もある[14]．

われわれの前立腺小細胞癌における治療法の検討では，放射線療法以外に予後に影響する因子は認められなかった．前立腺小細胞癌と診断された場合には，化学療法だけでなく放射線療法の併用が生命予後改善につながる可能性があると考える．

結　　語

限局性前立腺小細胞癌の1例を経験したので，最近の報告例を集計し文献的考察を加えて報告した．

本論文の要旨は第264回日本泌尿器科学会東海地方会にて報告した．

文　　献

1）Abbas F, Cicantos F, Benedetto P, et al.: Small cell carcinoma of the bladder and prostate. Urology **46**: 617–630, 1995
2）Spiess PE, Pettaway CA, Vakar-Lopez F, et al.: Treatment outcomes of small cell carcinoma of the prostate. Cancer **110**: 1729–1737, 2007
3）Ciszewski A, Shackleton D, Beer TM, et al.: Long-term remission of metastatic small cell carcinoma of the prostate. Urology **71**: 546, 2008
4）村尾　烈，棚橋豊子：前立腺原発の小細胞癌の1例．癌の臨 **34**：1624–1628，1988

5）影山 進，成田充弘，岡田裕作，ほか：前立腺小細胞癌の3例．泌尿紀要 **52**：809-815，2006
6）Ries LAG, Melbert D, Krapcho M, et al.: SEER cancer statistics review, 1975-2007. www.seer.cancer.gov/csr/1975_2007/index.html, 2011
7）Jani AB, Johnstone PA, Liauw SL, et al.: Age and grade trends in prostate cancer (1974-2003:) a surveillance, epidemiology, and end results registry analysis. Am J Clin Oncol **31**: 375-378, 2008
8）日本肺癌学会肺がん診療ガイドライン 小細胞癌（LD，PCI）日本肺癌学会編 2011年1月
9）Aoki H, Ishidoya S, Ito A, et al.: Experience of the treatment with gemcitabine, docetaxel, and carboplatin (GDC) chemotherapy for patients with small-cell carcinoma of the prostate. Int J Urol **13**: 1254-1258, 2006
10）山本 豊，坂野恵里，植村天受，ほか：前立腺小細胞癌の1例．泌尿器外科 **24**：1073-1076，2011
11）Howard S, O'Regan K, Jagannathan J, et al.: Extrapulmonary small cell carcinoma: a pictorial review. AJR **197**: 392-398, 2011
12）Scardino PT and Wheeler TM: Prostatic biopsy after irradiation therapy for prostatic cancer. Urology **25**: 39-46, 1985
13）Mostofi FK, Davis CJ Jr and Sestrhenn IA: A pathologist's view of prostatic carcinoma. Cancer **71**: 906-932, 1993
14）Crook JM, Perry GA, Robertson S, et al.: Routine prostate biopsies following radiotherapy for prostate cancer: results for 226 patients. Urology **45**: 624-631, 1995

(Received on June 24, 2014
Accepted on August 26, 2014)