浸潤性膀胱癌との鑑別に苦慮した好酸球性膀胱炎の1例

岡崎　智[1]，堀　淳一[1]，北　雅史[1]
山口　聡[2]，川上　憲裕[3]，柿崎　秀宏[1]
[1]旭川医大腎泌尿器外科，[2]北彩都病院泌尿器科
[3]旭川リハビリテーション病院泌尿器科

A CASE OF EOSINOPHILIC CYSTITIS MIMICKING AN INVASIVE BLADDER CANCER

Satoshi Okazaki[1], Jun-ichi Hori[1], Masafumi Kita[1],
Satoshi Yamaguchi[2], Norihiro Kawakami[3] and Hidehiro Kakizaki[1]
[1]*The Department of Renal and Urologic Surgery, Asahikawa Medical University*
[2]*The Department of Urology, Kitasaito Hospital*
[3]*The Department of Urology, Asahikawa Rehabilitation Hospital*

A 60-year-old woman was referred to our hospital because of gross hematuria, right lumbar pain and lower abdominal pain. Computed tomography (CT) scan revealed hydronephrosis of the right kidney, irregular bladder wall thickening at the right lateral and posterior portion and external iliac lymph node swelling of the right side. Laboratory data revealed disseminated intravascular coagulation syndrome (DIC) and eosinophilia. Because she developed a high fever that was caused by acute obstructive pyelonephritis of the right kidney, percutaneous nephrostomy was placed and the therapy for DIC was initiated. Pathological examination of transurethral resection of bladder tumor performed twice showed no malignancy but inflammatory infiltration of many eosinocytes, leading to the diagnosis of eosinophilic cystitis (EC). We considered the possibility of allergic reaction to the drugs she was taking as the etiology of EC and discontinued all drugs. Although eosinophilia was resolved afterward, she then developed brain infarction, followed by cerebral hemorrhage. She was transferred to a rehabilitation hospital for long-term care. CT scan that was performed 4 months after the initial presentation showed the resolution of hydronephrosis of the right kidney and external iliac lymph node swelling and the improvement of bladder wall thickness. Hydronephrosis of the right kidney has not recurred after removing the nephrostomy catheter. EC is a rare condition that could mimic an invasive bladder cancer. EC should be considered if bladder tumor is associated with eosinophilia. Therapeutic consideration for thromboembolic events should be made in patients with EC.

(Hinyokika Kiyo **60**: 635-639, 2014)

Key words: Eosinophilic cystitis, Invasive bladder cancer, Drug allergy, Thrombus

諸　言

好酸球性膀胱炎は，稀な炎症性疾患で粘膜下への好酸球浸潤を特徴とし，しばしば腫瘤を形成する，今回，われわれは浸潤性膀胱癌との鑑別に苦慮した好酸球性膀胱炎症例を経験したので，報告する．

症　例

患　者：60歳，女性

主　訴：肉眼的血尿，右腰背部痛，下腹部痛

家族歴：特記すべきことなし

既往歴：歯科インプラントに対する金属アレルギー，喘息

内服薬：チキジウム（チアトン®），ロキソプロフェンナトリウム（ロキソニン®），プレガバリン（リリカ®），クレンブテロール（スピロペント®），ロラタジン（クラリチン®），ランソプラゾール（タケプロン®）

現病歴：2013年3月に肉眼的血尿，右腰背部および下腹部痛が出現し，4月に近医を受診．エコーで膀胱内右側壁に占拠性病変，右水腎症を認め，当科紹介初診となった．腹部CTでは､膀胱右側壁および後壁の不整な壁肥厚像，右水腎症，右外腸骨リンパ節腫大を認め（Fig. 1A～C），浸潤性膀胱癌の疑いで当科入院となった．

入院時現症：身長155 cm，体重50 kg，腹部圧痛なく，身体所見にも異常を認めなかった．

入院時検査所見：WBC 10,790/μl，Eos 2,480/μl（白血球分画の23%），CRP 3.70 mg/dl，Dダイマー21.76 μg/ml（正常範囲：0～0.5），FDP 42.7 μg/ml

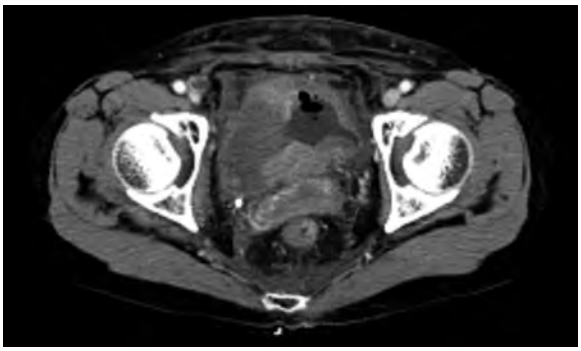

A

B

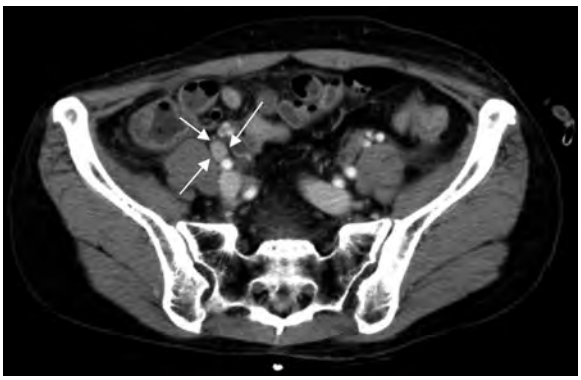

C

Fig. 1. CT showed irregular bladder wall thickening at right lateral and posterior portion (A), hydronephrosis of the right kidney (B) and external iliac lymph node swelling of the right side (C).

（正常範囲：0〜9.9）と高値，血小板 $4.4\times10^4/\mu l$ と低値で，DIC の存在が示唆された．尿沈渣では RBC 50〜99/HPF，WBC 10〜19/HPF と血膿尿を認めた．尿細胞診は陰性，各種腫瘍マーカー（CEA，CA125，CA19-9，SCC，NSE）もすべて正常範囲内であった．

入院後経過：入院翌日に 40°C の発熱を認め，右腎の閉塞性腎盂腎炎として右腎瘻造設を施行したところ徐々に解熱した．膀胱癌および腎盂腎炎に伴う DIC と判断し，速やかに抗生剤およびトロンボモジュリンアルファによる抗 DIC 治療を開始したが，血小板が５万以下と低値が続き，出血のリスクが高いため，経尿道的膀胱腫瘍切除術（TURBT）の施行が躊躇される状況であった．尿路上皮癌の骨髄浸潤による血小板低値の可能性を除外する目的で骨髄穿刺を施行したが，骨髄穿刺では癌細胞を確認できなかったものの好酸球の著明な浸潤を認めた．組織診断目的で，入院13日目に血小板輸血下での TURBT を施行した．膀胱鏡では，壊死組織主体で右側壁を中心に後壁・頸部・三角部に広基性腫瘍が存在しており，全体的に虚血性の粘膜を呈していた．病理結果では，好酸球の膀胱粘膜への著明な浸潤を認めたものの尿路上皮癌は確認できなかった．入院20日目に再度膀胱筋層を含めた TURBT を施行したが，やはり尿路上皮癌は確認できず，膀胱筋層への著明な好酸球浸潤を認めるのみであった．病理組織学的所見を Fig. 2 に示す．

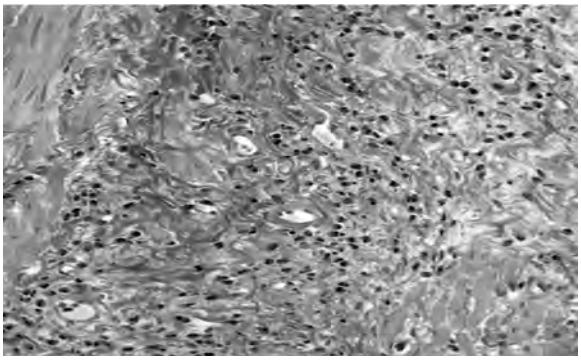

Fig. 2. Pathological examination showed inflammatory infiltration of many eosinocytes in bladder muscle layer (HE stain × 200).

ここまで膀胱癌を念頭に置いて経過をみていたが，骨髄穿刺および２度の TURBT いずれも癌細胞を認めず，かつ著明な好酸球浸潤が存在したことから，好酸球性膀胱炎の可能性を考慮した．好酸球増多症の原因となりうる悪性腫瘍検索のために上部消化管内視鏡検査を施行したが，異常を認めなかった．好酸球 FISH 検査で 4q12 欠失および挿入を示唆する所見を認めないことから，骨髄系腫瘍の存在は否定的であった．好酸球増多症などで測定されるマーカーである IgE，IL-5，好酸球脱顆粒時に放出されるタンパクのうち細胞傷害性の強い ECP（eosinophil cationic protein）などを確認したところ，IgE は正常で，IL-5 4.2 pg/ml（正常範囲：0〜3.9）と軽度高値および ECP 150 μg/l（正常範囲：0〜14.9）と著明な高値を認めた．また尿中白血球のうち10％を好酸球が占めた．

以上から，本症例は好酸球性膀胱炎であると診断した．本症の発症要因として，何らかの内服薬のアレルギー反応も考慮し，入院19日目に内服薬をすべて中止したところ，12,410/μl にまで上昇していた好酸球数が入院21日目には 410/μl と正常化した．しかし，水腎症をきたすほどの浸潤性の病態であることから，何らかの全身治療が必要と判断し，好酸球増多症における第一選択薬であるステロイド投与につき検討した．

ところが，入院25日目に脳梗塞を発症し，ヘパリンによる抗凝固療法を開始したところ入院28日目に脳出血を来たし，当院脳神経外科に転科して開頭血腫除去術が施行された．術後は経口摂取不能となり，気管切開による呼吸管理および終日の臥床安静を余儀なくされた．その後，ステロイド投与のタイミングなく，リハビリ目的で他院へと転院した．転院4カ月後に造影CTを施行したところ，膀胱右側壁の壁肥厚は残存しているものの辺縁は整となり，後壁の腫瘤は消失した．さらに，リンパ節腫大および右側の水腎水尿管は消失（Fig. 3）していた．血小板およびFDPも正常化し，腎瘻カテーテル抜去も可能となった（Fig. 4）．現在は，初診後1年が経過し他院にて引き続き療養中であるが，好酸球増多や炎症反応の上昇，CT上での膀胱内腫瘤の再発を認めていない．

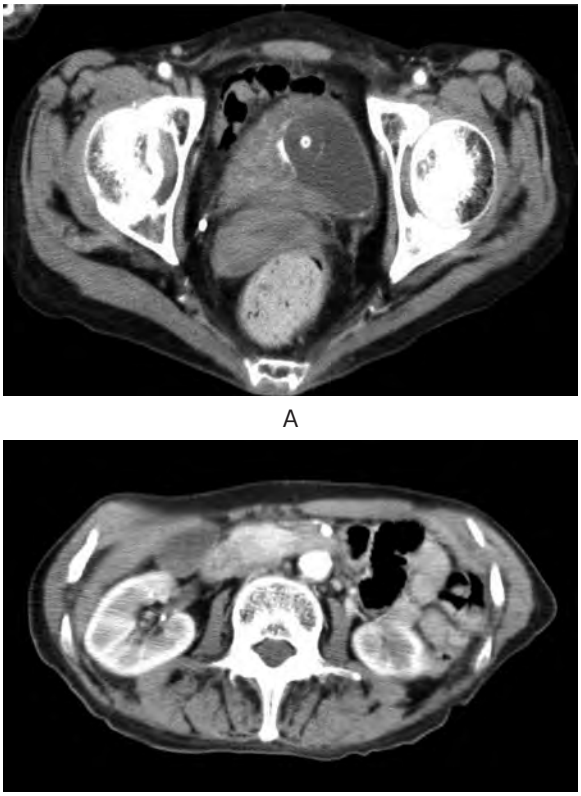

Fig. 3. CT scan 4 months after initial presentation. Bladder wall thickening was improved and tumor at posterior portion disappeared (A) and hydronephrosis of the right kidney disappeared (B).

考　　察

好酸球性膀胱炎は稀な疾患であり，本邦ではまとまった報告が少ない．海外の報告では，本症の原因として喘息などのアレルギー疾患の存在，薬剤，尿路疾患などが考えられており，女性や小児ではアレルギーや薬剤の関与が多く，男性では膀胱癌，尿路感染などが考えられている[1]．発生機序についてはまだ不明な部分が多いが，Dubucquoiら[2]の報告では，好酸球性膀胱炎における組織中の好酸球がIL-5を産生，分泌していることから，活性化された好酸球が細胞傷害性蛋白質を産生することで発症すると考えられている．

本症の確立した診断基準はないが，我喜屋ら[3]は，①無菌性難治性膀胱炎，②アレルギー素因，③血中好酸球増多またはIgE上昇，④膀胱鏡検査で発赤，浮腫，腫瘤性病変，⑤組織学的好酸球浸潤，⑥抗原隔離での症状寛解という6項目のうち，4項目以上陽性で診断可能としている．本症例でも②～⑤の4項目を満たしており，好酸球性膀胱炎と診断した．

治療法としては，原因薬剤が明らかな場合には服薬を中止することが最優先と考えられる．また，初回治療として抗ヒスタミン薬，非ステロイド系消炎鎮痛薬が有効とされる[4,5]．初回治療で軽快しない場合には，ステロイド投与，シクロスポリンなどの免疫抑制剤投与が有効との報告も散見されるが，好酸球性膀胱炎自体が稀な疾患であることからそのほとんどが10例に満

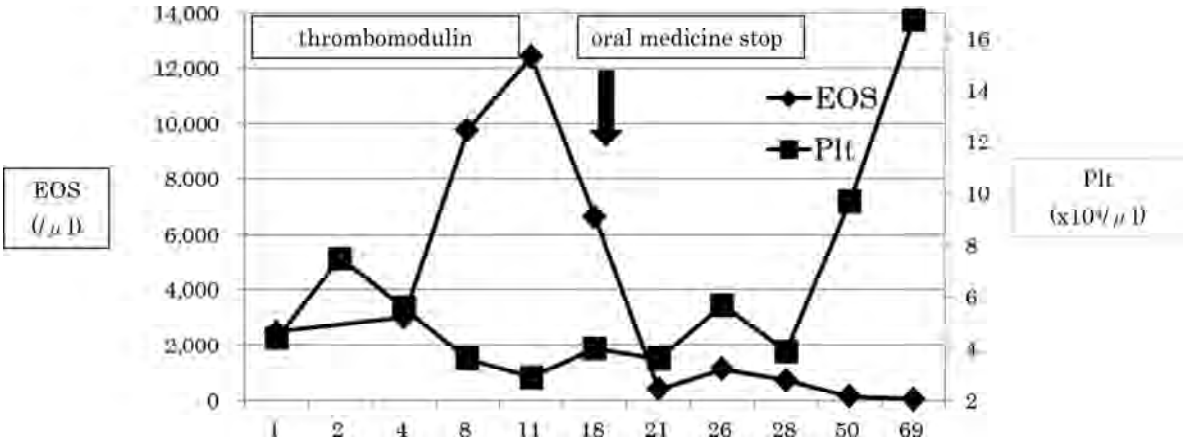

Fig. 4. Changes in the counts of eosinocytes (EOS) and platelets (Plt) during treatment course.

たない症例報告によるものである．好酸球性膀胱炎を包括する概念である好酸球増多症候群188例に関して，後ろ向きに検討した Princess ら[6]の報告によると，ステロイドは好酸球増多症候群治療における第一選択薬であり，ステロイド単剤で1カ月治療された141例のうち120例（85％）で好酸球数の減少または正常化および臨床症状の改善を認めた．ステロイドの投与レジメンは標準化には至っていないが，平均的な初回投与量は 40 mg/day，維持投与量は 10 mg/day だった．

自験例では TURBT および内服薬中止以外の治療を行っておらず，冒頭に示した6種類の薬剤のうちいずれかのアレルギー反応ではないかと推察されたが，原因薬剤の同定には至っていない．また，背景に膀胱癌が本当になかったのか，膀胱癌に伴う好酸球性膀胱炎の可能性についても完全に否定されたわけではなく，最終的には膀胱全摘除術を行わなければ本当の意味での確定診断には至らないことが，この疾患の診断の困難さを物語っていると考えられる．本症例では，すべての内服薬中止後数日で好酸球数が正常化し，好酸球 FISH 検査で 4q12 欠失および挿入を示唆する所見がないこと，かつ CT 上の膀胱内腫瘤やリンパ節腫大，水腎症が改善したことからも，悪性腫瘍による2次的な好酸球増多は否定的であり，やはり何らかの薬剤によるアレルギー反応に伴う病態であったと考えられる．文献的には，好酸球性膀胱炎の原因薬剤として，抗アレルギー薬（トラニラスト，フマル酸ケトチフェンなど）や漢方薬（小柴胡湯，清上防風湯など）などが挙げられており，またこれら原因薬剤中止により速やかに病態が改善したとの報告が多い[7~10]．

好酸球性膀胱炎自体が臨床的に予後不良な経過を辿る場合は少ないが，自験例では脳血管障害によって著明な ADL 低下を来たした．好酸球性膀胱炎では報告例がないが，好酸球増多症と血栓形成との関連性については文献的に考察がなされている．また，Dubucquoi ら[2]によると，好酸球の脱顆粒時に細胞傷害性蛋白質が産生され，この蛋白質によって血管内皮が傷害されることで微小血栓形成が惹起され，血栓によって脳血管障害が引き起こされると考えられる．自験例では，ECP 高値から細胞傷害の存在が示唆され，また微小血栓の存在によって血栓の分解産物である FDP や D ダイマー高値，血栓形成の結果血小板低値を示したものと考えられた．Princess ら[11]の報告では，好酸球増多症に伴う血栓塞栓症は4分の1程度の頻度で生じ，そのうち5～10％が合併症により死に至る．特に心内血栓が形成される症例ではコントロールが難しく，ヘパリン・ワーファリンによる抗凝固療法の施行にもかかわらず脳血管障害による死亡例がみられている．

自験例の治療経過を振り返ると，初回の TURBT において膀胱筋層まで含めた十分な切除がなされていなかったことが診断までの時間を遅らせた1つの要因であると考えられる．それにより，内服薬の中止やステロイド投与のタイミングが遅れてしまった可能性は否めず，内服薬を速やかに中止し，ステロイドが適切に投与されていれば今回のような重篤な合併症には至らなかったのかもしれない．今後は，膀胱内の腫瘤性病変と末梢血の好酸球増多症が併存する場合には，本疾患を十分念頭におき原因薬剤を速やかに中止したうえでステロイド投与および抗凝固療法を施行すべきであると考えられた．

結　　語

好酸球性膀胱炎は稀な病態だが，浸潤性膀胱癌との鑑別に苦慮することがある．好酸球増多症を伴う膀胱腫瘍においては，好酸球性膀胱炎を鑑別に挙げ十分精査をすべきである．また，好酸球増多症と血栓形成は深く関与しており，抗凝固療法の併用など治療上の注意が必要である．

本論文の要旨は第78回日本泌尿器科学会東部総会にて報告した．

文　　献

1）van den Ouden D：Diagnosis and management of eosinophilic cystitis.　Eur Urol **37**：386-394, 2000
2）Dubucquoi S, Janin A, Desreumaux P, et al.：Evidence for eosinophil activation in eosinophilic cystitis.　Eur Urol **25**：254-258, 1994
3）我喜屋正宗，小川良英，中井秀郎，ほか：小児アレルギー性膀胱炎20例の臨床検討．炎症・再生 **19**：359-364，1999
4）梅本　晋，泉　浩司，喜多かおる，ほか：尿閉をきたした好酸球性膀胱炎の1例．泌尿紀要 **53**：71-74，2007
5）加藤春雄，小林大志朗，塩野昭彦，ほか：膀胱良性腫瘍と鑑別困難であった好酸球性膀胱炎の1例．泌尿器外科 **22**：1431-1433，2009
6）Ogbogu P, Bocher BS and Butterfield JH：Hypereosinophilic syndromes：a multicenter, retrospective analysis of clinical characteristics and response to therapy. J Allergy Clin Immunol **124**：1319-1325, 2009
7）前田純宏，畑山　忠：尿中好酸球により発見された好酸球性膀胱炎の1例．泌尿紀要 **48**：633-635，2002
8）大家基嗣，山本　正：トラニラストによる好酸球性膀胱炎の1例．西日泌尿 **54**：361-363，1992
9）妹尾博行，今津哲央，本城　充，ほか：漢方薬・小柴胡湯が原因と思われる無菌性膀胱炎の3例．泌尿器外科 **9**：411-413，1996
10）村岡研太郎，横西哲広，松本達也，ほか：清上防風湯が原因と考えられた好酸球性膀胱炎の1例．泌尿紀要 **55**：353-355，2009
11）Ogbogu P, Rosing DR and Horne MK III：Cardio-

vascular manifestations of hypereosinophilic syndromes. Immunol Allergy Clin North Am **27**: 457–475, 2007

(Received on May 30, 2014
Accepted on August 4, 2014)