術前アキシチニブが有効であった下大静脈腫瘍塞栓を伴う進行性腎癌の2例

濱田　彬弘，山﨑　俊成，根来　宏光，小林　　恭
寺田　直樹，杉野　善雄，松井　喜之，井上　貴博
神波　大己，吉村　耕治，小川　　修
京都大学医学部付属病院泌尿器科

PRESURGICAL TREATMENT OF AXITINIB REDUCED OPERATION RISK BY DOWNSIZING THE VENA CAVA TUMOR THROMBUS IN ADVANCED RENAL CELL CARCINOMAS : TWO CASE REPORTS

Akihiro Hamada, Toshinari Yamasaki, Hiromitsu Negoro, Takashi Kobayashi, Naoki Terada, Yoshio Sugino, Yoshiyuki Matsui, Takahiro Inoue, Tomomi Kamba, Koji Yoshimura and Osamu Ogawa
The Department of Urology, Graduate School of Medicine, Kyoto University

In cases of advanced renal cell carcinoma with inferior vena cava (IVC) thrombus, surgical resection of both tumor and thrombus contributes to the improvement of patient's prognosis, but the risk of perioperative complication is still high. We experienced two cases of advanced renal tumors with IVC tumor thrombus downsized by presurgical treatment of axitinib. Axitinib treatment showed a marked tumor reduction effect without any severe adverse event. We could remove both tumor and thrombus without perioperative complications. In these two cases, downsizing of IVC thrombus enabled us to reduce the extent of the surgery.

(Hinyokika Kiyo **60**: 621-626, 2014)

Key words: Renal cell carcinoma, Vena cava thrombus, Axitinib, Neoadjuvant

緒　　言

切除不能進行性腎癌の治療は分子標的薬が主流となりつつあるが，局所進行性腎癌に対して術前分子標的薬投与を行い，手術による合併症や侵襲の低減を試みた報告が近年散見される．今回われわれは，術前アキシチニブが有効であった下大静脈腫瘍塞栓（以下IVC塞栓）を伴う進行性腎癌の2例を経験したので，若干の文献的考察を加えて報告する．

症　　例

患者1：48歳，男性

主　訴：肉眼的血尿

家族歴：特記事項なし

既往歴：高血圧，小児喘息

現病歴：2012年5月より肉眼的血尿を自覚し，前医受診．下大静脈腫瘍塞栓を伴う右腎腫瘍を指摘され，当科紹介となった．

検査所見：Hb 12.9 g/dl，CRP 0.1 mg/dl，LDH 156 IU/l，Ca 9.0 mg/dl

画像所見：右腎に6 cm大の早期濃染を伴う腫瘍を認め（Fig. 1a），下大静脈へ腫瘍塞栓を形成し横隔膜を超えて進展している所見を認めた．腫瘍塞栓は下大静脈内に充満し血管壁への浸潤が疑われた．cT3cN0M0の腎細胞癌と診断した．

入院後経過：経皮的腎生検を施行し淡明細胞癌の所見を認めたため，スニチニブを導入する方針とし50 mg/日より開始した．2週間目にgrade 2の発熱，血小板減少を認めたため，一旦休薬し，2コース目より25 mg/日で再開した．ところが3コース終了時点で画像的に腫瘍縮小効果に乏しく，アキシチニブへ変更した．10 mg/日より開始し，有害事象を認めなかったため2週間で14 mg/日へ増量した．その後grade 2の手足症候群が出現したため再び10 mg/日へ減量し，計4カ月投与したところ，腫瘍塞栓は縮小を認め，先端が横隔膜レベル以下まで退縮したため（原発巣最大径66 mm→42 mm），この段階で原発巣および腫瘍塞栓摘除の方針となった（Fig. 1b）．

手術所見：chevron切開を置き，剣状突起まで正中切開を加えた．腎動脈を結紮後，腎周囲を剥離し，腎が腎静脈のみでつながっている状態とした．血管テープで腎静脈尾側・肝静脈尾側・肝静脈頭側の下大静脈，左腎静脈をそれぞれ確保したのち，経食道エコーと術野エコーで肝静脈流入部を超えるレベルまで腫瘍

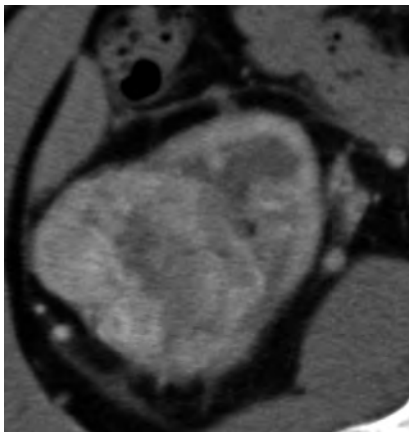

a

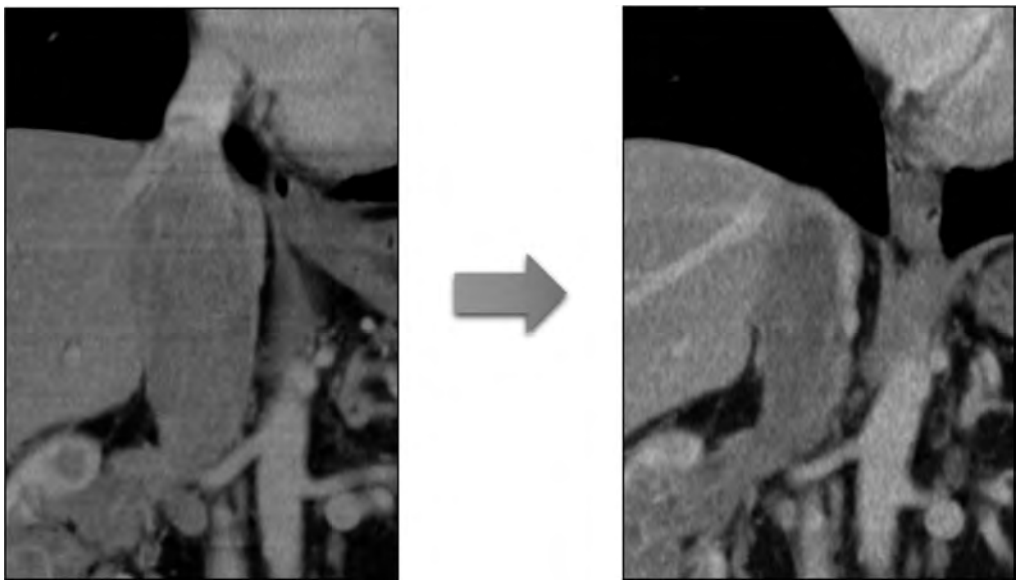

b

Fig. 1. Abdominal enhanced CT. (a) Primary tumor at diagnosis【Case 1】. (b) The level reduction of IVC thrombus (Left : before the treatment, Right : after 4 months of axitinib treatment).

塞栓があることを確認した．まず肝十二指腸靭帯をクランプ（Pringle 法）して肝血流を遮断したのち，肝静脈頭側の下大静脈を横隔膜下でクランプした．次に下大静脈を右腎静脈流入部付近より頭側に切開し腫瘍塞栓を摘出．下大静脈を肝静脈流入部より尾側でクランプしなおし，肝血流を再開した．腫瘍と下大静脈壁は癒着を認めたが，血管壁への明らかな浸潤は認めず，開胸や人工血管への置換を回避することができた．手術時間：12時間27分，出血量：1,820 ml.

病　理：淡明細胞癌，pT3c，pN0 G2＞G3，Fuhrman grade 3，INFβ，v1，ly0（Fig. 2）

術後経過：術後補助療法としてインターフェロン α を600万単位，3 回/週で 6 カ月間施行し，術後 9 カ月後の CT で再発・転移所見を認めていない．

患者 2 ：70歳，男性

主　訴：体重減少

家族歴：特記事項なし

既往歴：高血圧，高脂血症

現病歴：2013年 2 月頃より 4 カ月で 7 kg 体重が減少し前医受診．下大静脈腫瘍塞栓を伴う右腎腫瘍を指摘され，当科紹介となった．

検査所見：Hb 8.6 g/dl，CRP 11.2 mg/dl，LDH 161 IU/l，Ca 9.0 mg/dl

画像所見：右腎に 5 cm 大の早期濃染を伴う腫瘍を認め（Fig. 3a），下大静脈腫瘍塞栓が右心房直下まで進展していた．cT3cN0M0 の腎細胞癌と診断した．

入院後経過：本症例では画像所見より淡明細胞癌の可能性が高く，また腫瘍塞栓が細長く IVC への癒着も認めず，分子標的薬の治療効果に関わらず早期に手術を行うが可能性が高かったため，生検は施行しなかった．アキシチニブ 10 mg/日で治療開始し有害事象を認めなかったため 14 mg/日へ増量し計 1 カ月の投与を行った．腫瘍塞栓先端は肝静脈流入部より尾側まで退縮し（原発巣最大径 52 mm→45 mm），手術の

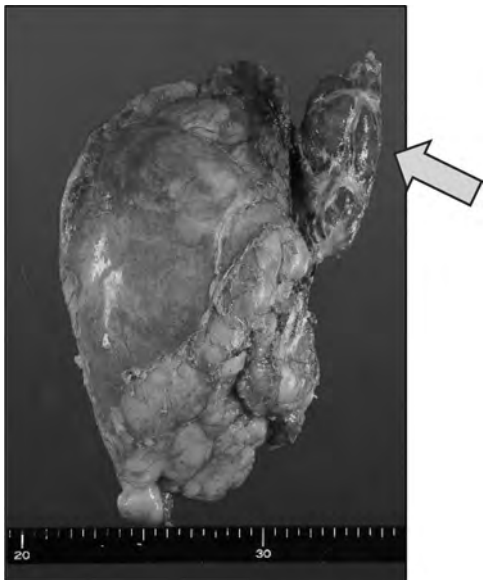

a

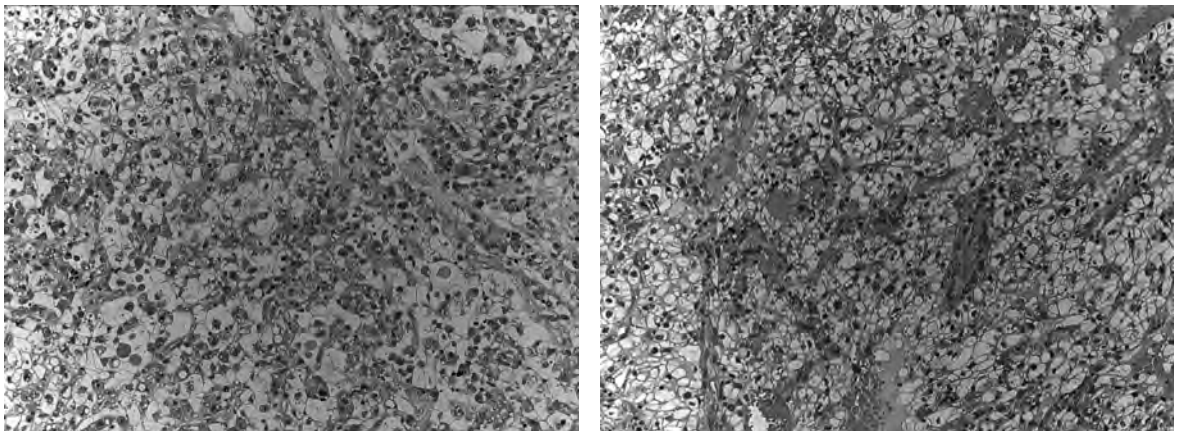

b

Fig. 2. (a) Macroscopic findings of the right kidney and the thrombus (arrow). (b) Clear cell carcinoma showed by microscopic findings (Left : renal tumor, Right : thrombus) (HE ×200)【Case 1】.

方針となった（Fig. 3b）.

手術所見：chevron 切開でアプローチ．経食道および術野エコーで腫瘍先端の位置を確認し，肝静脈流入部より尾側で下大静脈をクランプした．肝血流は遮断することなく腫瘍と塞栓を一塊にして摘出することが可能であった．手術時間：6 時間30分，出血量：750 ml.

病　理：淡明細胞癌，pT3b，pN0 G3，Fuhrman grade 3，INFβ，v1，ly0（Fig. 4）

術後経過：術後補助療法としてインターフェロン α を600万単位，3 回/週で 6 カ月間施行し，術後 8 カ月後の CT で再発・転移所見を認めていない.

考　　察

腎癌 IVC 塞栓の症例においては，完全に摘除することが予後改善につながることが知られている[1]．IVC 塞栓の level 分類である Mayo classification では腎静脈内に留まるものを level 0 とし，腎静脈から 2 cm 頭側までを level I，肝静脈流入部までを level II，横隔膜までを level III，横隔膜より頭側を level IV としている．Level によって術式が異なり，level I では腎摘，level II では下大静脈の遮断，level III では肝血流の遮断，level IV では開胸，場合によっては開心術を行い人工心肺が必要となる可能性がある[2]．また，IVC 塞栓を伴う腎癌患者191例の Mayo clinic の報告では，塞栓 level による疾患特異生存率に差は認めないものの，level が上がるほど周術期合併症が増加することが報告されている[3]，腫瘍塞栓の level down によって周術期の合併症を軽減できる可能性があると考えられる.

IVC 塞栓を伴う進行腎癌症例に対する術前分子標的薬投与についてはいくつかの報告が見られる.

Karakiewicz らは，右心房内まで達する下大 IVC 塞栓を伴う左腎癌に対して術前スニチニブを 2 コース投与した結果，腫瘍塞栓は腎静脈内まで退縮し，開胸術を回避することができた，と報告している[4]．また，Peters らも，level IV の IVC 塞栓の症例に対して術前

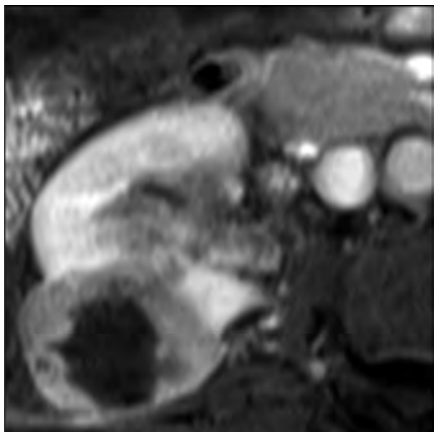

a

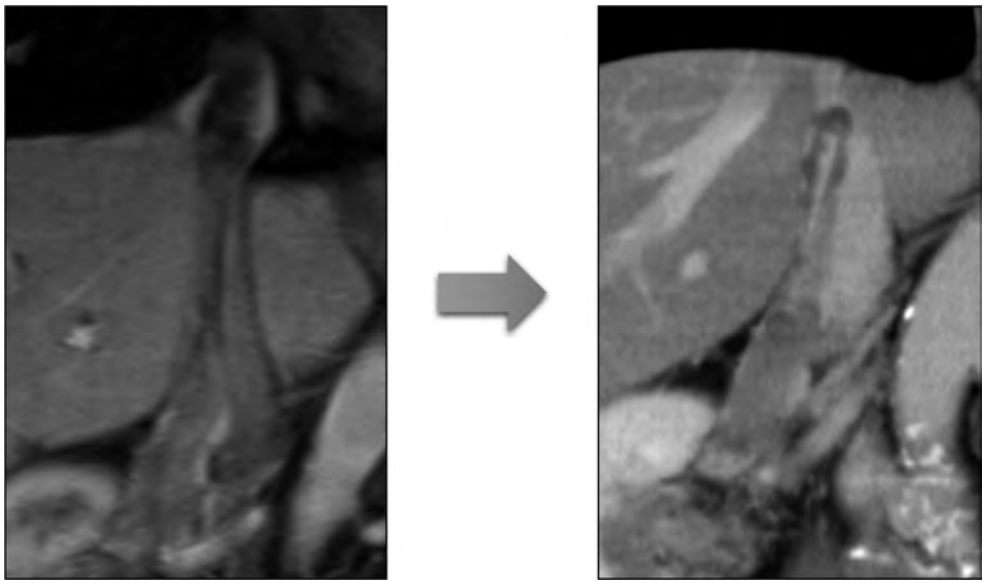

b

Fig. 3. Abdominal enhanced CT. (a) Primary tumor at diagnosis【Case 2】. (b) The level reduction of IVC thrombus (Left: before the treatment, Right: after 1 month of axitinib treatment).

スニチニブ4コースを施行したところ，level III まで退縮したため開胸術・体外循環の使用を回避できた，と報告している[5]．今回経験した2症例も同様にいずれも level IV の IVC 塞栓に対して術前分子標的薬投与を行うことで横隔膜下まで level down が得られ，開胸術や肝血流遮断を回避することができ，手術侵襲が低減されたと考えられる（Table 1）．

一方，Cost らの報告では IVC 塞栓を伴う腎癌患者25人に術前分子標的薬を投与し，その効果を検討している．12人にスニチニブが投与されており，2人が腫瘍増大，3人が不変，7人が腫瘍縮小と効果が認められた．縮小した7人の内，塞栓 level の低下が見られたのは3人（全体の12%）のみに留まっており，手術侵襲の低減に関しては限定的な効果しか得られなかった，と結論づけられている[6]．

各分子標的薬の原発巣に対する近接腫瘍縮小効果に関しての報告を検討すると，Powles らの報告では stage IV の患者66人にスニチニブを4投2休で12～16週間投与し，PR が得られた症例は4%のみに限られている[7]．一方，スニチニブの18週間連日投与を行った Rini らの報告では25%の PR が得られている[8]．最近では Karam らが局所進行性腎癌に対して術前アキシチニブを投与した phase II の clinical trial の報告では，12週間の投与で全例に腫瘍縮小効果が得られ，47%の症例で PR が得られており，近接腫瘍縮小効果の高さが示されている．加えて，重篤な有害事象の発現やグレード4，5（Clavian-Dindo 分類）の周術期合併症はなかったと報告されている[9]．現在，切除不能進行性腎細胞癌に対してアキシチニブはセカンドラインとしての使用が推奨されているが，その腫瘍縮小効果と，有害事象の忍容性から術前投薬に適している可能性が示唆される．

ただし，効果が得られなかった場合には逆に手術のタイミングを逸するリスクも示唆されており，術前の



Fig. 4. (a) Macroscopic findings of the right kidney and the thrombus (arrow). (b) Clear cell carcinoma showed by microscopic findings (Left : renal tumor, Right : thrombus) (HE ×200)【Case 2】.

Table 1. Characteristics of patient, presurgical treatment and change of thrombus level

	Case 1	Case 2
Age (years)	48	70
Sex	Male	Male
Presurgical treatment	3 courses sunitinib 4 months axitinib	1 month axinitib
Adverse effect	G2 hand-foot syndrome	None
Level of thrombus		
Before the treatment	IV	IV
After the treatment	III	II

分子標的薬投与に関しては十分なモニタリングが必要であると考えられる．症例 1 はアキシチニブの投与を継続し level II に縮小するまで待機するという選択肢も考えられたが，腫瘍の縮小率やアキシチニブによる副作用，長期に渡る術前投与による患者の精神的負担などを総合的に判断し level III の段階で手術に踏み切った．今回の 2 症例のように手術侵襲の軽減が安全に，確実に行われるためには，症例の選択に加え，薬剤の選択（有害事象の発現頻度），投与量・期間，術前休薬期間などのさらなる検討が重要と思われる．

結　　語

術前アキシチニブ投与により IVC 塞栓が退縮した 2 症例を経験した．IVC 塞栓を有する腎癌症例では早期の手術摘除が望まれるが，症例によっては術前分子標的薬の使用により手術侵襲を低減できる可能性があると思われた．また，術前治療においては特に腫瘍縮小効果が大きく，有害事象が少ないことが望まれるため，アキシチニブは使用し易い薬剤であると思われた．

文　　献

1) Haferkamp A, Bastian PJ, Jakobi H, et al.: Renal cell carcinoma with tumor thrombus extension into the vena cava: prospective long-term followup. J Urol **177**: 1703-1708, 2007
2) Neves RJ and Zincke H: Surgical treatment of renal cancer with vena cava extension. Br J Urol **59**: 390-395, 1987
3) Blute ML, Leibovich BC, Lohse CM, et al.: The Mayo Clinic experience with surgical management, complications and outcome for patients with renal cell carcinoma and venous tumour thrombus. BJU Int **94**: 33-41, 2004
4) Karakiewicz PI, Suardi N, Jeldres C, et al.: Neoadjuvant sutent induction therapy may effectively down-stage renal cell carcinoma atrial thrombi. Eur Urol **53**: 845-848, 2008
5) Peters I, Winkler M, Juttner B, et al.: Neoadjuvant targeted therapy in a primary metastasized renal cell cancer patient leads to down-staging of inferior vena cava thrombus (IVC) enabling a cardiopulmonary bypass-free tumor nephrectomy: a case report. World J Urol **32**: 245-248, 2014
6) Cost NG, Delacroix SE Jr, Sleeper JP, et al.: The impact of targeted molecular therapies on the level of renal cell carcinoma vena cava tumor thrombus. Eur Urol **59**: 912-918, 2011
7) Powles T, Blank C, Chwdhury S et al.: The outcome of patients treated with sunitinib prior to planned nephrectomy in metastatic clear cell renal cancer. Eur Urol **60**: 448-454, 2011
8) Rini BI, Garcia J, Elson P, et al.: The effect of sunitinib on primary renal cell carcinoma and facilitation of subsequent surgery. J Urol **187**: 1548-1554, 2012
9) Karam JA, Devine CE, Urbauer DL, et al.: Phase 2 trial of neoadjuvant axitinib in patients with locally advanced nonmetastatic clear cell renal cell carcinoma. Eur Urol 2014 March [Epub ahead of print]

(Received on May 1, 2014
Accepted on July 25, 2014)