片側副腎結核の1例

望月　拓[1]，三條　博之[1]，平井耕太郎[1]
堀田　綾子[2]，斉藤　生朗[2]
[1]独立行政法人国立病院機構相模原病院泌尿器科
[2]独立行政法人国立病院機構相模原病院病理診断科

UNILATERAL ADRENAL TUBERCULOSIS : A CASE REPORT

Taku Mochizuki[1], Hiroyuki Sanjo[1], Kotaro Hirai[1],
Ayako Horita[2] and Ikuo Saito[2]
[1]*The Department of Urology, National Hospital Organization Sagamihara National Hospital*
[2]*The Department of Pathology, National Hospital Organization Sagamihara National Hospital*

Computed tomography (CT) performed for a 75-year-old man as a follow-up examination for deep vein thrombosis in October 2010 revealed a left adrenal mass (diameter, 8 mm). In December 2012, the adrenal mass increased to 28 mm in diameter, and he was referred to our department. Several blood examinations revealed that the adrenal mass was non-functioning, and only peripheral lesions were observed to be enhanced by using CT in the arterial phase. Malignancy was suspected due to the irregular shape and growth of the mass, and left adrenalectomy was performed in February 2013. The histopathological diagnosis was adrenal mycobacteriosis, and clinical diagnosis was adrenal tuberculosis. No other tuberculosis infection-related lesion was detected, and the patient was treated with multidrug anti-tuberculous chemotherapy.

(Hinyokika Kiyo **60** : 611-614, 2014)

Key words : Adrenal tuberculosis, Unilateral

諸　言

結核は予防法や治療の発展，普及により先進国では発症率が低下しており，本邦では副腎結核は稀な疾患である．副腎機能不全を来たし発見される両側副腎結核，結核性 Addison 病は本邦でも報告されているが，片側副腎結核についてはその報告はきわめて稀である．今回，偶発的に発見された片側副腎結核の1例を経験したため，若干の文献的考察を加え報告する．

症　例

患　者：75歳，男性

主　訴：左副腎偶発腫瘍

既往歴：関節リウマチ，深部静脈血栓症，高血圧

現病歴：2010年10月，深部静脈血栓症のフォローの CT で 8 mm 大の左副腎腫瘍を認めたが内科で経過観察となっていた．2012年12月の CT で同腫瘍が 28 mm と増大傾向を認めたため当科へ紹介となり，精査目的に入院した．

入院時現症：身長 160 cm，体重 66 kg，BMI 25.8 kg/m^2，血圧 116/66 mmHg，体表リンパ節腫脹を認めず，皮膚線条なし，中心性肥満なし，女性化乳房なし

入院時検査所見：WBC 9,030/μl，CRP 0.78 mg/dl，Na 141 mEq/l，K 3.9 mEq/l

内分泌学的検査：血中アルドステロン　88.4 pg/ml，レニン活性 7.7 ng/ml/hr，血中コルチゾール 17.0 μ g/dl（4.0～18.3），ACTH　13.1 pg/ml（7.2～63.3），アドレナリン 24 pg/ml（0～100），ノルアドレナリン 424 pg/ml（100～450），ドパミン 11 pg/ml（0～20），DHEA-S 48 μg/dl（5～253）といずれも基準範囲内で副腎皮質・髄質ホルモンともに異常所見を認めなかった．コルチゾール，ACTH の日内変動は正常パターンで，デキサメサゾン抑制試験で正常な抑制を認めた．

画像所見：腹部単純 CT で左副腎辺縁は不整で，左副腎前葉から発生する 28 mm 大の腫瘍を認めた．腫瘍内部は均一で石灰化を認めず，CT 値は 36 HU であった．造影 CT では造影早期相で腫瘍の辺縁のみが造影され，造影平衡相で内部にまだらな造影効果を認めた（Fig. 1A，B）．

MRI では T1 強調像で肝より低信号，T2 強調像で肝より高信号，拡散強調像では高信号を認めた（Fig. 2）．

臨床経過：以上の所見より腫瘍は非機能性であるものの辺縁不整で増大傾向を認めたこと，MRI 拡散強調像で高信号を認めたことなどから悪性腫瘍の可能性を否定できず，2013年2月開腹左副腎摘除術を施行した．手術はL字切開で行い，悪性腫瘍の可能性を考慮

A

B

Fig. 1. A: Enhanced-contrasted arterial phase of CT showing a left adrenal mass, and the peripheral lesions of the mass showing contrasted enhancement. B: Enhanced-contrasted equilibrium phase of CT showing a heterogeneous enhancement.

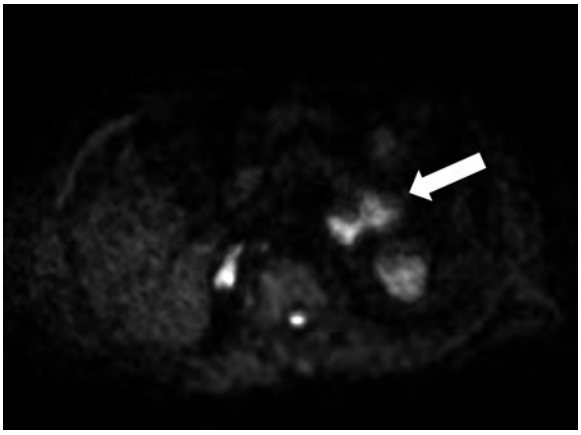

Fig. 2. Diffusion-weighted image of MRI showing the adrenal tumor with high intensity.

し周囲脂肪織と一塊にして左副腎を摘出した．周囲の癒着は軽度であり手術時間は215分，出血量は 300 ml であった．

病理組織学的検査：摘出検体は 84×56×24 mm，50 g で割面は黄色，黄褐色，白色などまだらな色調

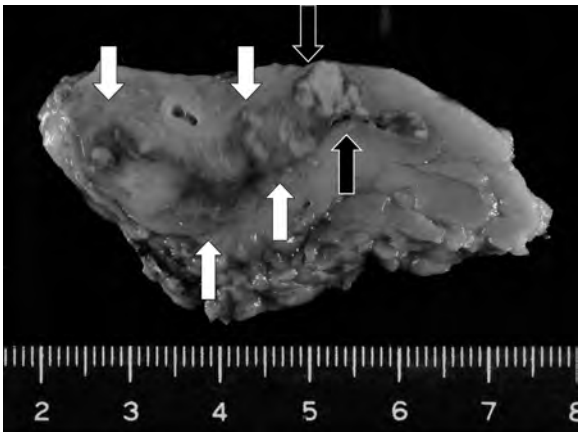

Fig. 3. Macroscopic findings of the specimen (White arrow shows tuberculosis lesion. Black arrow shows normal adrenal gland.).

で明らかな腫瘍は認めなかった（Fig. 3）．組織学的には不規則な結節状の乾酪壊死巣とその周囲に肉芽形成および多核巨細胞を認めた（Fig. 4A，B）．Ziehl-Neelsen 染色で抗酸菌を認め（Fig. 4C），副腎抗酸菌症と診断された．術後施行した胸部 CT では陳旧性炎症像を認め肺結核の既往も示唆されたが活動性結核病変は認めず，喀痰検査でガフキー陰性であった．臨床的に孤発性副腎結核と診断し，他院呼吸器内科にて肺外結核の治療に準じて多剤併用療法が施行され経過良好である．

考　　察

副腎結核は結核菌の血行性播種によるものとされる．上田らによると約32万例の剖検症例のうち何らかの結核病巣が確認されたものが全体の約2.9%であり，さらにそのうち副腎結核病巣が認められたのは約2.4%であったとしている[1]．副腎結核は副腎以外に活動性結核病変を伴うことが多いとされ，副腎以外の臓器に結核性病変を認めない孤発性副腎結核症は肺外結核症の約 2 %[2]，全結核の約0.2%[1]と稀である．片側性となるとさらに少数と推察され，医学中央雑誌で検索しえた限りでは本邦での報告は 5 例[1,3~5]（うち 1 例は会議録のみ）であった（Table 1）．男女差はなく高齢者に多く発症している．5 例中 2 例は臨床診断のみで抗結核治療が行われており，うち 1 例は腫瘍の縮小を認めている[5]．手術によって診断された症例も自験例を含めすべて術後に抗結核薬による追加治療が行われていた．

両側副腎結核は副腎皮質を破壊し慢性原発性副腎皮質機能低下症（Addison 病）として発見されることが多いが，片側副腎結核では副腎皮質ホルモンの分泌低下を認めず症状を呈さないことが多い．過去の報告も自験例と同様に副腎皮質ホルモンは基準範囲内でありホルモン欠乏症状を認めず，CT など画像検査で発見

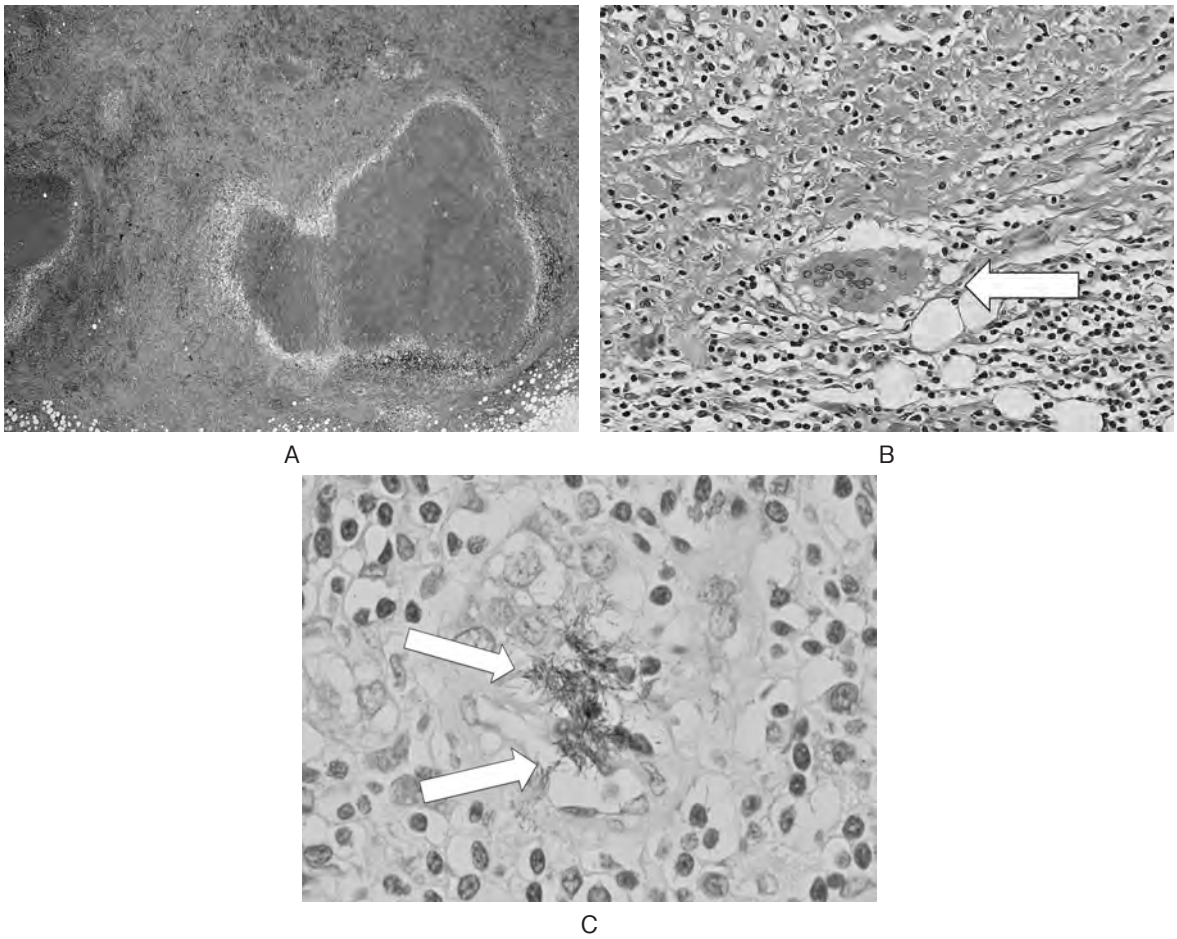

Fig. 4. Histological findings of the adrenal tumor (A: HE stain revealed caseous necrosis. B: Multinucleated giant cells were shown with high-power field. C: Ziehl-Neelsen stain revealed mycobacteria.).

Table 1. Reported cases of unilateral adrenal tuberculosis

No	報告者	報告年	年齢	性別	主訴	治療	既往歴
1	上田	1985	66	F	上腹部痛	手術＋抗結核薬	胸膜炎
2	辻村	1987	67	F	偶発腫瘍	手術＋抗結核薬	なし
3	山本	1989	73	M	不明熱	抗結核薬	脳梗塞
4	和田	2003	89	F	呼吸苦，胸水	抗結核薬	結核性胸膜炎
5	生駒	2004	68	M	不明熱	手術＋抗結核薬	糖尿病，慢性C型肝炎
6	自験例	2014	75	M	偶発腫瘍	手術＋抗結核薬	関節リウマチ，深部静脈血栓症

＊ No 4 は会議録のみ．

されている．海外では発展途上国などで結核罹患率が高く副腎結核も本邦と比較し多いと思われるが，画像診断設備の普及率の低さや医療水準などの問題のためか症例報告は少ない．免疫不全患者に発症することが多く，発展途上国では AIDS 患者での発症が多くなっている[6]が，自験例では HIV 感染は認めていない．1996年より関節リウマチに対しメトトレキセート（MTX）を内服しており，免疫抑制剤が結核感染に寄与した可能性が考えられる．MTX をはじめとする抗リウマチ薬により日和見感染症のリスクが高まることが報告されており[7]，リスクの高い患者には抗結核薬の予防投与の必要性も指摘されている[7,8]．

副腎結核の画像検査所見としては，単純 CT で両側性副腎腫大，内部石灰化が，造影 CT では内部壊死を反映した副腎辺縁の造影および内部の造影不良所見が特徴的とされる[9]．両側性副腎腫大は他の副腎腫瘍との鑑別において，感度特異度ともに優れるとの報告があるが，本症例のように片側性症例に対しては有用でない．また，内部石灰化や造影所見は副腎皮質癌など悪性腫瘍でも認められ特異的でないため，画像所見のみで片側副腎結核を診断するのは困難と考えられる．

経皮的生検が診断に有用であり，それにより手術を回避し内科的に治療可能とする報告があり[10]，特に両側発症症例において典型的な画像所見，臨床経過の

際は有用と考えられる．しかしながら自験例の様に片側発症症例では画像が非典型的で悪性腫瘍との鑑別が困難であること，悪性腫瘍の場合生検による播種のリスクが高いことから生検を選択することが難しいことも予想される．自験例を振り返って考えてみても，副腎結核を考慮にいれていたとしても画像所見が非典型的であり悪性腫瘍の可能性を否定できず手術を選択した可能性が高い．

わが国において結核は減少傾向にあるものの，近年も年間新規登録結核患者数は約21,000人と多い[11]．また，多くの疾患で分子標的薬などの免疫抑制作用をもつ新規薬剤も増えており，結核感染のリスクを考慮する必要がある．稀ではあるものの副腎腫瘍においては結核性病変も念頭において精査，治療を行う必要があると思われた．

結　　語

非常に稀な片側副腎結核の1例を経験した．稀ではあるものの副腎腫瘍においては結核性病変も念頭において精査，治療を行う必要がある．

本論文の要旨は第84回神奈川県泌尿器科医会で発表した．

文　　献

1）上田陽彦，大原裕彦，榊原敏彦，ほか：片側性副腎結核の1例．泌尿紀要 **31**：449-456，1985
2）Alvare and McCave WR: Extrapulmonary tuberculosis revisited: a review of experience at Boston city and other hospitals. Medicine **63**: 25-55, 1984
3）Ikoma A, Namai K, Saito T, et al.: Unilateral adrenal tuberculosis featuring persistent intermittent fever. Endocr J **51**: 463-466, 2004
4）辻村玄弘，三宅典明，米田文男，ほか：片側性副腎結核．臨泌 **41**：521-523，1987
5）山本克也，窪田哲朗，上阪　等，ほか：CT所見が診断の一助となった副腎結核の1例．日立医会誌 **55**：6-7，1989
6）Sharma SK and Mohan A: Extrapulmonary tuberculosis. Indian J Med Res **120**: 316-353, 2004
7）岩橋充啓，山名征三：リウマチにおける日和見感染症．リウマチ科 **32**：116-120，2004
8）鈴木公典：潜在性結核の取り扱いについて　生物学的製剤やステロイド使用時の対応．治療 **95**：1187-1191，2013
9）Yang ZG, Guo YK, Li Y, et al.: Differentiation between tuberculosis and primary tumors in the adrenal gland: evaluation with contrast-enhanced CT. Eur Radiol **16**: 2031-2036, 2006
10）Liatsikos EN, Kalogeropoulou CP, Papathanassiou Z, et al.: Primary adrenal tuberculosis: role of computed tomography and CT-guided biopsy in diagnosis. Urol Int **76**: 285-287, 2006
11）平成24年結核登録者情報調査年報集計結果：厚生労働省

(Received on May 27, 2014
Accepted on August 19, 2014)